

Опыт криоабляции рака предстательной железы

А.В. Говоров, В.Ю. Иванов, Д.Ю. Пушкарь

Кафедра урологии МГМСУ, Москва

Криоабляция – это процесс локального замораживания и девитализации тканей, который позволяет прицельно создавать зону некроза необходимой формы и размера для деструкции пораженной ткани и прилежащих по краю здоровых клеток предстательной железы (определение В. Patel с соавт., 2001 г.) (рисунок 1). Американская ассоциация урологов еще в 1996 г. признала криоабляцию простаты методом терапии локализованного рака предстательной железы и перестала считать данную методику экспериментальной. В Guidelines Европейской ассоциации урологов 2011 г. отмечено, что криоабляция является альтернативным методом лечения рака предстательной железы, в то время как, например, HIFU в Guidelines пока

относится к экспериментальным видам терапии. В ходе криоабляции по мере замораживания тканей лед сначала образуется вне клеток, потом внутри клеток. Все это приводит в результате к клеточной ишемии и образованию в ткани коагуляционного некроза (рисунок 2).

На базе кафедры урологии МГМСУ криоабляция выполняется на аппарате «SeedNet Gold». Используется степпер, аналогичный таковому для брахитерапии, тонкая игла 17-го калибра, которая несколько толще, чем игла для трансректальной биопсии простаты, имеющая 18-й калибр.

В начале операции проводится тестирование игл. Затем пациенту, который находится в положении для операции на промежности, в прямую кишку вводится ультразвуковой датчик. Под контролем трансректально-го ультразвука через насадку-шаблон

Experience of prostate cancer cryoablation

A. Govorov, V. Ivanov, D. Pushkar

в ткань простаты вводятся иглы по специальной схеме, спереди назад, таким образом, чтобы эти иглы, располагаясь, охватывали всю поверхность предстательной железы (рисунок 3). После того как эти иглы расположены, начинается процесс замораживания ткани простаты (рисунок 4).

Важными моментами при проведении криоабляции простаты является то, что мы выполняем пациенту цистоскопию на операционном столе до введения игл и после их установки, чтобы убедиться в отсутствии перфорации мочеиспускательного канала и мочевого пузыря. В ходе операции используется катетер, по которому циркулирует жидкость, подогретая до

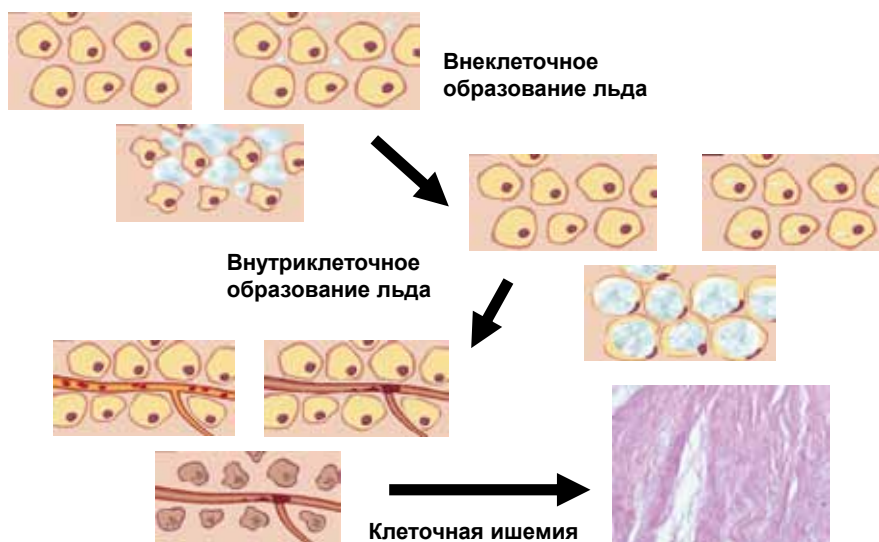


Рисунок 1. Криобиология

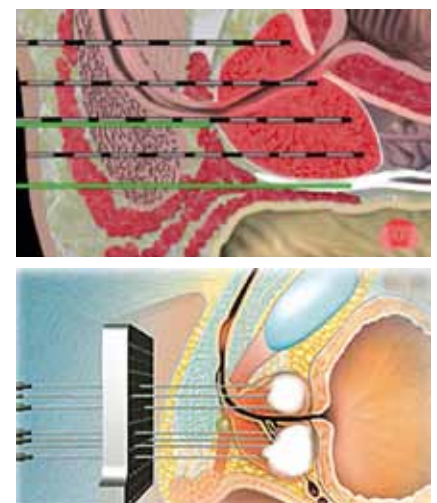


Рисунок 2. Криоабляция простаты

43°C, для согревания уретры. В ходе криоабляции используется не менее трех термосенсоров (температурных датчиков) в зоне сфинктера, в зоне прямой кишки и в зоне простаты. У большинства больных проводится два цикла замораживания и оттаивания тканей предстательной железы. Этих циклов может быть проведено и больше, если у пациента объем предстательной железы больше 50-60 см³. Пациентам устанавливается или цистостомическая дренажная трубка, или катетер Фоли на семь дней. Пациентам назначается терапия антибактериальными препаратами и альфа-адреноблокаторами.

Говоря о важных организационных моментах, относящихся к криоабляции простаты в Российской Федерации, следует отметить, что на этапе освоения методики необходимо решить вопрос о своевременной доставке и адекватной заправке баллонов аргоном и гелием высокой чистоты.

Сложным моментом в России является высокая стоимость однократного набора для проведения криоабляции простаты.

Криоабляция обладает относительным достоинством для наших оперблоков – медсестра необходима только для подготовки операционной и стерильного стола, после этого врач может выполнять операцию без ассистентов.

В настоящее время отсутствуют унифицированные критерии эффективности криоабляции простаты. Существует большой американский регистр COLD, в котором J. Jones сообщал о пятилетней безрецидивной выживаемости после криоабляции предстательной железы (Jones J.S., 2008). Показатели составили в группе больных раком предстательной железы низкого риска по критериям D'Amico 91%, в группе среднего риска – 78% и в группе высокого риска – 62%. Похожие данные на основании того же регистра были представлены D. Levy с соавт. в 2009 г. Сегодня не существует понятия «нормально-

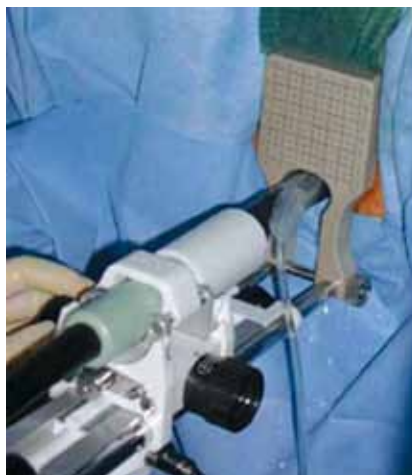


Рисунок 3. Криоабляция простаты

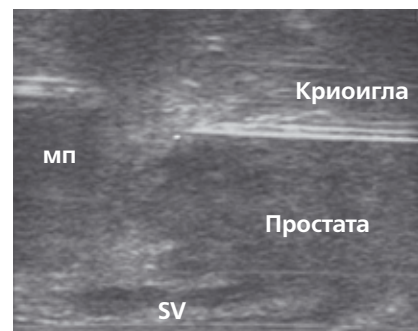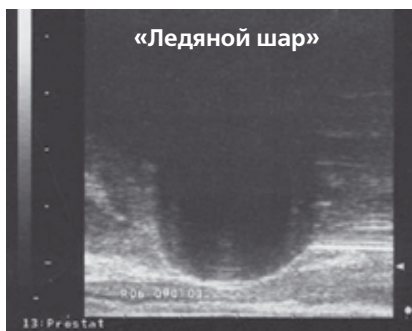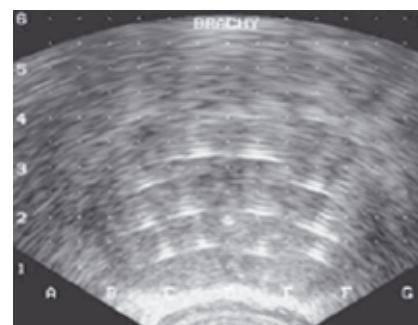
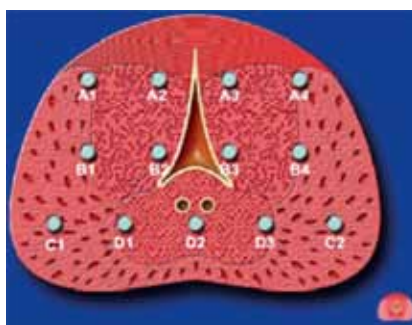


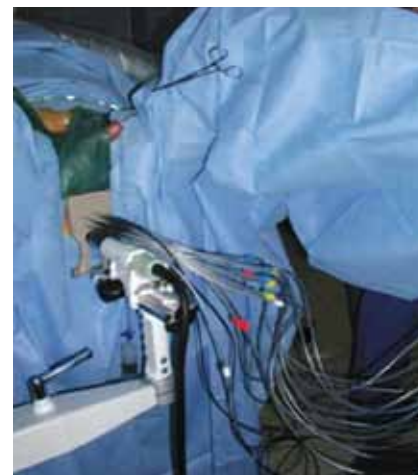Рисунок 4. Криоабляция простаты (схема установки игл и УЗИ-контроль процедуры)

го уровня ПСА» у больных после криоабляции. Однако известно, что чем ниже уровень общего ПСА, тем меньше вероятность рецидива рака простаты после криоабляции.

Криоабляция может применяться как сальважный метод лечения предстательной железы. За рубежом сальважная криоабляция используется уже достаточно активно, в России – только развивается, однако, мы надеемся, что она со временем займет свою нишу.

Среди наиболее часто встречающихся осложнений криоабляции предстательной железы отмечаются задержка мочи после удаления уретрального катетера в 3,6% случаев,

ректальная фистула – в 0,8%, недержание мочи – в 4,8% (Jones J.S., 2008). Эректильная функция у больных сохраняется крайне редко. Даже если предпринимаются попытки сохранить нервные пучки, то не так много пациентов сохраняют сексуальную функцию после данного лечения.

В клинике урологии МГМСУ криоабляция простаты началась ровно год назад, это было в марте 2010 г. (рисунок 5). В течение года лечение проведено 23 пациентам. Средний возраст больных составил 71 год. Уровень общего ПСА – 9,4 нг/мл. Средний объем простаты – 42 мл. Средняя скорость мочеиспускания – 12,2 мл/с. Сумма баллов по шкале

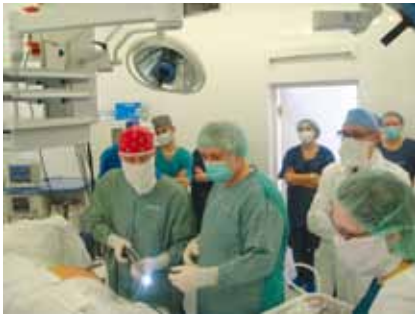

Рисунок 5. Выполнение операции криоабляции РПЖ совместно с зарубежными коллегами: P. Nylund (Финляндия), Г. Аристов (США), M. Schoenmakers (Голландия), D. Van Der Molen (Голландия)

IPSS – 10. Большинство пациентов имели клиническую стадию T1c и T2, три пациента имели клиническую стадию T3. В ряде случаев другими специалистами пациентам была назначена неoadъювантная гормональная терапия: ее получали 7 больных из 23. Десять пациентов до прихода к нам принимали различные альфа-адреноблокаторы.

Также на базе нашей кафедры есть собственный опыт проведения сальважной криоабляции предстательной железы. Один пациент перенес криоабляцию после дистанционной лучевой терапии, один больной – после рецидива рака простаты после брахитерапии. В 2-х случаях операция проводилась после ТУР ПЖ и в одном – после трансвезикальной простатэктомии. Никто из пациентов, которых мы лечили, не был заинтересован в сохранении сексуальной функции.

В одном случае (это была самая первая операция) криоабляция выполнена под эндотрахеальным наркозом, все остальные пациенты были оперированы под эпидуральной анестезией или под спинномозговой анестезией. В подавляющем большинстве случаев мы использовали иглы Ice Rod – это иглы, которые обеспечивают формирование «ледяного шара» большего диаметра. У одного пациента отведение мочи осуществлялось путем троакарной цистостомии, в 22 случаях мы использовали дренирование мочевого

пузыря посредством катетера Фоли. Среднее время операции составило примерно 1 час 45 минут. Ни у одного пациента не потребовалось использования наркотических анальгетиков в послеоперационном периоде. Все больные длительное время получали антибактериальную терапию – не менее месяца, все больные принимали альфа-адреноблокаторы, независимо от того, как они мочились до криоабляции. Катетер Фоли удалялся, в среднем, на 7-е сутки после криоабляции простаты. Острая задержка мочеиспускания наблюдалась четыре раза вечером в день удаления катетера. У всех пациентов самостоятельное мочеиспускание восстановилось после однократной катетеризации. На 8-е сутки после операции объем остаточной мочи ни у одного из пациентов не превышал 100 мл. Более половины всех пациентов несколько дней после операции отмечали достаточно выраженный отек мошонки и полового члена. Через 6 месяцев после операции обследовано 12 пациентов. 11 больных полностью удерживают мочу, один пациент отмечает периодически ургентное недержание мочи, 3-4 эпизода в неделю. Средний уровень общего ПСА в крови у пациентов очень низкий – 0,24 нг/мл. Сумма баллов по шкале IPSS достоверно не увеличилась – до криоабляции она была 10, после – 12.

Протокол наблюдения за пациентами в нашей клинике включает определение уровня общего ПСА в крови каждые 3 месяца, всем больным мы решили спустя год после криоабляции выполнять биопсию ПЖ. Пока говорить о результатах постоперационной биопсии рано. Биопсию через год после криоабляции перенес один пациент, морфологическое заключение – фиброз предстательной железы.

Таким образом, в отношении криоабляции предстательной железы очень много еще предстоит изучить, для России – это новый метод оперативного лечения рака предстательной железы. Криоабляция про-

статы изучена несколько лучше, чем криоабляция почки. В Guidelines EAU отмечено, что криоабляция ПЖ показана больным раком предстательной железы пожилого возраста с ожидаемой продолжительностью жизни менее десяти лет.

Когда мы спрашивали мнение зарубежных специалистов, работающих в области аблятивных методов лечения РПЖ, каким больным показана первичная криоабляция, то нам отвечали, что:

- первичная криоабляция простаты может быть выполнена больным раком предстательной железы в стадиях T1, T2 и T3 с любой суммой баллов по Глиссону;
- пациентам, не являющимся кандидатами на радикальную простатэктомию;
- пациентам без выраженной инфравезикальной обструкции, для которых сохранение эректильной функции не важно.

Сальважная криоабляция предстательной железы показана в случае местного рецидива рака простаты после:

- дистанционной лучевой терапии;
- брахитерапии;
- HIFU;
- радикальной простатэктомии, но только в том случае, если местный рецидив виден при трансректальном ультразвуковом исследовании.

Техника обучения криоабляции достаточно проста, особенно для врачей, которые регулярно делают трансректальный ультразвук, выполняют биопсию простаты, занимаются брахитерапией. Адекватное обучение на начальном этапе и врачей, и медсестер, правильный отбор пациентов на начальном этапе освоения этой методики позволяют получить сразу же хорошие результаты лечения без каких-либо серьезных осложнений. Оценка долгосрочных онкологических и функциональных результатов криоабляции простаты в России продолжается в настоящее время. ■

Ключевые слова: рак предстательной железы, криоабляция.

Keywords: prostate cancer, cryoablation.

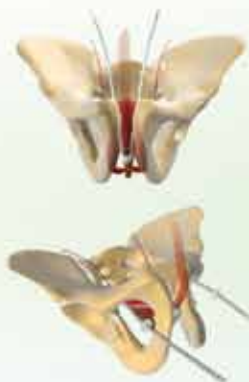Ведущий поставщик медицинского оборудования

Эксклюзивный дистрибьютор:



Система для криотерапии **SeedNet** предназначена для лечения широкого спектра злокачественных и доброкачественных опухолей в урологии и онкологии.

Возможность лечения под контролем ультразвука или компьютерной томографии позволяет чётко отслеживать процесс установки игл, а также формирование "ледяного шара" в режиме реального времени. Управление изображением объединено с температурным мониторингом, что делает процедуру безопасной и контролируемой.



Регулируемые слинговые системы для мужчин **ARGUS, ARGUS T** (позадилонный и трансобтураторный доступ для лечения стрессового недержания мочи). Системы обладают уникальной способностью обеспечивать точную регулировку как во время операции, так и после оперативного вмешательства (при необходимости). Отсутствует необходимость активирования систем или какого-либо манипулирования ими пациентом.

Официальный дилер:



Аппараты и хирургические инструменты для урологии



Аппараты для дистанционной литотрипсии



Уродинамическое оборудование для диагностики и лечения недержания мочи