

# Тазовые дисфункции и болевые синдромы в практике уролога

## Perineal Pain and Dysfunction in urological practice

*Apolikhina I.A., Mirkin J.B., Eizenakh I.A., Malinina O.J., Bedretdinova D.A.*

The approach to the pathogenesis, diagnosis and treatment of diseases of the pelvic organs has changed, becoming more complex. It is connected with the phenomenon of so-called cross-sensitization, and the fact that in the pathogenesis of chronic pelvic pain syndrome is dominated by myofascial (spastic) symptoms of pelvic floor and pudendal nerve neuropathy. This leads to a change in terminology, which creates a certain amount of confusion. In this paper we attempt to consider in detail the symptoms of the female pelvic organs, which are important in daily practice of urologist. Among pain syndromes scientists identify painful bladder syndrome, mainly caused by cross-sensitization; pudendal nerve neuropathy, which might be caused by pudendal nerve compression in the channel of Alcock, piriformis-syndrome, pudendal nerve damage during childbirth, trauma, and pelvic malignancies; myofascial syndromes mainly caused by chronic spasm of the muscles – the pelvic ligaments. Storage and evacuation dysfunctions of the bladder are divided into overactive bladder with detrusor overactivity; overactive bladder with increased bladder filling sensation, the so-called “OAB without OAB”, and stress urinary incontinence. Among the sexual dysfunction a provocative vulvodynia can be noted.

The paper includes a clinical case that illustrates the aforementioned dysfunctions.

*И.А. Аполихина, Я.Б. Миркин, И.А. Эйзенах, О.Ю.Малинина, Д.А. Бедретдинова*

*Научный центр акушерства, гинекологии и перинатологии им. академика В.И. Кулакова, НИИ урологии Минздравсоцразвития РФ, Москва, NMTC International, ООО «Новые Медицинские Технологии»*

**В** последнее время, особенно во франко- и испаноязычных медицинских кругах, значительно изменился подход к патогенезу, диагностике и лечению заболеваний органов малого таза.

Прежде всего, он стал комплексным или, как говорят в Европе, «мультимодальным» [1], поскольку органы малого таза тесно связаны между собой, часто имеют общую афферентную и эфферентную иннервацию, кровообращение, мышечно-связочный аппарат. Таким образом, поражение одного органа часто вовлекает в патологический процесс другие [2].

Как пример можно привести возникновение синдрома болезненного мочевого пузыря [3] (не интерстициального цистита – это разные вещи, ниже будет объяснено, почему), у пациенток с аденомиозом или синдром раздраженного кишечника (СРК).

Связано это с феноменом т.н. перекрестной сенсбилизации [2]. Большинство тазовых органов получают сенсорную и моторную иннервацию через *n.pudendus* [2, 4]. Кроме того, в некоторых случаях эти органы имеют представительство в одних и тех же, или соседних центрах головного мозга [5]. Подробнее этот вопрос также будет рассмотрен ниже.

Во-вторых, все более преобладает точка зрения о снижении роли воспалительных заболеваний в патогенезе синдрома хронической тазовой боли (СХТБ). В настоящее время основную роль, по мнению французских коллег, играют миофасциальные (спастические) синдромы мышц тазового дна и нейропатия полового нерва, который неофициально называют *king of perineum* – «король промежности» [6, 7].

В-третьих, изменилась терминология: все чаще вместо термина «синдром хронической тазовой боли» используют термин «синдром хронической промежностно-тазовой боли и дисфункции» [3, 8-10].

Мы надеемся, что на I Международном конгрессе по тазовым болям и дисфункциям, который состоится в Амстердаме, будет принята единая терминология.

В рамках настоящей статьи не представляется возможным рассмотреть все болевые синдромы и дисфункции органов малого таза, поэтому предлагаем обратить внимание на синдромы органов женского малого таза, имеющие отношение к практике уролога, то есть, на урогинекологические синдромы.

### **Болевые синдромы:**

- синдром болезненного мочевого пузыря;
- нейропатия полового нерва;
- миофасциальные синдромы.

**Нарушения накопительной и эвакуаторной функции мочевого пузыря:**

- гиперактивный мочевой пузырь (ГАМП) с детрузорной гиперактивностью;
- гиперактивный мочевой пузырь с повышенной чувствительностью мочевого пузыря;
- недержание мочи при напряжении.

## СИНДРОМ БОЛЕЗНЕННОГО МОЧЕВОГО ПУЗЫРЯ

По мнению экспертов ESSIC J. Nordling и J. Van der Merwe термин «синдром болезненного мочевого пузыря» должен заменить термин «интерстициальный цистит», однако согласно точке зрения эксперта SIFUD G. Amarengo «синдром болезненного мочевого пузыря» и «интерстициальный цистит» – два различных патологических процесса со схожими клиническими проявлениями [11, 12].

Интерстициальный цистит (ИЦ) обусловлен первичным повреждением уротелия с не вполне выясненной этиологией. Вследствие этого повреждения, недостаточности гликозаминогликанового слоя, уроплакина – *lamina propria* подвергается воздействию агрессивных компонентов мочи, ионов калия, например. В результате этого и возникает болевой синдром, прогрессирующее снижение емкости мочевого пузыря, Гуннеровская язва и характерные морфологические изменения в уротелии. Сенсibilизация мочевого пузыря, проявляющаяся увеличением количества рецепторов, аффилированных с С-волоконками – TRPV1,4, P2X3, SUV2 (периферическая сенсibilизация) и снижением болевого порога (центральная сенсibilизация) – в случае ИЦ вторична [3, 9, 12-15].

Что касается синдрома болезненного мочевого пузыря, то это, по мнению G. Amarengo, состояние обусловлено как раз перекрестной сенсibilизацией мочевого пузыря, вследствие поражения соседних ор-

ганов, например – толстой кишки (СРК) или матки при аденомиозе. В этом случае количество рецепторов С-волокон также увеличивается, происходит центральная сенсibilизация – но это следствие патологического процесса в другом органе. Патологические изменения в собственной пластинке уротелия могут вызвать повреждение зонтичных клеток, подобное ИЦ – но в этом случае оно будет вторично [3, 4, 8, 15-18].

### Клинический случай

Пациентка 38 лет, не рожавшая. Обратилась по поводу длительно существующей (3 года) дизурии, поллакиурии, ноктурии, болевого синдрома с локализацией в области уретры, иррадиацией в правую нижнюю конечность. Были проведены неоднократные курсы антибактериальной терапии по поводу *U. urealitycum*. Посевы мочи стерильны, общие анализы мочи – без изменений.

Проведенная цистоскопия выявила визуальные признаки лейкоплакии в области треугольника Льюто.

Патоморфологическое исследование: данных за лейкоплакию не выявлено.

Пациентке выполнена ТУР измененного участка в области треугольника Льюто. После операции состояние несколько улучшилось, однако через месяц вернулось к ситуации, предшествовавшей вмешательству. На момент осмотра заполнение дневника мочеиспускания продемонстрировало 41 микцию в сутки, средний объем мочеиспускания – 37 мл.

Пациентка осмотрена совместно с профессором Э. Ботраном (L'Avancee Perineal-Pain Clinic, Aix-en-Provence).

Обследование выявило аденомиоз, повышение тонуса правой внутренней obturatorной мышцы, болезненность в триггерной точке *m. obturatorius int.*

По экспертному мнению про-

фессора Ботрана, в данном случае имеет место синдром болезненного мочевого пузыря, вызванный перекрестной сенсibilизацией вследствие аденомиоза и отягощенный миофасциальной реакцией правой внутренней obturatorной мышцы. Кроме того, вследствие нейрогенного воспаления в *lamina propria* уротелия, вызванного перекрестной сенсibilизацией, у пациентки имеется повреждение уротелия.

Патогенез этого состояния может быть следующим. Аденомиоз, как и любое другое состояние, вызывающее хронический болевой синдром, приводит к снижению порога болевой чувствительности. Это хорошо продемонстрировано в эксперименте на крысах, названном *pressure paw vocalization test* [19]. Суть его в следующем: были взяты две группы крыс, у одной вызывался хронический болевой синдром введением химического реагента под кожу спины, другая группа оставалась интактна. Через месяц проводили тест, сдавливая специальным устройством крысам обеих групп лапку. Определялся порог вокализации, т.е. когда крысы начинали пищать. Так вот, до начала исследования порог у крыс обеих групп был одинаковым. Но через месяц, в группе крыс с хронической болью вокализация возникала при гораздо более слабом давлении на лапу, по сравнению с интактными крысами.

Это представляется вполне логичным. Боль – сигнал о повреждении тканей. Если боль стала хронической, значит, головной мозг не предпринял действий, достаточных для ликвидации причины боли. Следовательно, необходимо снизить болевой порог, чтобы мотивировать ЦНС на более активные действия.

Следующий этап – периферическая сенсibilизация. В пораженном органе увеличивается продукция фактора роста нервов (ФРН, NGF) [20]. Это приводит к увеличению количества рецепторов, аффилированных с демиелинизированными С-волоконками. Основная

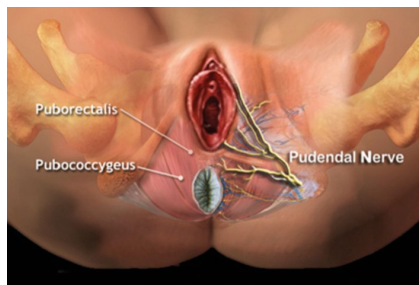
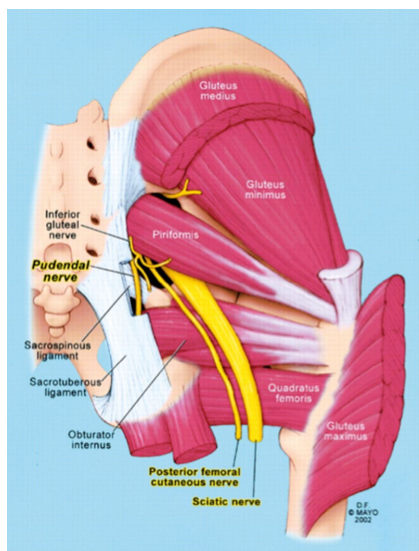
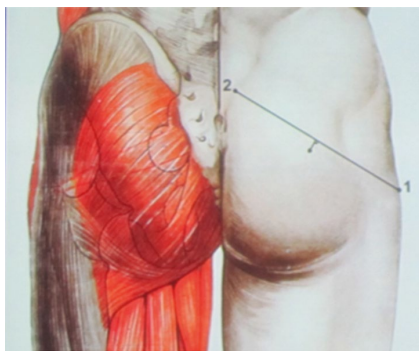


Рисунок 1. Ветви полового нерва

Рисунок 2. Патогенез *piriformis-syndrome*Рисунок 3. Триггерная точка *m. piriformis*

роль С-волокон – передача хронических болевых импульсов. Соответственно, увеличение их количества приводит к усилению болевого синдрома в пораженном органе. Однако, как мы уже обсуждали, органы малого таза имеют перекрестную иннервацию и в данном случае, количество рецепторов к С-волоконкам увеличивается не только в эндо- и миометрии, но и в уретелии [21].

Кроме того, у этой пациентки диагностирована миофасциальная реакция *m. obturatorius int. dext.* Со-

кращение мышц – нормальная реакция на боль. Однако длительно существующая боль приводит к спастическим сокращениям, которые, в свою очередь, вызывают болевой синдром за счет накопления лактата в мышце и компрессии нервных волокон. Как пример, можно привести *piriformis-syndrome*, когда *m. piriformis* вызывает компрессию *n. pudendus* [22-24].

Возвращаясь к осмотренной пациентке – для лечения аденомиоза она была направлена к гинекологу. Кроме того, с целью терапии синдрома болезненного мочевого пузыря было рекомендовано:

1. катадолон 200 мг – для купирования болевого синдрома и центральной сенсibilизации;
2. прегабалин – 75 мг 2 раза в день с постепенным титрованием дозы – для ликвидации периферической сенсibilизации;
3. инъекция 100 ЕД ботулинического токсина в правую обтураторную мышцу под электромиографическим (ЭМГ) контролем;
4. внутрипузырный электрофорез 200 ЕД ботулинического токсина;
5. внутрипузырное введение гиалуроната натрия (УРО-ГИАЛ) с целью восстановления уретелии.

Следует обратить внимание на эффективность, пусть и кратковременную, ТУР треугольника Льео. Как известно, основная афферентная иннервация мочевого пузыря локализована в области треугольника Льео – видимо ТУР временно вывела из строя окончания афферентных волокон.

## НЕЙРОПАТИЯ ПОЛОВОГО НЕРВА

Основным симптомом нейропатии полового нерва является боль в одной или более областях, иннервируемых *n. pudendus* или его ветвями [25-29].

Это области прямой кишки, заднего прохода, уретры, промежности и гениталий (рисунок 1). Одним из типичных симптомов является

усиление боли в положении сидя и прогрессирование в течение дня.

Причины нейропатии обсуждаются полового нерва (ПН) до сих пор, но наиболее известной является компрессия полового нерва в канале Алкока [25, 28].

Другими причинами являются: *piriformis-syndrome* (рисунок 2), повреждение полового нерва в процессе родов, травмы малого таза и злокачественные новообразования. Поэтому, при любых хронических тазовых болях желательна проведение МРТ органов малого таза [22, 25].

Также активно обсуждается роль вируса герпеса – косвенным доказательством является эффективность ацикловира и валацикловира в некоторых случаях нейропатии ПН [30].

Существуют т.н. Нантские критерии ПН, которые разработаны J.J. Labat, R. Robert, G. Amarengo. Выделено пять основных критериев [25, 31]:

1. боль на территории, иннервируемой половым нервом;
2. преимущественная боль в положении «сидя»;
3. боль не вызывает нарушения сна (т.е. не заставляет пациента просыпаться ночью);
4. боль не вызывает серьезных нарушений чувствительности;
5. блокада полового нерва купирует болевой синдром.

Обычно пациенты описывают боль при нейропатии ПН как нейропатическую, т.е. жжение, парестезии. Чаще всего боль локализуется с одной стороны. Весьма характерно ощущение инородного тела в прямой кишке [29].

Несколько слов об анатомии *n. pudendus*. В составе полового нерва имеются как афферентные, так и эфферентные волокна, что обуславливает сенсорные и двигательные нарушения соответствующих органов [28].

Половой нерв входит в малый таз на уровне S2-S4, проходит через *f. piriformis*, затем через канал Алкока и делится на 3 ветви.

Предполагается, что дисфункция полового нерва может привести



к симптомам гиперактивного мочевого пузыря преимущественно сенсорного генеза, за счет повышения количества С-волокон в мочевом пузыре, а также за счет перекрестной сенсбилизации, о которой мы уже упоминали, в органах, получающих ту же иннервацию по причине конвергенции сенсорных путей в малом тазу [4, 20, 22].

Диагностика нейропатии ПН основана на указанных выше Нантских критериях, кроме того, необходимо пальпировать триггерные точки *m. piriformis* и *m. obturatorius* для диагностики миофасциальных синдромов (рисунок 3).

В диагностике компрессии полового нерва в канале Алкока может помочь трансвагинальное УЗИ с оценкой кровотока в *a. pudenda* и *v. pudenda*, т.к. при компрессии нерва эти сосуды также сдавливаются и скорость кровотока на стороне поражения снижается (рисунок 4).

### Лечение нейропатии полового нерва

Медикаментозное лечение обычно включает прегабалин, начиная с 75 мг два раза в сутки с титровкой дозы до 600 мг/сутки.

Для расслабления мышц используют вагинальные суппозитории с диазепамом, инъекции локальных анестетиков с глюкокортикоидами в заинтересованные мышцы. В случае положительного эффекта вводится ботулинический токсин под ЭМГ-контролем.

Для диагностики и лечения используется блокада полового нерва под рентгенологическим или УЗИ-контролем. Обычно вводится 5 мл 0,5% бупивакаина с 80 мг триамцинолона – 3 инъекции.

Хирургическое лечение проводится только при доказанной компрессии полового нерва, резистентной к медикаментозной терапии. В настоящее время используют трансглютеальный и трансшиоректальный доступы (рисунок 5).

По данным L.Ansell, основан-

ном на ретроспективной оценке 170 пациентов через 1 год после декомпенсированного вмешательства, значительное улучшение было достигнуто у 44%, а улучшение – у 23%. Другие авторы сообщают о 62-70% эффективности [25, 26].

Показания к декомпрессии полового нерва, ее методика требуют дальнейшего обсуждения и изучения.

### МИОФАСЦИАЛЬНЫЕ СИНДРОМЫ МАЛОГО ТАЗА

Миофасциальные синдромы или хроническая миофасциальная боль – это хронические болевые синдромы и дисфункции, вызванные хроническим спазмом мышечно-связочного аппарата малого таза [7, 23, 26, 32].

Эти синдромы достаточно широко распространены, однако редко диагностируются в урологической практике.

Например, Skootsky S. [33] сообщает о 30% пациентов с хронической тазовой болью, у которых были диагностированы миофасциальные синдромы в специализированных клиниках по лечению болевых синдромов, при этом Vartoletti R. опубликовал данные о 5540 пациентах, страдающих СХТБ, обследованных в 28 итальянских урологических клиниках – миофасциальные синдромы выявлены только в 13,8% случаев [34].

Следовательно, необходимо более тщательно обследовать пациентов с хроническим циститом, хроническим простатитом, уретритом и т.п. с целью выявления нейропатических и миофасциальных синдромов.

### Виды миофасциальных синдромов малого таза

- Синдром леватора
- Синдром внутренней обтураторной мышцы

• *Piriformis*-синдром

• Бульбокавернозный синдром

#### Синдром леватора

Локализация боли (рисунок 6А):

- боль в аноректальной области;
- боль во влагалище;

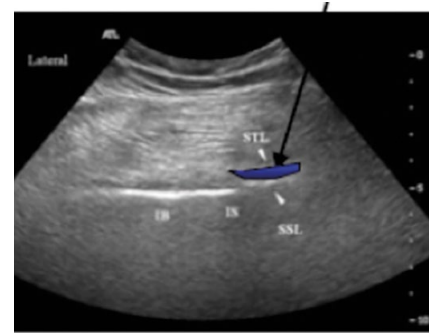


Рисунок 4. УЗ-признаки компрессии полового нерва

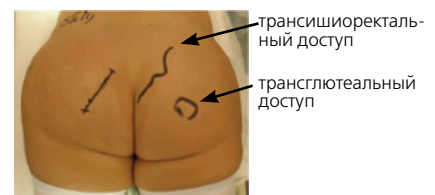

Рисунок 5. Место разреза при трансглютеальном доступе и трансшиоректальном доступе

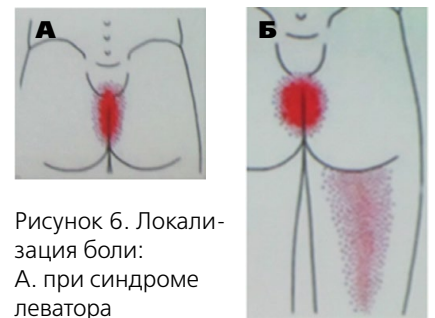


Рисунок 6. Локализация боли:

А. при синдроме леватора

Б. при синдроме внутренней обтураторной мышцы

- боль в гипогастрии;
- поллакиурия и императивные позывы на микцию;
- усиление боли в положении сидя.

По данным J. Rigaud этот синдром встречается в 100% случаев у пациентов с СХТБ обоих полов.

#### Синдром внутренней обтураторной мышцы (рисунок 6Б):

- чувство инородного тела в прямой кишке;
- боль в уретре;
- боль в области вульвы.

#### *Piriformis*-синдром:

- боль в пояснице;
- боль в промежности;
- диспареуния;
- эректильная дисфункция;
- боль в ягодице и тазобедренном суставе;
- боль при дефекации.



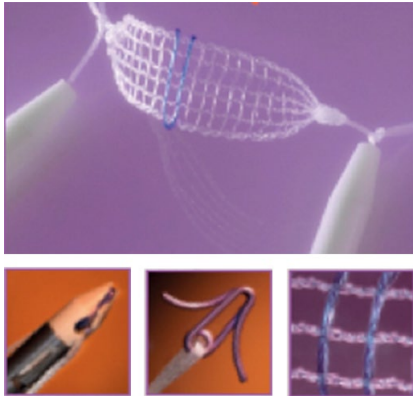


Рисунок 7. Минислинг с регулируемой натяжения «JUST-SWING»

#### **Булбокавернозный синдром:**

- боль в промежности;
- диспареуния;
- синдром сексуального возбуждения без сексуальной стимуляции;
- эректильная дисфункция;
- боль у основания пениса.

#### **Лечение:**

- анальгетики (катадолон);
- габапентины;
- бензодиазепины (если возможно – вагинальные суппозитории);
- антидепрессанты (тразодон);
- чрескожная электростимуляция (TENS);
  - инъекции анестетиков и глюкокортикоидов в вовлеченные мышцы (наропин 0,5% + дипроспан);
  - инъекции ботулинического токсина под ЭМГ-контролем (Porta M.A, Grabovskiy С.);
  - сакральная нейромодуляция.

### **ГИПЕРАКТИВНЫЙ МОЧЕВОЙ ПУЗЫРЬ С ДЕТРУЗОРНОЙ ГИПЕРАКТИВНОСТЬЮ**

Об этом виде ГАМПа написано достаточно, разработаны эффективные методы диагностики и лечения [35-37].

Препаратами выбора являются М-холинолитики, однако достаточно часто встречаются случаи недостаточной эффективности этих препаратов. Возможно, это обусловлено сочетанием ГАМП с детрузорной гиперактивностью и ГАМП с повышенной чувствительностью мочевого пузыря, который будет рассмотрен ниже.

### **ГИПЕРАКТИВНЫЙ МОЧЕВОЙ ПУЗЫРЬ С ПОВЫШЕННОЙ ЧУВСТВИТЕЛЬНОСТЬЮ МОЧЕВОГО ПУЗЫРЯ**

Клинически этот вид ГАМП (который иногда называют «ГАМП без ГАМП») проявляется частым или даже постоянным ощущением позыва на мочеиспускание, но без императивных позывов и эпизодов ургентного недержания мочи. М-холинолитики, как правило, неэффективны [4, 16, 38-41].

#### **Уродинамические проявления:**

- снижение объема первого ощущения наполнения мочевого пузыря;
- снижение объема первого позыва на мочеиспускание;
- снижение максимальной цистометрической емкости;
- отсутствие детрузорной гиперактивности и эпизодов недержания мочи;
- положительный тест с холодной водой;
- положительный тест с лидокаином.

#### **Этиология:**

- нейропатия полового нерва;
- миофасциальные синдромы;
- перекрестная сенсбилизация уротелия при аденомиозе, СРК, аднексите;
- повреждение GAG-слоя уротелия.

#### **Патогенез**

Так же, как и при синдроме болезненного мочевого пузыря, происходит увеличение количества С-волокон и аффилированных с ними рецепторов. Причем иногда клинические и уродинамические проявления обоих состояний идентичны. Возможно, это различные по степени выраженности проявления одного и того же процесса [21, 39].

Также большую роль играет центральная сенсбилизация. Именно поэтому эффективно применение тиббиальной нейромодуляции, т.к. тиббиальный нерв и половой нерв имеют одно и то же представительство в ЦНС [2, 38, 40].

#### **Лечение:**

- прегабалин;
- внутрипузырное применение анестетиков, оксибутинина;
- внутрипузырный электрофорез анестетиков, глюкокортикоидов, ботулинического токсина;
- внутрипузырное применение ванилоидов (резинифератоксина, капсаицина);
- чрескожная электростимуляция (TENS) с размещением электродов на уровне S2-S4, (например, Neurotrack Pelvitone, режим 10 Гц, 200 мс, 30 – 40 минут в день);
- сакральная нейромодуляция;
- тиббиальная нейромодуляция;
- лечение нейропатии полового нерва и миофасциальных синдромов;
- лазерная или электроабляция треугольника Льетто [1];
- гидробуживание мочевого пузыря.

### **НЕДЕРЖАНИЕ МОЧИ ПРИ НАПРЯЖЕНИИ (СТРЕССОВАЯ ИНКОНТИНЕНЦИЯ)**

Данная патология заслуживает рассмотрения в отдельной статье, поэтому мы коснемся только ее взаимосвязи с тазовыми дисфункциями и болевыми синдромами.

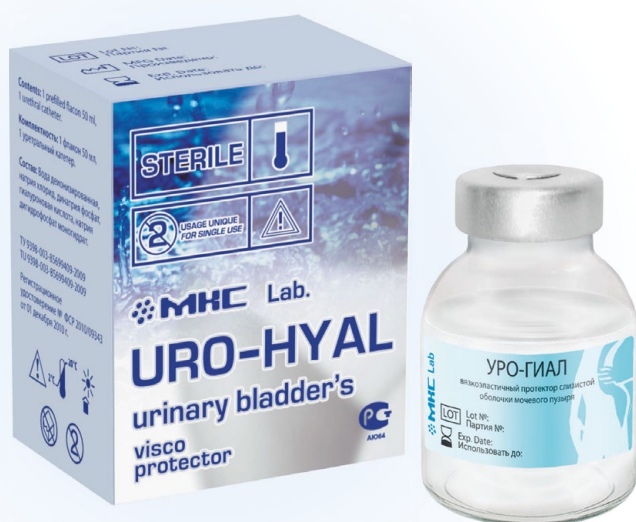Речь идет об осложнениях имплантации синтетических слингов трансобтураторным доступом [42-44]. Достаточно часто (2-8%) после этой процедуры возникает болевой синдром, связанный с проведением и персистенцией импланта в обтураторной мышце, с компрессией веток обтураторного нерва и возникновением миофасциального обтураторного синдрома. Иногда, кроме болевого синдрома, возникает симптоматика ГАМП, которая весьма трудно купируется [45].

Возможным решением проблемы представляется использование новых видов слингов:

- минислингов нового поколения («JUST-SWING») (рисунок 7) – они фиксируются титановым якорем в обтураторной мембране, не во-

# ООО «НОВЫЕ МЕДИЦИНСКИЕ ТЕХНОЛОГИИ»

## ИННОВАЦИИ ДЛЯ УРОГИНЕКОЛОГИИ

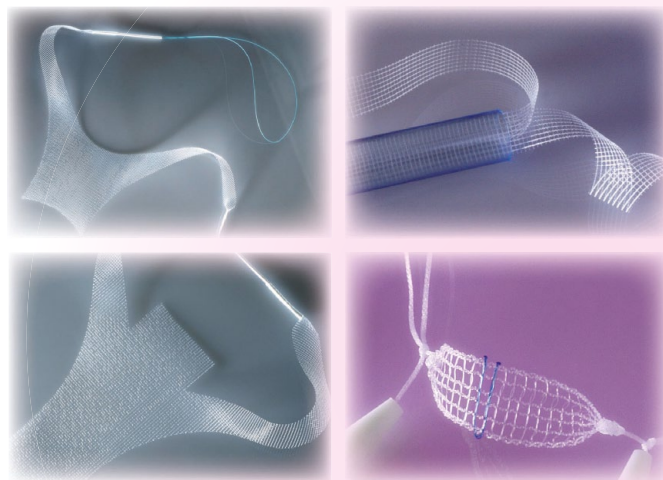


Комплексная внутрипузырная терапия хронического бактериального рецидивирующего цистита.

- 1-й этап — антибактериальный: Колегель с диоксицином и лидокаином (шприц 20 мл);  
Внутрипузырные инстилляции через день – 5 инстилляций;
- 2-й этап — иммуномодулирующий и репаративный: Колегель с деринатом и лидокаином (шприц 20 мл);  
Внутрипузырные инстилляции через день – 5 инстилляций;
- 3-й этап — восстановление гликозаминогликанового слоя для предотвращения рецидивов: УРО-ГИАЛ (гиалуронат натрия) 50 мл;  
Внутрипузырные инстилляции 1-2 раза в неделю — 4-8 инстилляций.

Сетчатые импланты для хирургического лечения стрессовой инконтиненции и пролапса гениталий (производство THT-Bioscience, Франция).

- SWING-BAND (оперативное лечение стрессовой инконтиненции трансобтураторным или позадиллонным доступом);
  - JUST-SWING (регулируемый минислинг для хирургического лечения стрессовой инконтиненции);
  - CYSTO-SWING (хирургическая коррекция цистоцеле);
  - RECTO-SWING (хирургическая коррекция ректоцеле);
- Доступная цена (от 8 900 рублей) при высоком качестве.



## Катетер-электрод для внутрипузырного электрофореза

Внутрипузырный электрофорез анестетиков, глюкокортикоидов, ботулинического токсина (необходимо использование специального раствора).



### Контакты:

8-800-100-54-28; [www.newmedtech.pro](http://www.newmedtech.pro); e-mail: [ooo.nmt@yandex.ru](mailto:ooo.nmt@yandex.ru)  
8-800-100-54-23; [www.mkclab.ru](http://www.mkclab.ru); [www.uro-hyal.ru](http://www.uro-hyal.ru); e-mail: [info@uro-hyal.ru](mailto:info@uro-hyal.ru)  
+7 (985) 333-70-23; +7 (905) 905-13-00



влекая мышцу;

- биодеградирующих мини-слингов (например, матрица из полимолочной кислоты, полученная технологией электроспиннинга), импрегнированных факторами роста фибробластов.

Для терапии болевых синдромов после TVT-О хирургии возможно использование инъекций в обтура-

торную мышцу смесей из анестетиков и глюкокортикоидов. При неэффективности – удаление импланта.

### ЗАКЛЮЧЕНИЕ

Диагностика и лечение тазовых болевых синдромов и дисфункций представляется весьма актуальным и перспективным направлением в урологии. Активное внедрение со-

временного подхода к тактике ведения пациентов с такими синдромами позволит улучшить качество оказания медицинской помощи и снизить затраты на лечение.

Следует также рассмотреть возможность организации специализированных кабинетов или отделений в составе ведущих урологических лечебных учреждений. ■

**Ключевые слова:** синдром хронической тазовой боли, женское недержание мочи, контроль мочевого пузыря, ощущение заполнения мочевого пузыря, гиперактивный мочевой пузырь, гиперактивность детрузора, патофизиология мочевого пузыря, уротелий, нейропатия, болевой синдром.

**Keywords:** chronic pelvic pain syndrome, female incontinence, bladder control, bladder filling sensation, overactive bladder, detrusor overactivity, bladder pathophysiology, urothelium, neuropathy, pain syndrome.

### ЛИТЕРАТУРА

- Bodden-Heidrich R. Chronic pelvic pain syndrome-a multifactorial syndrome. Zentralbl Gynakol. 2001. 123 (1). P. 10-7.
- Malykhina A.P. Neural mechanisms of pelvic organ cross-sensitization. Neuroscience. 2007. 149 (3). P. 660-72.
- Mishell D.R., Jr. Chronic pelvic pain in women: Focus on painful bladder syndrome/Interstitial cystitis. J Reprod Med. 2006. 51 (3 Suppl). P. 225-6, quiz 261-2.
- Kuo Y.C., Kuo H.C. Potential factors that can be used to differentiate between interstitial cystitis/painful bladder syndrome and bladder oversensitivity in women. Int J Clin Pract. 66(2). P. 146-51.
- Christianson, J.A. et al. Convergence of bladder and colon sensory innervation occurs at the primary afferent level. Pain, 2007. 128 (3). P. 235-43.
- Montenegro M.L. et al. Abdominal myofascial pain syndrome must be considered in the differential diagnosis of chronic pelvic pain. Eur J Obstet Gynecol Reprod Biol. 2009. 147 (1). P. 21-4.
- Nogueira A.A. et al. Myofascial syndrome: a common and underdiagnosed cause of chronic pelvic pain in women. Rev Bras Ginecol Obstet. 2009. 31 (9). P. 425-6.
- Bjerklund Johansen T.E., Weidner W. Understanding chronic pelvic pain syndrome. Curr Opin Urol. 2002. 12 (1). P. 63-7.
- Nickel J.C. Interstitial cystitis: a chronic pelvic pain syndrome. Med Clin North Am. 2004. 88 (2). P. 467-81.
- Liddle A.D., Davies A.H. Pelvic congestion syndrome: chronic pelvic pain caused by ovarian and internal iliac varices. Phlebology. 2007. 22(3): p. 100-4.
- Amarenco G., Leroi A.M. Physiology and evaluation of overactive bladder]. Neurochirurgie. 2003. 49 (2-3 Pt 2): p. 358-66.
- Haab F., Hermieu J.F., Amarenco G. Interstitial cystitis. Rev Prat. 2002. 52(1): p. 28-31.
- Chung M.K. et al. The evil twins of chronic pelvic pain syndrome: endometriosis and interstitial cystitis. JSLs, 2002. 6(4): p. 311-4.
- Chung M.K., Chung R.P., Gordon D. Interstitial cystitis and endometriosis in patients with chronic pelvic pain: The «Evil Twins» syndrome. JSLs, 2005. 9(1): p. 25-9.
- Clemens J.Q., Markossian T. Comparison of economic impact of chronic prostatitis/chronic pelvic pain syndrome and interstitial cystitis/painful bladder syndrome. Urology, 2009. 73(4): p. 743-6.
- Arya L.A. et al. Evidence of bladder oversensitivity in the absence of an infection in premenopausal women with a history of recurrent urinary tract infections. BJU Int. 110 (2): p. 247-51.
- Rudick C.N. et al. Gender specific pelvic pain severity in neurogenic cystitis. J Urol. 187 (2): p. 715-24.
- Alappattu M.J. Bishop M.D. Psychological factors in chronic pelvic pain in women: relevance and application of the fear-avoidance model of pain. Phys Ther. 91 (10): p. 1542-50.
- Kayser V., Guilbaud G. Increase in the threshold of a nociceptive test induced by naloxone in morphine-tolerant rats. Brain Res, 1985. 344 (2): p. 360-4.
- Rukwied R. et al. NGF induces non-inflammatory localized and lasting mechanical and thermal hypersensitivity in human skin. Pain. 148 (3): p. 407-13.
- Fujihara A. et al. Neuroselective measure of the current perception threshold of A-delta and C-fiber afferents in the lower urinary tract. Int J Urol. 18 (5): p. 341-9.
- Halpin R.J., Ganju A. Piriformis syndrome: a real pain in the buttock? Neurosurgery. 2009. 65 (4 Suppl): p. A197-202.
- Dalmou-Carola J. Myofascial pain syndrome affecting the piriformis and the obturator internus muscle. Pain Pract. 2005. 5(4): p. 361-3.
- Papadopoulos E.C., Khan S.N. Piriformis syndrome and low back pain: a new classification and review of the literature. Orthop Clin North Am, 2004. 35 (1): p. 65-71.
- Stav K., Dwyer P.L., Roberts L. Pudendal neuralgia. Fact or fiction? Obstet Gynecol Surv, 2009. 64 (3): p. 190-9.
- Robert R. et al. Somatic perineal pain other than pudendal neuralgia. Neurochirurgie, 2009. 55 (4-5): p. 470-4.
- Robert R. et al. Decompression and transposition of the pudendal nerve in pudendal neuralgia: a randomized controlled trial and long-term evaluation. Eur Urol. 2005. 47 (3): p. 403-8.
- Hruby S. et al. Anatomy of pudendal nerve at urogenital diaphragm – new critical site for nerve entrapment. Urology. 2005. 66 (5): p. 949-52.
- Benson J.T. Griffis K. Pudendal neuralgia, a severe pain syndrome. Am J Obstet Gynecol. 2005. 192 (5): p. 1663-8.
- Amarenco G. et al. Perineal neuralgia. Presse Med. 1991. 20 (2): p. 71-4.
- Labat J.J. et al. Diagnostic criteria for pudendal neuralgia by pudendal nerve entrapment (Nantes criteria). NeuroUrol Urodyn. 2008. 27 (4): p. 306-10.
- FitzGerald M.P. et al. Randomized multicenter clinical trial of myofascial physical therapy in women with interstitial cystitis/painful bladder syndrome and pelvic floor tenderness. J Urol. 187(6): p. 2113-8.
- Skootsky S.A., Jaeger B., Oye R.K. Prevalence of myofascial pain in general internal medicine practice. West J Med, 1989. 151 (2): p. 157-60.
- Bartoletti R. et al. Prevalence, incidence estimation, risk factors and characterization of chronic prostatitis/chronic pelvic pain syndrome in urological hospital outpatients in Italy: results of a multicenter case-control observational study. J Urol. 2007. 178 (6): p. 2411-5; discussion 2415.
- Dobrek L. et al. Current management and future perspectives of overactive bladder (OAB) pharmacotherapy. Acta Pol Pharm. 68 (6): p. 807-21.
- Starkman J.S., Dmochowski R.R. Urgency assessment in the evaluation of overactive bladder (OAB). NeuroUrol Urodyn. 2008. 27(1): p. 13-21.
- Ueda T. et al. Interstitial cystitis and frequency-urgency syndrome (OAB syndrome). Int J Urol. 2003. 10 Suppl: p. S39-48.
- Lowenstein L. et al. Observations relating to urinary sensation during detrusor overactivity. NeuroUrol Urodyn, 2009. 28 (6): p. 497-500.
- Liu H.T., Kuo H.C. Urinary nerve growth factor levels are elevated in patients with overactive bladder and do not significantly increase with bladder distention. NeuroUrol Urodyn, 2009. 28 (1): p. 78-81.
- Digesu G.A. et al. Bladder sensations during filling cystometry are different according to urodynamic diagnosis. NeuroUrol Urodyn. 2009. 28 (3): p. 191-6.
- Yamaguchi O. et al. Defining overactive bladder as hypersensitivity. NeuroUrol Urodyn. 2007. 26(6 Suppl): p. 904-7.
- Hazewinkel M.H., Hinou P., Roovers J.P. Persistent groin pain following a trans-obturator sling procedure for stress urinary incontinence: a diagnostic and therapeutic challenge. Int Urogynecol J Pelvic Floor Dysfunct. 2009. 20 (3): p. 363-5.
- Wolter C.E. et al. Removal of transobturator midurethral sling for refractory thigh pain. Urology. 2008. 72(2): p. 461.
- Vervest H.A., Bongers M.Y., van der Wurff A.A. Nerve injury: an exceptional cause of pain after TVT. Int Urogynecol J Pelvic Floor Dysfunct. 2006. 17 (6): p. 665-7.
- Furuta A. et al. Association of overactive bladder and stress urinary incontinence in rats with pudendal nerve ligation injury. Am J Physiol Regul Integr Comp Physiol. 2008. 294 (5): p. R1510-6.