

Алгоритм диагностики и лечения внутрибрюшинного разрыва мочевого пузыря

М.И. Давидов, А.О. Гернер, О.Е. Никонова

ФГБОУ ВО Пермский государственный медицинский университет им. акад. Е.А. Вагнера Минздрава России

Сведения об авторах:

Давидов М.И. – к.м.н., доцент кафедры факультетской хирургии с курсом урологии ФГБОУ ВО «Пермский государственный медицинский университет им. акад. Е.А.Вагнера» Минздрава России, 614066, г.Пермь, ул. Советской Армии, д.9, кв.35. Тел: 8(342)228-04-21, 8-912-584-16-10. e-mail: midavidov@mail.ru

Davidov M.I. – PhD, associate Professor Department of Surgery with the course of urology PGMU "Perm State Medical University ak. E.A.Vagnera" The address and the index: 614000, Perm, Petropavlovskay, 26, E-mail:midavidov@mail.ru

Гернер А.О. – ассистент кафедры факультетской хирургии с курсом урологии ФГБОУ ВО «Пермский государственный медицинский университет им. акад. Е.А.Вагнера» Минздрава России, 614000, г. Пермь, ул. Ивано Франко 35-167, Тел.: 89222405628

Gerner A.O. – Assistant Department of Surgery with the course of urology PGMU "Perm State Medical University ak. E.A.Vagnera" The address and the index: 614000, Perm, Petropavlovskay, 26, Tel.: 89222405628

Никонова О.Е. – к.м.н., ассистент кафедры факультетской хирургии с курсом урологии ФГБОУ ВО «Пермский государственный медицинский университет им. акад. Е.А.Вагнера» Минздрава России, 614000, г. Пермь, ул. 3-я Запрудская, 93, Тел: 8-902-47- 63-380, e-mail: nikonova-olga@yandex.ru

Niconova O.E. – PhD, assistant Department of Surgery with the course of urology PGMU "Perm State Medical University ak. E.A.Vagnera" The address and the index: 614000, Perm, 3-aj Zaprudskaj, 93, E-mail:nikonova-olga@yandex.ru

Рост количества дорожно-транспортных происшествий, криминогенной обстановки и алкоголизма привели к увеличению частоты и тяжести закрытых травм мочевого пузыря [1]. Однако многие вопросы диагностики и лечения при данной травме, особенно при внутрибрюшинных повреждениях мочевого пузыря, разработаны недостаточно. Абсолютно точных методов диагностики внутрибрюшинных разрывов мочевого пузыря не существует до сих пор, частота ошибок при применении ретроградной цистографии, ультразвукового исследования (УЗИ) и других традиционных методов (цистоскопия, проба Зельдовича, нисходящая цистография) достигает 13,7 – 44,8% [2-6].

Лапароскопия как метод диагностики внутрибрюшинного разрыва мочевого пузыря применяется сравнительно давно, но техническое несовершенство прежней аппаратуры снижало ее информативность. Внедрение современной техники видеолaparоскопии позволило по-новому взглянуть на данную проблему. Необходимо изучение возможностей этого метода в

диагностике внутрибрюшинных разрывов мочевого пузыря.

В лечении внутрибрюшинных разрывов мочевого пузыря до сих пор преобладают открытые оперативные вмешательства, которые имеют высокую летальность, достигающую 18-45% , у 18-57% больных развиваются различные осложнения, а средняя продолжительность госпитализации пациентов составляет 23-30 дней [4,5,7-9].

Возможности ушивания разрыва мочевого пузыря во время видеолaparоскопии изучены недостаточно. В отечественной литературе имеются единичные публикации об использовании данного метода [10,11]. В зарубежной литературе также приводятся единичные наблюдения, при этом техника видеолaparоскопического ушивания разрыва мочевого пузыря все еще находится в стадии разработки, не определены показания и противопоказания к этому методу [1,12-14].

Целью настоящего исследования явилось определение роли и значения видеолaparоскопии в диагностике и оперативном лечении внутрибрюшинного разрыва мочевого пузыря.

МАТЕРИАЛЫ И МЕТОДЫ

В урологическую клинику Пермского медицинского университета за последние 10 лет поступило 36 больных с внутрибрюшинным разрывом мочевого пузыря в возрасте от 14 до 74 лет. Мужчин было 22 (61,6%) человека, женщин – 14 (38,9%). У всех пациентов разрыв мочевого пузыря был полным. У 32 (88,9%) больных повреждения возникли вследствие удара в область живота, при этом в момент травмы 20 (55,6%) человек находились в состоянии алкогольного опьянения. В 4 (11,1%) случаях повреждение мочевого пузыря произошло в результате дорожно-транспортного происшествия и сочеталось с переломом костей таза. Изолированное повреждение мочевого пузыря диагностировано у 24 (66,7%) пострадавших, у 12 (33,3%) пациентов диагностирована сочетанная травма с разрывом тонкой кишки (4 чел.), печени (2 чел.), селезенки (2 чел.), переломом костей таза (4 чел.) У 8 больных сочетанная травма возникла после удара в область живота, у 4 последних пациентов – вследствие ДТП.

Из всех 36 пациентов лишь 6 (16,7 %) поступили в стационар в

первые 6 часов с момента травмы, еще 4 (11,1%) в срок от 7 до 12 часов. При этом у 4 (11,1%) больных явления перитонита не успели развиться, у 6 (16,7%) отмечены явления местного перитонита, охватывающие 1-2 анатомические области брюшной полости. Остальные 26 (72,2%) пациентов поступили в сроки более 13 часов с момента травмы: через 13-24 часов – 10 (27,8%) чел., 25-48 часов – 12 (33,3%) чел., 49-72 часов – 4 (11,1%) с наличием распространенного перитонита. При осмотре у 30 (83,3%) больных диагностирована острая задержка мочеиспускания, у 6 (16,7%) пациентов отмечено самостоятельное мочеиспускание. При сборе анамнеза 10 (27,8 %) пациентов отрицали факт травмы, что вызвало определенные диагностические трудности, учитывая наличие у 6 из них в анамнезе язвенной болезни желудка и 12-перстной кишки. Состояние 24 (66,7%) пациентов при госпитализации было тяжелым, 12 (33,3%) – средней тяжести.

Для диагностики внутрибрюшинного разрыва мочевого пузыря использовали следующие методы: катетеризация мочевого пузыря одноразовым эластическим катетером (36 (100%) больных), проба Я.Б. Зельдовича [2] (26 (72,2%) чел.), обзорная урография и ретроградная цистография в 2-3 проекциях с тугим заполнением мочевого пузыря 300 мл 20% раствора урографина и обязательным выполнением отсроченного снимка после опорожнения мочевого пузыря (все пациенты). Экскреторная урография с нисходящей цистографией выполнена 12 (33,3%) пациентам, у которых клинически было трудно исключить сочетанное повреждение почек (вводили урографин в дозе 1 мл/кг массы, разведенный в 120 мл 0,9% хлорида натрия). УЗИ мочевого пузыря и брюшной полости выполнено 26 (72,2%) пациентам на аппаратах фирмы «Алока» (Япония). Цистоскопия проведена 8 (22,2%) больным.

Одним из показателей диагностической ценности метода является его чувствительность, которая рассчитывается по формуле:

$$Se = \frac{TP}{(TP+FN)} \times 100\%$$

где Se – чувствительность, TP – число истинноположительных результатов (диагностирован разрыв мочевого пузыря), FN – число ложноотрицательных результатов (не диагностирован разрыв мочевого пузыря).

При диагностике внутрибрюшинного разрыва мочевого пузыря 20 (55,6%) пациентам в экстренном порядке выполнили лапаротомию. У 16 (44,4%) больных, установка диагноза у которых вызывала трудности, выполнена диагностическая видеолaparоскопия. Последняя выполнялась в специально оборудованной операционной при полной готовности к последующей срочной лапаротомии, которая производилась здесь же. 6 (16,7%) больным после диагностической видеолaparоскопии выполнено эндохирургическое вмешательство. Для видеолaparоскопических диагностических и лечебных вмешательств использовали видеоэндоскопическую стойку фирмы «Karl Storz» системы «Full HD», оборудование и инструменты фирмы «Karl Storz».

Экстренно оперированы все 36 больных. При этом открытая операция (лапаротомия) выполнена 30 (83,3 %) пациентам. Нижним срединным разрезом вскрывалась брюшная полость. Производилось ушивание разрыва стенки мочевого пузыря викрилом или полисорбом в

2 ряда. При сочетанной травме также ушивали разрывы печени и тонкой кишки, выполняли спленэктомию. Брюшная полость дренировалась двумя трубчатыми дренажами, выведенными через контрапертуры в правой и левой подвздошной областях. После ушивания брюшины на внебрюшинную часть передней стенки мочевого пузыря накладывалась эпицистостома, которая удалялась через 10-14 сут.

У 6 пациентов экстренная операция выполнена миниинвазивным эндовидеохирургическим методом. У них диагностическая видеолaparоскопия сразу перешла в лечебную с выполнением эндовидеохирургического интракорпорального шва разрыва мочевого пузыря.

У всех 36 больных с внутрибрюшинным разрывом мочевого пузыря изучены отдаленные результаты открытого или эндовидеохирургического ушивания разрыва в сроки от 1 до 9 лет после операции (анализы мочи, УЗИ, по показаниям – цистоскопия, ретроградная цистография).

РЕЗУЛЬТАТЫ И ОБСУЖДЕНИЕ

Чувствительность использованных методов диагностики разрыва мочевого пузыря приведена в таблице.

При катетеризации мочевого пузыря у 20 (55,6%) пациентов получено небольшое количество (от 5 до 150 мл) кровянистой мочи, что считается наиболее характерным для разрыва мочевого пузыря. Таким

Таблица. Чувствительность методов диагностики внутрибрюшинного разрыва мочевого пузыря

Метод диагностики	Чувствительность метода, %
Катетеризация мочевого пузыря	55,6
Проба Я.Б.Зельдовича	61,6
Ретроградная цистография	83,3
Нисходящая цистография	16,7
УЗИ мочевого пузыря и брюшной полости	69,2
Цистоскопия	0
Видеолaparоскопия	100

же ненадежным методом оказалась проба Я.Б. Зельдовича. Она оказалась положительной лишь у 16 из 26 больных, которым была проведена. Использование экскреторной урографии с нисходящей цистографией позволило у 12 исследуемых исключить травму почек, которую мы подозревали (как сочетанную с повреждением мочевого пузыря) по клиническим данным. Однако в отношении диагностики разрыва мочевого пузыря нисходящая цистография оказалась неинформативным методом (лишь у 2 из 12 больных был обнаружен затек контрастного вещества за пределы мочевого пузыря).

Цистоскопия как метод диагностики разрыва мочевого пузыря также оказалась неэффективной. Мы проводили цистоскопию под непрерывным током промывной жидкости, но даже и в таких условиях из-за плохой видимости ни в одном случае из 8 не смогли обнаружить в мочевом пузыре место разрыва.

УЗИ мочевого пузыря и брюшной полости оказалось достаточно информативным методом. Признаки разрыва мочевого пузыря обнаружены у 18 (69,2%) из 26 больных, в том числе асимметрия и деформация мочевого пузыря – у 18, анэхогенное жидкостное образование (излившаяся моча) рядом с мочевым пузырем или в других отделах брюшной полости – у 16.

Ценным методом диагностики повреждения мочевого пузыря является ретроградная цистография, которая позволяет определить вид повреждения (внутри- или внебрюшинный) и, по расположению мочевых затеков, его приблизительную локализацию. Затек контрастного вещества в брюшную полость выявлены нами у 30 из 36 больных (83,3%). Однако у 6 пострадавших даже тугое (300 мл контраста) заполнение мочевого пузыря, снимки в 2-3 проекциях и отстроченный снимок после опорожнения пузыря не выявили затеков и других при-

знаков разрыва. При последующей видеолапароскопии или лапаротомии у этих больных обнаружено частичное прикрытие места разрыва сальником или кишечной петлей.

Диагностическая видеолапароскопия применена у 16 больных, у большинства из которых после применения традиционных методов, перечисленных выше, оставались сомнения в диагнозе. Во время видеолапароскопии разрыв мочевого пузыря диагностирован у всех 16 больных, выявив 100% чувствительность метода. Обнаруженный при видеолапароскопии разрыв мочевого пузыря был сквозным, одиночным, размерами от 1 до 12 см с неровными краями и участками кровоизлияний, разрыв располагался на внутрибрюшинной части пузыря, как правило, в продольном (сагитальном) направлении. Зияющий дефект на пузырьной стенке хорошо визуализировался во всех случаях (рис. 1). Благодаря современному высокоинформативному видеокomплексу фирмы «Karl Storz» системы «Full HD», изображение на видеомониторе патологического процесса в брюшной полости получается более отчетливым и ярким, чем непосредственный обзор операционной раны хирурга во время лапаротомии.

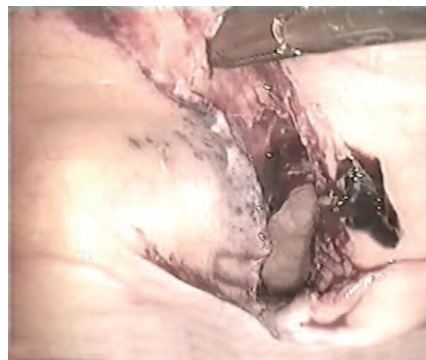

Рис. 1. Разрыв мочевого пузыря. Вид при видеолапароскопии

У 4 больных при видеолапароскопии обнаружено, что разрыв мочевого пузыря был частично прикрыт сальником или кишечной петлей. Именно у этих больных применение ретроградной цистографии и других традиционных методов не

позволило установить диагноз. Однако при лапароскопии часть линии разрыва отчетливо просматривалась на цветном мониторе, что позволило установить правильный диагноз.

Ценность метода видеолапароскопии состоит и в возможности диагностики сочетанного повреждения органов брюшной полости. В области травмированного мочевого пузыря, в малом тазу и нижнем этаже брюшной полости при эндоскопическом осмотре обнаруживали небольшие сгустки крови и жидкую кровь, мочевые затеки, гиперемию и отложение пленок фибрина на брюшине и серозной оболочке кишечных петель. В брюшной полости отмечали различное количество выпота обычно смешанного с мочой (рис. 2). Только у 4 больных при видеолапароскопии не было выявлено перитонита, у 2 отмечены явления местного перитонита, а у 10 больных развился распространенный гнойный перитонит. Выявление указанных изменений важно для выбора лечебной тактики (переход с диагностической на лечебную видеолапароскопию или, при распространенном перитоните, на лапаротомию), объема и особенностей операции.

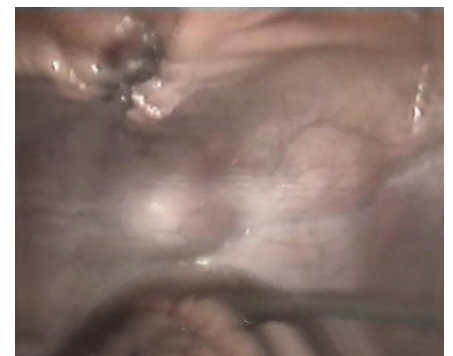

Рис. 2. Выпот в брюшной полости, смешанный с мочой. Вид при видеолапароскопии

Кроме того, у 8 больных при видеолапароскопии зафиксирована сочетанная травма органов брюшной полости (разрывы печени – 2, селезенки – 2, тонкой кишки – 4), что практически невозможно диагностировать традиционными методами диагностики разрыва мочевого пузыря (рет-

роградной и нисходящей цистографией и др.). Выявление при видеолaparоскопии тяжелой сочетанной травмы органов брюшной полости служило абсолютным показанием к выполнению открытой лапаротомии.

На основании результатов первых трех лет проведения исследования мы разработали алгоритм диагностики и лечения разрыва мочевого пузыря (рис. 3), которым руководствовались в дальнейшем.

Внутрибрюшинный проникающий разрыв мочевого пузыря является абсолютным показанием к срочному хирургическому вмешательству [3-9]. Известно, что чем раньше выполнена операция, тем ниже летальность [4,5,7-9]. Поэтому при установлении диагноза традиционными методами (например, ретроградной цистографией), наличии распространенного перитонита и сроке госпитализации пациента

свыше 24-36 часов после травмы, мы сразу выполняли лапаротомию (20 больных), не прибегая к видеолaparоскопии, которая являлась бы в данной ситуации методом, неоправданно удлиняющим срок обследования.

В соответствии с алгоритмом, 10 пациентам, госпитализированным через 13-36 часов с момента травмы, у которых при проведении видеолaparоскопии обнаружены явления распространенного гнойного перитонита, занимающего от 3 до 9 анатомических областей, а также наличие у 8 из них сочетанной травмы органов брюшной полости и у одного – большую протяженность разрыва мочевого пузыря (12 см), сразу после выполнения видеолaparоскопии проводилась открытая операция – лапаротомия.

В нашем исследовании лапаротомия выполнена 30 пациентам. Средняя продолжительность открытой операции ушивания мочевого пузыря

традиционным способом составила $83,0 \pm 5,1$ мин. Из 30 больных умерли 3 (10%) пациента, которые были госпитализированы поздно с тяжелым перитонитом и полиорганной недостаточностью. После открытого хирургического вмешательства отмечены большие сроки реабилитации: послеоперационный койко-день составил в среднем $19,8 \pm 2,5$, а к работе пациенты приступали лишь через $36,2 \pm 4,2$ дня после травмы.

По нашим предыдущим 25-летним наблюдениям, охватывающим более 300 больных с травмой мочевого пузыря, мочевого химический (асептический) перитонит начинает переходить в гнойный с выраженными морфологическими изменениями, как правило, через 12 часов после разрыва пузыря. Это соответствует литературным данным [4,7-9]. Поэтому считаем, что на сегодняшнем этапе внедрения миниинвазивного

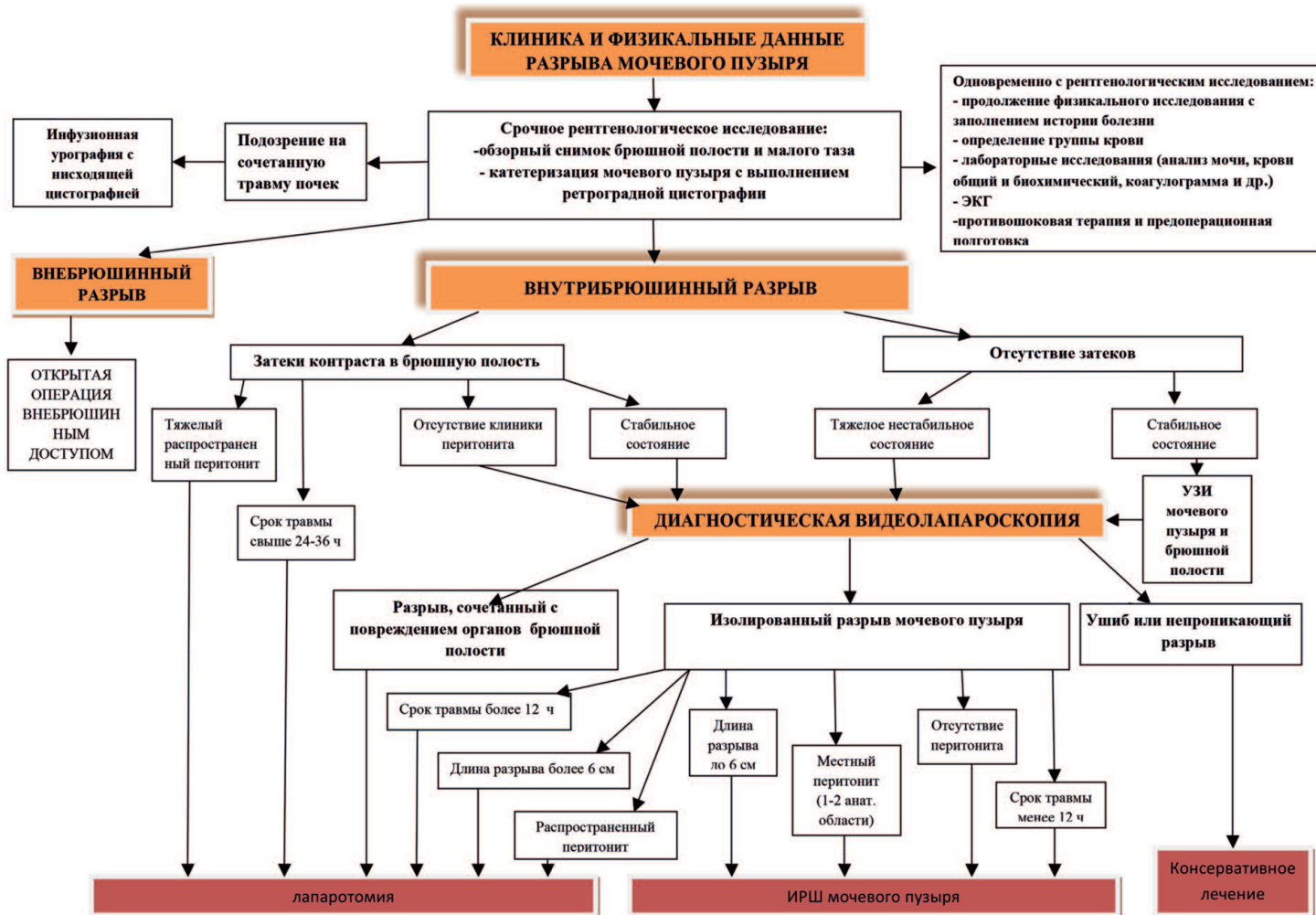


Рис. 3. Алгоритм диагностики и лечения внутрибрюшинного разрыва мочевого пузыря

эндовидеохирургического ушивания разрыва мочевого пузыря, он целесообразен в первые 12 часов с момента травмы, когда морфологические изменения ушиваемых тканей позволяют надеяться на состоятельный герметичный шов.

Учитывая вышеизложенное, ушивание мочевого пузыря в процессе выполнения видеолaparоскопии показано в первые 12 часов с момента травмы, при изолированном разрыве мочевого пузыря длиной до 6 см, отсутствии перитонита или умеренно выраженном местном перитоните, захватывающим не более 1-2 анатомических областей, то есть локализуемом в области разрыва.

Таким критериям отвечали 6 пациентов, у которых диагностическая видеолaparоскопия сразу перешла в лечебную с выполнением интракорпорального ручного шва (ИРШ) мочевого пузыря.

Разработанная и примененная нами оперативная техника заключалась в следующем. Вмешательство проводилось под эндотрахеальным наркозом. Положение больного по Тренделенбургу. Устанавливались троакары:

- два 5-миллиметровых троакара в правой и левой подвздошных областях, на границе нижней и средней трети линии, соединяющей пупок и переднюю верхнюю ость подвздошной кости; правый порт использовался для иглодержателя, левый – для второго рабочего граспера;

- 10-миллиметровый троакар в левой нижней точке Калька, который использовался для лапароскопа;

- 10-миллиметровый порт в области пупка для принимающего граспера и введения нити в брюшную полость.

Дефект мочевого пузыря в зависимости от величины разрыва и состояния краев пузырной раны, был ушит в один (у 4 больных) или два (у двух) ряда, непрерывным швом атравматической нитью «Викрил» 3/0. Узлы сформированы интракорпорально. Первый вкол иглы производился со стороны серозной оболочки мочевого

пузыря в сторону слизистой (снаружи внутрь), выкол – со стороны слизистой (изнутри снаружи), с обязательным захватом брюшины. У всех 6 больных удалось надежно ушить имеющийся разрыв мочевого пузыря, длина которого составляла от 1 до 6 см. После ушивания проводилась гидродинамическая проба на герметичность путем введения 500 мл фурацилина 1:5000 в мочевой пузырь через уретральный катетер. Мочевой пузырь дренировали троакарной цистостомой, наложенной под контролем видеолaparоскопа, в течение 10-14 сут. В конце операции брюшная полость дренировалась двумя дренажами. Техника ИРШ при разрыве мочевого пузыря приведена на рис. 4-5. Средняя продолжительность лапароскопической операции составила $82,5 \pm 6,0$ мин и не отличалась от продолжительности открытого хирургического вмешательства ($p > 0,05$).

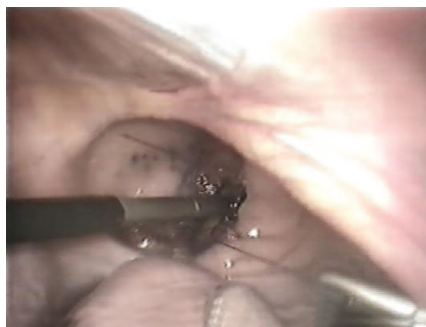

Рис. 4. Техника интракорпорального ручного шва мочевого пузыря

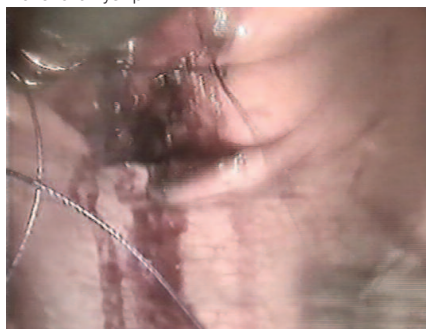

Рис. 5. Заключительный этап интракорпорального ручного шва мочевого пузыря

У всех 6 больных с ИРШ послеоперационный период протекал гладко, послеоперационных ближайших и отдаленных (в сроки от 1 до 9 лет) осложнений и летальных исходов не было. Послеоперационный койкодень составил $12,3 \pm 3,0$ дня, что в 1,6 раза меньше по сравнению с ушиванием мочевого пузыря во время ла-

паротомии. Больные приступили к работе в среднем через $19,2 \pm 3,5$ дней после травмы, т.е. сроки реабилитации уменьшились в 1,9 раза по сравнению с открытым ушиванием разрыва мочевого пузыря. В сроки от 1 до 9 лет после ИРШ жалобы у больных отсутствовали, нарушения мочеиспускания не установлено, анализы мочи были в норме. УЗИ мочевого пузыря не выявило патологии, объем мочевого пузыря достигал 450-500 мл, форма его не изменена, остаточной мочи не было.

ВЫВОДЫ

1. Среди изученных методов диагностики внутрибрюшинного разрыва мочевого пузыря наиболее информативным и чувствительным является видеолaparоскопия. Современная видеолaparоскопия с использованием усовершенствованной техники и цветных мониторов не только обеспечивает наиболее точную и безошибочную диагностику внутрибрюшинного разрыва мочевого пузыря, но и позволяет до операции распознать сочетанные повреждения органов брюшной полости.

2. Предложенный алгоритм диагностики и лечения внутрибрюшинного разрыва мочевого пузыря направлен на улучшение оказания специализированной помощи данному контингенту больных. Помимо этой задачи, он определяет место диагностической и лечебной видеолaparоскопии при повреждениях мочевого пузыря.

3. Миниинвазивное эндохирургическое ушивание разрыва мочевого пузыря в ходе лапароскопии показано в первые 12 часов с момента травмы, при изолированном разрыве длиной не более 6 см, отсутствии перитонита или умеренно выраженном местном перитоните. Это вмешательство уменьшает время операции, имеет хорошие ближайшие и отдаленные результаты, в 1,9 раза уменьшает сроки реабилитации пациентов по сравнению с открытым ушиванием мочевого пузыря во время лапаротомии. ■

Ключевые слова: повреждение мочевого пузыря, диагностика, оперативное лечение, видеолaparоскопия, лапароскопическая хирургия.

Key words: bladder damage, diagnosis, surgery, videolaparoscopy, laparoscopic surgery.

Резюме:

В настоящее время наблюдается увеличение частоты и тяжести травм мочевого пузыря, при этом требуется совершенствование диагностики и лечения подобной травмы.

Цель исследования. Определение роли современной видеолaparоскопии в диагностике и оперативном лечении внутрибрюшинного разрыва мочевого пузыря.

Материалы и методы. В урологическую клинику Пермского медицинского университета за последние 10 лет поступило 36 больных в возрасте от 14 до 74 лет с внутрибрюшинным разрывом мочевого пузыря. Для диагностической и лечебной видеолaparоскопии применяли видеокомплекс и инструменты фирмы «Karl Storz».

Результаты и обсуждение. Чувствительность традиционных методов диагностики разрыва мочевого пузыря составила: ретроградной цистографии – 83,3%, УЗИ – 69,2%, цистоскопии, пробы Зельдовича – от 0 до 61,6% соответственно. При видеолaparоскопии разрыв мочевого пузыря диагностирован у всех больных, что показывает ее ведущую роль в диагностике данной патологии. Разработан алгоритм диагностики и лечения внутрибрюшинного разрыва мочевого пузыря, в соответствии с которым лечебная видеолaparоскопия с миниинвазивным ушиванием разрыва мочевого пузыря непрерывным швом викрилом 3/0 показана в первые 12 часов с момента травмы, при изолированном разрыве длиной до 6 см и отсутствии распространенного перитонита. Указанный миниинвазивный метод применен у 6 больных с хорошими ближайшими и отдаленными результатами, отсутствием осложнений и летальными исходами.

Заключение. Современная видеолaparоскопия имеет хорошие результаты, сокращает в 1,9 раза сроки реабилитации больных по сравнению с открытым ушиванием разрыва мочевого пузыря во время лапаротомии.

Авторы заявляют об отсутствии конфликта интересов.

Summary:

An algorithm for diagnostics and treatment of intraperitoneal rupture of the bladder

Davidov M.I., Gerner A.O., Nikonova O.E.

Introduction. An increase in the number of road traffic injuries, crime rates and alcohol abuse has led to the rise in the frequency and severity of closed traumas of the urinary bladder. However, many issues related to the diagnostics and treatment of patients with such traumas, especially those who suffer from intraperitoneal rupture of the bladder, are developed poorly.

The aim of the study was to clarify the role of modern methods of video-assisted laparoscopy in diagnostics and operative treatment of intraperitoneal rupture of the bladder.

Materials and methods. Over the past 10 years, 36 patients with intraperitoneal rupture of the bladder aged from 14 to 74 years old have entered treatment in the department of urology of the Perm State Medical University. For diagnostics and treatment by video-assisted laparoscopy, Karl Storz video complex equipment was used.

Results and discussion. The sensitivity scores of conventional methods for urinary bladder rupture diagnostics were the following: 83.3% for retrograde cystography, 69.2% for ultrasonography and from 0% to 61.6% for cystoscopy and Zeldovich test, respectively. When video-assisted laparoscopy was applied, urinary bladder rupture was diagnosed in all patients, which indicates its leading role in diagnostics of this pathology. An algorithm for diagnostics and treatment of intraperitoneal rupture of the urinary bladder was developed. This algorithm should be followed during video-assisted laparoscopy aimed at minimally invasive 3-0 vicryl suture of urinary bladder rupture during the first 12 hours following the trauma in case of an isolated rupture up to 6 cm in length and the absence of diffuse peritonitis. The indicated minimally invasive method was applied to 6 patients who demonstrated good short-term and long-term clinical outcomes and the absence of complications and lethal outcomes.

Conclusions. Modern video-assisted laparoscopy yields good results and lowers the duration of rehabilitation 1.9-fold in comparison with the open repair of urinary bladder rupture during laparotomy.

Authors declare lack of the possible conflicts of interests.

ЛИТЕРАТУРА

- Mortelmans D, Messaoudi N, Jaekers J, Bestman R, Pauli S, Van Cleemput M. Laparoscopic repair of intraperitoneal bladder rupture after blunt abdominal trauma. // *Urology* 2014. Vol. 11, №1. P. 1338-1340.
- Зельдович Я.Б. Цит: по Льюлю А.В. Повреждение органов мочеполовой системы. Киев: Здоровья, 1981. 77 с.
- Петров С.Б. Повреждения мочевого пузыря// В кн.: Материалы X Рос. съезда урологов. М., 2002. С. 497-499.
- Довлатян А.А., Черкасов Ю.В. Травматические повреждения мочевого пузыря: тактика и результаты лечения. *Урология* 2004;(6): 30-34.
- Сидоров В.А. Этапное лечение пострадавших с ранениями и закрытыми повреждениями мочевого пузыря: Автореф. дис. ...канд. мед. наук. М., 2001. 24 с.
- Урология по Д. Смит. [Под ред. Э. Танахо, Дж. Маканинча]. М.: Практика. 2005. 819 с.
- Льюлю А.В. Повреждение органов мочеполовой системы. Киев: Здоровья, 1981. 256 с.
- Тиктинский О.Л., Тиктинский Н.О. Травмы мочеполовых органов. СПб: Питер, 2002. 360 с.
- Parry NG, Rozycki GS. Traumatic rupture of the urinary bladder. *J Trauma* 2003; 54: 431-436 doi.org/10.1097/01.ta.0000053196.19218.4f
- Гернер А.О., Субботин В.М., Давидов М.И. Лапароскопический способ ушивания разрыва мочевого пузыря при его повреждении. В кн.: Актуальные проблемы урологии и андрологии. Челябинск, 2007. С. 32-34.
- Степнов А.А., Хутиев С.Т., Сергиенко Н.Ф. Лапароскопическое ушивание внутрибрюшинного разрыва мочевого пузыря. В кн.: Материалы X Рос. съезда урологов. М., 2002. С. 613-614.
- Figueiredo AA, Tostes JGT, Jacob MVM. Laparoscopic treatment of traumatic intraperitoneal bladder rupture. *International Braz J Urol* 2007; 33(3):380-382.doi.org/10.1590/s1677-55382007000300011
- Kim FJ, Chammas MF, Gewehr EV, Campagna A, Moore EE. Laparoscopic management intraperitoneal bladder rupture secondary to blunt abdominal trauma using intracorporeal single layer suturing technique. *J Trauma* 2008; 65(1):234-236. doi:10.1097/TA.0b013e318169279e
- Mikulska-Jovanovic M, Krasnicki K, Wolski Z, Dabrowiecki S, Gnilka W. Laparoscopic treatment of traumatic bladder rupture. *Centr Europ J Urol* 2009. Vol. 62. P. 2-7. doi.org/10.5173/ceju.2009.02.art10

REFERENCES (2-8, 10-11)

- Zel'dovich Ja.B. Cit: po Ljul'ko A.V. Povrezhdenie organov mocheполовой системы [Damage to the organs of the urogenital system]. Kiev: Zdorov'ja, 1981. 77 p. (In Russian)
- Petrov S.B. Povrezhdenija mochevego puzyrja [Damage to the bladder]. V kn.: Materialy H Ros. S'ezda urologov. M., 2002. S. 497-499. (In Russian)
- Dovlatjan A.A., Cherkasov Ju.V. Travmaticheskie povrezhdenija mochevego puzyrja: taktika i rezul'taty lechenija [Traumatic injury of the bladder: the tactics and results of treatment]. *Urologiya* 2004; 6: 30-34. (In Russian)
- Sidorov V.A. Jetapnoe lechenie postradavshih s ranenijami i zakrytymi povrezhdenijami mochevego puzyrja: [Staged treatment of patients with injuries and closed injuries of bladder]: Cand Med Sci [thesis]. M., 2001. 24 p. (In Russian)
- Urologija po D. Smitu [Urology by D. Smith]. [Je. Tanaoh, Dzh. Makanincha editors]. M.: Praktika. 2005. 819 p. (In Russian)
- Ljul'ko A.V. Povrezhdenie organov mocheполовой системы [Damage to organs of the genitourinary system]. Kiev: Zdorov'ja, 1981. 256 p. (In Russian)
- Tiktinskii O.L., Tiktinskii N.O. Travmy mocheполовых organov [Injuries of urogenital organs]. SPb: Piter 2002; 360 p. (In Russian)
- Gerner A.O., Subbotin V.M., Davidov M.I. Laparoskopicheskiy sposob ushivaniya razryva mochevego puzyrja pri ego povrezhdenii [Laparoscopic way of an ushivaniye of a rupture of a bladder at his damage] In.: *Aktual'nye problemy urologii i andrologii*. Cheljabinsk, 2007. P. 32-34. (In Russian)
- Stepnov A.A., Khutiev S.T., Sergienko N.F. Laparoskopicheskoe ushivanie vnutribryushinnogo razryva mochevego puzyrja [Laparoscopic suturing of the intraperitoneal rupture of the bladder]. In.: Materialy Kh Ros. S'ezda urologov. M. 2002; 613-614. (In Russian)