

<https://doi.org/10.29188/2222-8543-2020-12-3-142-147>

Пузырно-вульварный свищ после травмы таза: клинический случай

КЛИНИЧЕСКИЙ СЛУЧАЙ

Д.Э. Елисеев^{1,2}, С.Н. Щербинин³, Я.Д. Бекиев³, Р.Р. Максудов³

¹ Группа компаний «СМ-Клиника», ул. Клары Цеткин, 33, кв. 7, помещение VII, стр. 28, г. Москва, 125130, Россия

² ФГБУ «Клиническая больница» Управления делами Президента РФ, ул. Лосиноостровская, 45, Москва, 107150, Россия

³ НИИ урологии и интервенционной радиологии им. Н.А. Лопаткина – филиал ФГБУ «НМИЦ радиологии» Минздрава России, ул. 3-я Парковая 51, Москва, 105425, Россия

Контакт: Елисеев Денис Эдуардович, edionis@mail.ru

Аннотация:

Введение. Мочеполовые свищи остаются серьезной проблемой урогинекологии, имеющей огромное медико-социальное значение. Переломы костей таза достаточно часто сочетаются с травмами органов мочеполовой системы. В литературе описаны единичные случаи формирования уретро-вагинальных и пузырно-вагинальных свищей после переломов костей таза.

Описание клинического случая. В статье приведен клинический случай пузырно-вульварного свища у пациентки 34 лет, сформировавшийся в результате перелома таза.

Обсуждение. Использование фиброцистоскопа может улучшить диагностику свищей, локализующихся на передней стенке мочевого пузыря. Использование КТ-фистулографии позволяет выполнить трехмерную реконструкцию таза и свищевого хода, оценить его отношение к костям таза, обнаружить свободно лежащие костные отломки.

Выводы. Врачам травматологам и хирургам, оказывающим неотложную помощь пострадавшим с переломами костей таза необходимо помнить о рутинном урологическом и гинекологическом обследовании. Знание топографии распространения мочевых затеков при внебрюшинных разрывах мочевого пузыря в сочетании с использованием лучевых и эндоскопических методов исследования позволяют определить топографию свищевого хода и выбрать правильную лечебную тактику.

Ключевые слова: пузырно-вульварный свищ; перелом костей таза; фистулография.

Для цитирования: Елисеев Д.Э., Щербинин С.Н., Бекиев Я.Д., Максудов Р.Р. Пузырно-вульварный свищ после травмы таза: клинический случай. Экспериментальная и клиническая урология 2020;(3):142-147. <https://doi.org/10.29188/2222-8543-2020-12-3-142-147>

<https://doi.org/10.29188/2222-8543-2020-12-3-142-147>

Vesicovulvar fistula after pelvic injury: a case report

CLINICAL CASE

D.E. Eliseev^{1,2}, S.N. Shcherbinin³, Ya.D. Bekiev³, R.R. Maksudov³

¹ Group of companies «СМ-Clinic», 33 Klara Tsetkin street, apartment 7, room VII, building 28, Moscow, 125130, Russia

² FGBU «Clinical Hospital» of the Administrative Department of the President of the Russian Federation, 45 street Losinoostrovskaya, Moscow, 107150, Russia

³ N.A. Lopatkin Research Institute of urology and Interventional Radiology – Branch of the National Medical Research Radiological Centre of Ministry of health of Russian Federation. 51, 3-rd Parkovaya st., Moscow, 105425, Russia

Contacts: Denis E. Eliseev, edionis@mail.ru

Summary:

Introduction. Genitourinary fistulas remain to be a serious problem of urogynecology with a great medical and social importance. Pelvic fractures are often combined with genitourinary system injuries. In the literature there are single cases describing the urethro-vaginal and vesico-vaginal fistulas formation after the pelvic fractures.

The clinical case. This article presents a clinical case of a vesico-vulvar fistula in a 34-year-old female patient, formed after a pelvic fracture.

Discussion. A fibrocystoscopy use can improve the diagnosis of fistulas, that located on the anterior wall of the bladder. The use of CT fistulography allows to perform three-dimensional reconstruction of the pelvis and fistula tract, assessing its relation to the pelvic bones and detecting free-lying bone fragments.

Conclusions. Traumatologists and surgeons providing emergency care to patients with pelvic fractures should be aware of routine urological and gynecological examinations. Knowledge of the urinary leaks spread topography in case of extraperitoneal bladder ruptures combined with the use of radial and endoscopic research methods allows to determine the topography of the fistula tract and choose the correct treatment tactics.

Key words: vesico-vulvar fistula; fracture of the pelvic bones; fistulography.

For citation: Eliseev D.E., Shcherbinin S.N., Bekiev Ya.D., Maksudov R.R. Vesicovulvar fistula after pelvic injury: a case report. *Experimental and clinical urology* 2020;(3):142-147. <https://doi.org/10.29188/2222-8543-2020-12-3-142-147>

ВВЕДЕНИЕ

Мочеполовые свищи остаются серьезной проблемой урогинекологии, имеющей огромное медико-социальное значение. Этиологическая структура мочеполовых свищей имеет определенные исторические и географические особенности. В большинстве развивающихся стран более 90% свищей являются акушерскими, то есть возникающими в результате родов и акушерских пособий [1–4]. В дореволюционной России доля акушерских свищей составляла 95% [5]. За последние десятилетия в развитых странах значительно сократилось количество акушерских свищей, но увеличилось количество травматических, гинекологических и лучевых свищей. Это закономерно, поскольку гистерэктомия остается самой распространенной «большой» гинекологической операцией во всем мире, а лучевая терапия входит в схемы комбинированного лечения рака тела и шейки матки.

Другие причины мочеполовых свищей сравнительно редки. По данным R. Couvelaire из 136 случаев мочеполовых свищей только у 7 больных они не были ассоциированы с гинекологическими или акушерскими вмешательствами [6]. Редкими причинами мочеполовых свищей являются травма костей таза, изнасилование, инородные тела, введенные во влагалище или уретру с целью мастурбации. Под наблюдением Д.В. Кана находилась пациентка со сложным мочеполовым свищом, сформировавшимся в результате перфорации влагалища деревянным бокалом, введенным с целью мастурбации [5].

Переломы костей таза достаточно часто сочетаются с травмами органов мочеполовой системы. Урогенитальная травма диагностируется у 16% поступивших больных с переломами костей таза, из них в 7% случаев встречаются повреждения мочевого пузыря [7]. Обычно при переломе таза отмечается внебрюшинная локализация разрыва мочевого пузыря [8]. Чтобы вызвать повреждение стенки пустого мочевого пузыря, защищенного костным кольцом таза, необходимо мощное энергетическое воздействие, поэтому данная травма является показателем тяжести перелома, особенно если в момент воздействия силы мочевой пузырь был пустой [9].

В литературе описаны единичные случаи формирования уретро-влагалищных и пузырно-влагалищных свищей после переломов костей таза. R.S. Siegel в 1971 году описал случай формирования пузырно-влагалищного свища и остеомиелита костей таза в результате перелома таза с перфорацией влагалища костными отломками [10]. H. Bittard и соавт. в 1995 году сообщили о случае успешной реконструктивной операции у пациентки с переломом таза в сочетании с травмой уретры, мочевого пузыря и влагалища [11]. Так же S.H. Milton и соавт. описан один случай пузырно-вульварного

свища у пациентки с переломом таза в анамнезе. Свищ был ликвидирован комбинацией фильгурации внутреннего отверстия свища при цистоскопии и супрауретральной диссекцией свищевого хода [12].

Мы также обладаем опытом лечения пациентки с пузырно-вульварным свищом, сформировавшимся в результате травмы мочевого пузыря при переломе костей таза.

ОПИСАНИЕ КЛИНИЧЕСКОГО СЛУЧАЯ

В качестве иллюстрации приводим описание клинического случая.

В нашу клинику обратилась больная Г. 34 лет с жалобами на непроизвольное выделение мочи из половых путей.

В январе 2017 г. у больной была политравма в результате автоаварии: множественные переломы ребер, грудины, ушиб легких, посттравматическое расслоение интимы нисходящего отдела аорты с образованием аневризмы, ушиб сердца, разрыв печени, ушиб мочевого пузыря, закрытый оскольчатый перелом лонной кости справа со смещением, разрыв лонного сочленения. Госпитализирована в стационар по месту жительства. 13.01.2017 г. выполнено дренирование правой

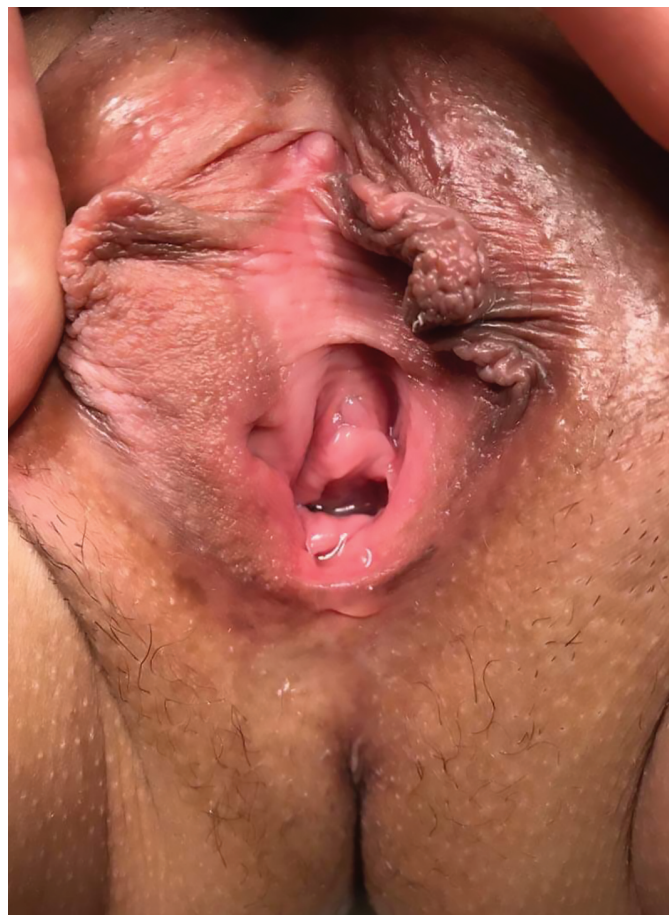

Рис. 1. Больная А. Наружные половые органы пациентки. Наружное свищевое отверстие у основания правой малой половой губы
Fig. 1. Patient A. External genital organs of the patient. External fistulous opening at the base of the right labia minor

плевральной полости. После травмы стала отмечать непроизвольное выделение мочи из половых путей. Консультирована урологом, заподозрен травматический пузырно-вагинальный свищ. Ретроградная цистография не была проведена. 27.01.2017 г. выполнена надлобковая цистостомия. 27.02.2017 г. по поводу посттравматической аневризмы аорты выполнена операция – эндопротезирование грудного отдела аорты стент-графтом. После установки стент-графта в зоне внебрюшинного доступа в левой подвздошной области образовался абсцесс. 31.03.2017 г. в стационаре по месту жительства произведено вскрытие и дренирование абсцесса внебрюшинным доступом. В течение времени жалобы на недержание мочи сохранялись. В ноябре 2018 г. больная была обследована в урологическом отделении по месту жительства. При цистоскопии свищевой ход не был обнаружен, но при фистулографии обнаружено заполнение контрастом мочевого пузыря. Для дальнейшего лечения пациентка обратилась в нашу клинику.

При осмотре пациентки на гинекологическом кресле на 10 часах условного циферблата на границе слизистой оболочки правой малой половой губы и интроитуса обнаружен свищевой ход до 1 см, из которого поступала моча (рис 1).

Пациентке выполнена фистулография в прямой проекции (рис. 2), компьютерная томограмма таза (рис. 3) и КТ-фистулография с 3-D реконструкцией

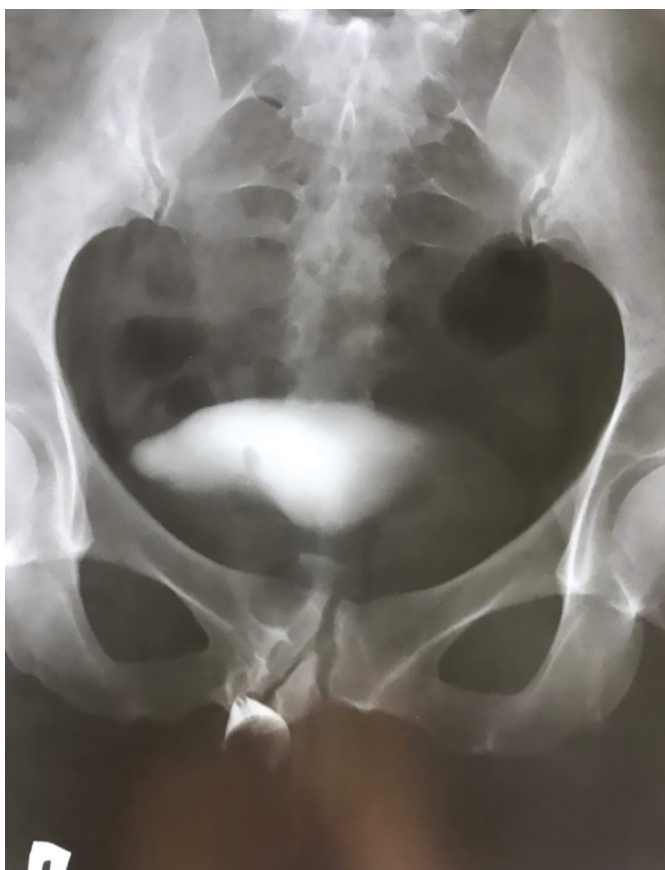

Рис. 2. Больная А. Фистулограмма в прямой проекции
Fig. 2. Patient A. Fistulogram in frontal projection

(рис. 4-6), при которых контрастирована полость в правой половой губе, свищевой ход, проходящий под лоном в зоне перелома правой лонной кости, обнаружено поступление контрастного препарата в мочевой пузырь.

При цистоскопии свищевой ход достоверно не был визуализирован даже при использовании 70° ригидного цистоскопа, но создавалось впечатление о наличии втяжения в области передней стенки мочевого пузыря позади симфиза, справа и над внутренним отверстием уретры. При введении индигокармина через наружное отверстие свища под контролем цистоскопии отмечено появление струи индигокармина в мочевом пузыре в проекции предполагавшегося внутреннего отверстия свища.

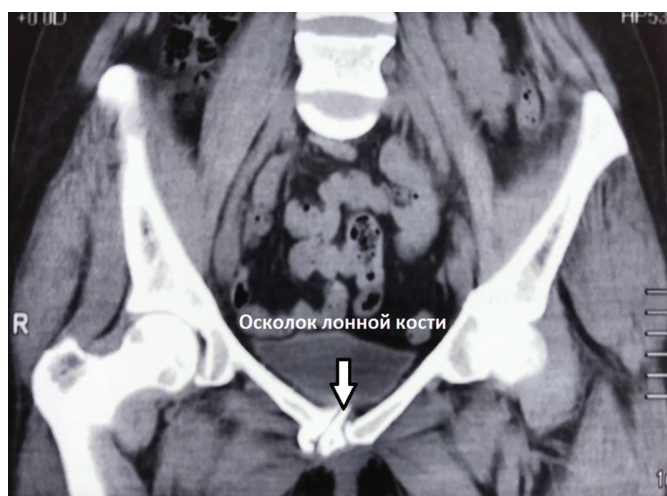


Рис. 3. Больная А. Компьютерная томограмма таза
Fig. 3. Patient A. Computer tomogram of the pelvis

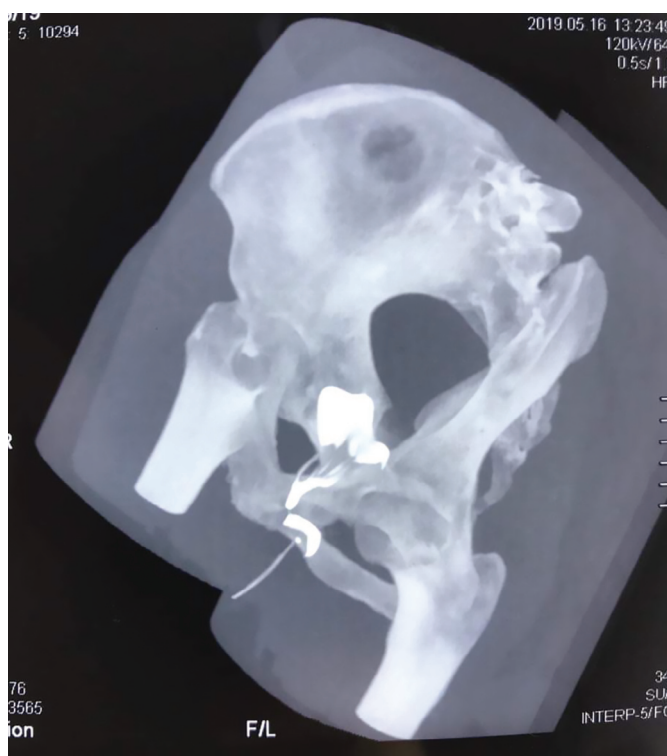

Рис. 4. Больная А. КТ-фистулография с 3-D реконструкцией
Fig. 4. Patient A. CT fistulography with 3-D reconstruction

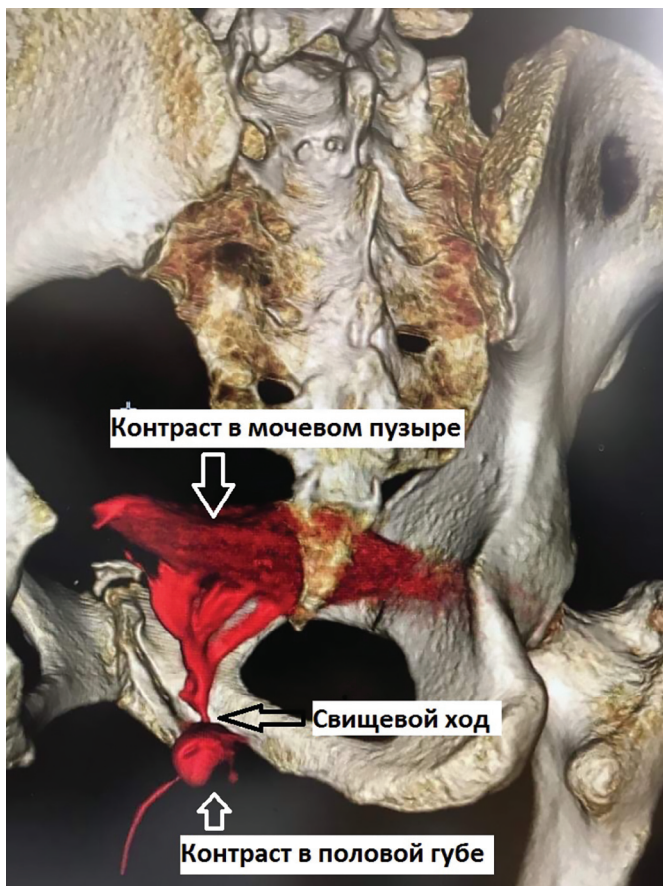


Рис. 5. Больная А. КТ-фистулография с 3-D реконструкцией
Fig. 5. Patient A. CT fistulography with 3-D reconstruction

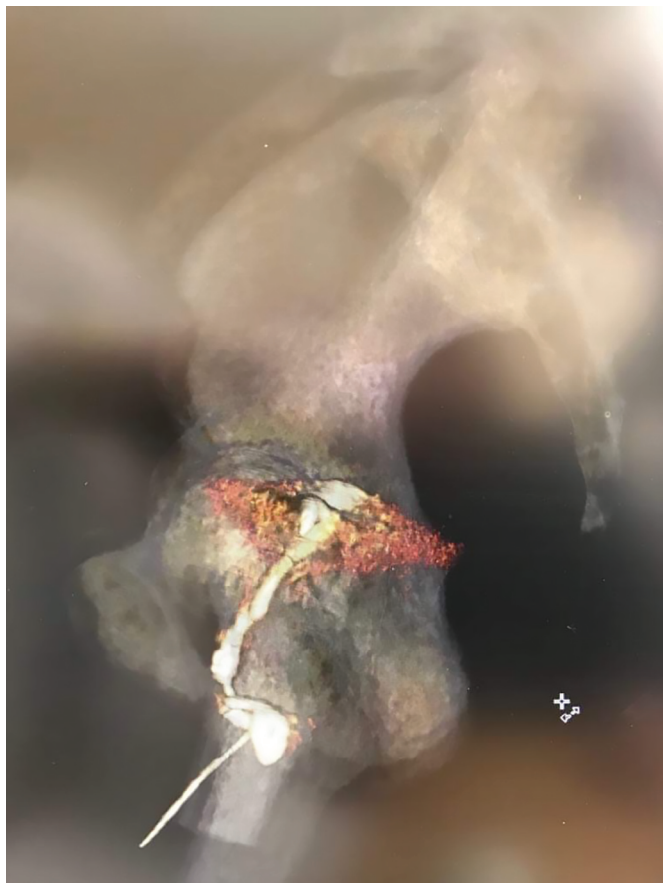

Рис. 6. Больная А. КТ-фистулография с 3-D реконструкцией
Fig. 6. Patient A. CT fistulography with 3-D reconstruction

Таким образом, на основании комплексного предоперационного обследования у пациентки диагностирован пузырно-вulварный свищ.

17.05.2019 г. больной выполнена операция – трансвезикальная фистулопластика. Осуществлен внебрюшинный доступ к мочевому пузырю. Выделены передняя и боковые стенки мочевого пузыря. Проведена продольная цистотомия в области передней стенки мочевого пузыря. При ревизии мочевого пузыря обнаружено внутреннее отверстие свища до 7 мм, воронкообразно сужающееся до нескольких миллиметров, расположенное в области передней стенки мочевого пузыря позади симфиза справа и над внутренним отверстием уретры. Расстояние от внутреннего отверстия уретры до свища около 1,5 см (рис. 7,8). Передняя стенка мочевого пузыря в области свища плотно фиксирована к задней поверхности

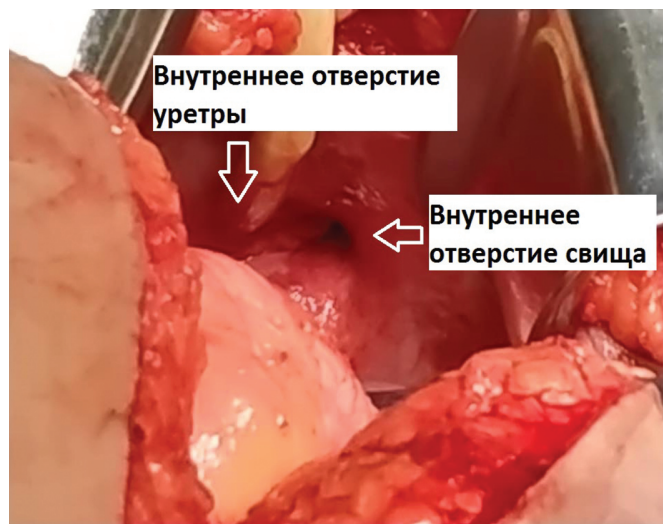

Рис. 7. Больная А. Интраоперационное фото. Внутреннее отверстие свища до 7 мм, воронкообразно сужающееся до нескольких миллиметров, расположенное в области передней стенки мочевого пузыря позади симфиза, справа и над внутренним отверстием уретры

Fig. 7. Patient A. Intraoperative photo. The internal opening of the fistula is up to 7 mm, funnel-shaped tapering to several millimeters, located in the region of the anterior wall of the bladder behind the symphysis, on the right and above the internal opening of the urethra



Рис. 8. Больная А. Интраоперационное фото. Выделение индигокармина из внутреннего отверстия свища

Fig. 8. Patient A. Intraoperative photo. Excretion of indigo carmine from the inner opening of the fistula

лонного сочленения, не смещается. Острым путем с техническими сложностями передняя стенка мочевого пузыря отделена от лонных костей и симфиза до уровня уретры. При отделении передней стенки мочевого пузыря от симфиза стенка мочевого пузыря отсечена от свищевого хода, который продолжался под нижней ветвью правой лобковой кости. Внутренняя поверхность симфиза и правой лобковой кости бугристая с остеофитами. Передняя стенка мочевого пузыря мобилизована на 1 см от свища во всех направлениях. Дефект мочевого пузыря ушит отдельными узловыми швами в продольном направлении в два ряда. Вскрыта брюшная полость. Из париетальной брюшины передней брюшной стенки в области гипогастрия сформирован лоскут 2х9 см с основанием лоскута, обращенным к верхушке мочевого пузыря. Далее произведена транспозиция лоскута в ретциевое пространство для укрытия швов на мочевом пузыре. Послеоперационный период протекал без особенностей. Уретральный катетер был удален на 14-е сутки после операции, восстановлено произвольное мочеиспускание.

ОБСУЖДЕНИЕ

Учитывая, что переломы костей таза достаточно часто сочетаются с травмами мочеполовой системы, обследование нижних отделов мочевыводящих путей обязательно для всех пострадавших с переломами костей таза. Но также важно помнить и об исследовании наружных и внутренних половых органов у женщин с такими травмами. Всегда необходимо проводить осмотр промежности и вульвы для исключения гематом, а также ректальное и влагалищное исследование [9]. Так, T.A. Niemi и L.W. Norton в 1985 году проанализировали 114 случаев перелома костей таза у женщин и обнаружили сопутствующие разрывы влагалища у 4 (3,5%) пострадавших. У одной пациентки рваная рана влагалища стала причиной тазового абсцесса [13]. В 1989 году S.R. Zhou описал 105 случаев переломов костей таза у женщин. У 15 (14,5%) пациенток перелом костей таза был осложнен повреждением половых органов: разрыв матки – у 5, разрыв яичника – у 2, разрыв маточной трубы – у 1 и разрыв влагалища – у 7 [14]. Полноценное обследование пострадавших с переломами костей таза, своевременное исключение сопутствующей травмы органов мочевой и половой систем способствует

уменьшению количества поздних урогенитальных осложнений.

Данный клинический случай также интересен сопутствующей травмой аорты и формированием посттравматической аневризмы. Уже давно известен факт взаимосвязи между переломами костей таза и тупой травмой аорты, хотя механизм и неясен. M.G. Jr. Ochsner с соавт. обнаружили, что у пациентов с закрытыми переломами костей таза риск разрыва аорты повышается в 2-5 раз по сравнению с общей популяцией тупых травм. Когда переломы таза были классифицированы в соответствии с вектором силы, то 10 из 12 (83%) разрывов аорты произошли у пациентов с переднезадним компрессионным переломом (частота разрыва аорты была в восемь раз больше, чем у общей популяции пострадавших с тупыми травмами). Не было отмечено увеличения частоты разрыва аорты у пациентов с любым другим типом перелома таза [15].

При обследовании пациентки нам не удалось обнаружить внутреннее отверстие свища при цистоскопии даже с использованием 70° ригидного цистоскопа, имелись только косвенные признаки (выделение индигокармина в проекции передней стенки мочевого пузыря). Использование фиброцистоскопа может улучшить диагностику свищей, локализующихся на передней стенке мочевого пузыря.

Использование КТ-фистулографии позволяет выполнить трехмерную реконструкцию таза и свищевого хода, оценить его отношение к костям таза, обнаружить свободно лежащие костные отломки.

ВЫВОДЫ

Изолированная травма таза встречается относительно редко. Врачам травматологам и хирургам, оказывающим неотложную помощь пострадавшим с переломами костей таза необходимо помнить о рутинном урологическом и гинекологическом обследовании. Оно может быть отложено до стабилизации состояния пациентки. Тем не менее, исследование мочеполовой системы лучше не откладывать надолго, а провести его сразу после принятия мер в отношении жизнеугрожающих состояний [10]. Знание топографии распространения мочевых затеков при внебрюшинных разрывах мочевого пузыря в сочетании с использованием лучевых и эндоскопических методов исследования позволяют определить топографию свищевого хода и выбрать правильную лечебную тактику. ■

ЛИТЕРАТУРА/REFERENCES

1. Zacharin R. Obstetric fistula. Vienna; Springer-Verlag 1988. 286 p.
2. Waaldijk K. The surgical management of bladder fistula in 775

women in Northern Nigeria. *Rijksuniversiteit te Utrecht* 1989. 83p.
3. Danso KA, Martey JO, Wall LL, Elkins TE. The epidemiology of gen-

ЛИТЕРАТУРА / REFERENCES

- itourinary fistulae in Kumasi, Ghana, 1977-1992. *Int Urogynecol J Pelvic Floor Dysfunct* 1996;7(3):117-20. doi: 10.1007/BF01894198
4. Hilton P, Ward A. Epidemiological and surgical aspects of urogenital fistulae: a review of 25 years' experience in southeast Nigeria. *Int Urogynecol J Pelvic Floor Dysfunct* 1998;9(4):189-94. doi: 10.1007/BF01901602.
5. Кан Д.В. Руководство по акушерской и гинекологической урологии. М., Медицина, 1986. 488 с. [Kan D.V. Guide to obstetric and gynecological urology. M., Medicine, 1986. 488 p. (in Russian)].
6. Couvelaire R. Reflections on a personal statistics of 136 vesicovaginal fistulas. *J Urol Med Chir* 1953;59(3-4):150-60.
7. Cass AS, Godec CJ. Urethral injury due to external trauma. *Urology* 1978;11(6):607-11. doi: 10.1016/0090-4295(78)90013-4.
8. Routt ML, Simonian PT, Defalco AJ, Miller J, Clarke T. Internal fixation in pelvic fractures and primary repairs of associated genitourinary disruptions: a team approach. *J Trauma* 1996;40(5):784-90. doi: 10.1097/00005373-199605000-00018.
9. Феличано Д.В., Маттокс К.Л., Мур Э.Е. Травма. Т. 3. [пер. с англ. под ред. Л.А.Якимова, Н.Л. Матвеева]. М.: Издательство Панфилова; БИНОМ. Лаборатория знаний, 2013. 576 с. [Felichano D.V., Mattoks K.L., Moore E.E. Injury. T. 3. [trans. from English edits. L.A. Yakimova, N.L. Matveev]. Moscow: Panfilov Publishing House; BINOM. Knowledge Laboratory, 2013. 576 p.
10. Siegel RS. Vesico-vaginal fistula and osteomyelitis. A complication of an occult open fracture of the pelvis: a case report. *J Bone Joint Surg Am* 1971;53(3):583-6.
11. Bittard H, Bernardini S, Khenifar E, Lévy T, Pradines M, Vichard P. Uretero-vesival rupture with vaginal fistula following pelvic fracture. Value of early diagnosis and emergency surgery. *J Urol (Paris)* 1995;101(3):159-62.
12. Milton SH, Dolat ME, Southern JB, Orton V, Klausner AP, Gill EJ. Traumatic labial bladder diverticulum and vesico-vulvar fistula. *Female Pelvic Med Reconstr Surg* 2015;21(3):e30-2. doi: 10.1097/SPV.0000000000000153.
13. Niemi TA, Norton LW. Vaginal injuries in patients with pelvic fractures. *J Trauma* 1985;25(6):547-51. doi: 10.1097/00005373-198506000-00015.
14. Zhou SR. Fracture-dislocation of pelvis in the adult female: clinical analysis of 105 cases. *Zhonghua Wai Ke Za Zhi* 1989;27(8):479-81.
15. Ochsner MG Jr, Hoffman AP, DiPasquale D, Cole FJ Jr, Rozycki GS, Webster DW, et al. Associated aortic rupture-pelvic fracture: an alert for orthopedic and general surgeons. *J Trauma* 1992;33(3):429-34.

Сведения об авторах:

Елисеев Д.Э. – врач в Группе компаний «СМ-клиника», г. Москва; врач гинекологического отделения с онкологическими койками ФГБУ «Клиническая больница» УДП РФ, г. Москва; edionis@mail.ru; РИНЦ AuthorID 989643

Щербинин С.Н. – к.м.н., заведующий отделением рентгенологии и ангиографии НИИ урологии и интервенционной радиологии им. Н.А. Лопаткина – филиал ФГБУ «НМИЦ радиологии» Минздрава России; 3678344@mail.ru; РИНЦ AuthorID 694559

Бекиев Я.Д. – к.м.н., заведующий 2-м урологическим отделением НИИ урологии и интервенционной радиологии им. Н.А. Лопаткина – филиал ФГБУ «НМИЦ радиологии» Минздрава России

Максудов Р.Р. – к.м.н., врач 2-го урологического отделением НИИ урологии и интервенционной радиологии им. Н.А. Лопаткина – филиал ФГБУ «НМИЦ радиологии» Минздрава России

Вклад авторов:

Елисеев Д.Э. – написание статьи, сбор материала, поиск литературных данных, 70%
Щербинин С.Н. – анализ данных КТ, 10%
Бекиев Я.Д. – анализ клинических данных, 10%
Максудов Р.Р. – анализ клинических данных, 10%

Конфликт интересов: Авторы заявляют об отсутствии конфликта интересов.

Финансирование: Исследование проведено без спонсорской поддержки.

Статья поступила: 5.06.20

Принята к публикации: 5.07.20

Information about authors:

Eliseev D.E. – physician of the Group of Companies «SM-Clinic»; physician of the gynecological department with oncological beds of «Clinical Hospitals» of the presidential administration RF, Moscow; edionis@mail.ru; https://orcid.org/0000-0002-0270-7515

Shcherbinin S.N. – PhD, Head of the Department of Radiology and Angiography department of N.A. Lopatkin Scientific Research Institute of Urology and Interventional Radiology – Branch of the National Medical Research Centre of Radiology of the Ministry of Health of Russian Federation;

Bekiev Ya.D. – PhD, head of the urological department of N.A. Lopatkin Scientific Research Institute of Urology and Interventional Radiology – Branch of the National Medical Research Centre of Radiology of the Ministry of Health of Russian Federation

Maksudov R.R. – PhD, doctor of the 2nd Urological Department of N.A. Lopatkin Scientific Research Institute of Urology and Interventional Radiology – Branch of the National Medical Research Centre of Radiology of the Ministry of Health of Russian Federation

Authors' contributions:

Eliseev D.E. – writing the article, collecting material, literature search, 70%
Shcherbinin S.N. – analysis of CT data, 10%
Bekiev Ya.D. – clinical data analysis, 10%
Maksudov R.R. – clinical data analysis, 10%

Conflict of interest. The authors declare no conflict of interest.

Financing. The study was performed without external funding.

Received: 5.06.20

Accepted for publication: 5.07.20