

<https://doi.org/10.29188/2222-8543-2022-15-1-178-184>

Первые результаты применения стволовых клеток в лечении стрессового недержания мочи у женщин

КЛИНИЧЕСКОЕ ИССЛЕДОВАНИЕ

А.Н. Нечипоренко¹, С.В. Пинчук², Д.М. Василевич³, И.Б. Василевич², Н.А. Нечипоренко¹, И.Д. Волотовский²

¹ Учреждение образования «Гродненский государственный медицинский университет»; д. 80, ул. Горького, Гродно, 230009, Республика Беларусь

² Государственное научное учреждение «Институт биофизики и клеточной инженерии НАН Беларуси»; д. 27, ул. Академическая, Минск, 220072, Республика Беларусь

³ Учреждение здравоохранения «Гродненская университетская клиника»; д. 52, Гродно, БЛК, 230030, Республика Беларусь

Контакт: Нечипоренко Александр Николаевич, nechiporenko_al@mail.ru

Аннотация:

Введение. Недержание мочи при напряжении является проблемой не только для пациентки, но и социальной, медицинской и экономической нагрузкой на систему здравоохранения. Основным методом лечения недержания мочи при напряжении у женщин является хирургическое вмешательство с использованием синтетической сетчатой ленты. Возможность развития интра- и послеоперационных осложнений и рецидивов являются основными недостатками хирургического лечения. Одним из перспективных методов стала попытка восстановить/улучшить функцию сфинктера уретры с помощью имплантации стволовых клеток.

Материалы и методы. В Клинике урологии Гродненского государственного медицинского университета для лечения недержания мочи при напряжении с использованием аутологичных мезенхимальных стволовых клеток было отобрано 10 пациенток. Всем выполнялись урологическое и гинекологическое обследование. Все пациентки заполняли анкету Incontinence Quality of Life для оценки качества жизни, связанного с удержанием мочи до и после имплантации стволовых клеток. После эксплантации жировой ткани из нее выделяли мезенхимальные стволовые клетки, культивировали их, получали смесь стволовых клеток с носителем на основе желатина. Стволовые клетки вводили парауретрально и в стенку уретры.

Результаты. Через 12 месяцев после имплантации полностью удерживали мочу при физической нагрузке 9 женщин. Императивных расстройств мочеиспускания не отмечено. Одна пациентка продолжала терять мочу при физической нагрузке, ее состояние оставалось без улучшения.

В настоящее время для лечения НМпН у женщин разрабатываются и внедряются новые методы лечения - клеточная терапия препаратами на основе стволовых клеток, что может повысить функцию сфинктера уретры. Применяются различные типы клеток, включая стволовые клетки из мышечной ткани, пуповинной крови, мезенхимальные стволовые клетки (МСК) из жировой ткани и др. [13-21].

Выводы. Положительный результат по критериям удержания мочи, расстройств мочеиспускания и субъективной оценке качества жизни достигнут у 90% пациенток. Отсутствие даже небольшого положительного эффекта у одной пациентки свидетельствует о том, что существуют патологические изменения органов мочеполовой системы, при которых использование аутологичных стволовых клеток имеет низкую эффективность. Первые собственные результаты внушают осторожный оптимизм, но требуют продолжения исследований в связи с малым количеством наблюдений.

Ключевые слова: недержание мочи при напряжении; имплантация аутологичных мезенхимальных стволовых клеток.

Для цитирования: Нечипоренко А.Н., Пинчук С.В., Василевич Д.М., Василевич И.Б., Нечипоренко Н.А., Волотовский И.Д. Первые результаты применения стволовых клеток в лечении стрессового недержания мочи у женщин. Экспериментальная и клиническая урология 2022;15(1):178-184; <https://doi.org/10.29188/2222-8543-2022-15-1-178-184>

<https://doi.org/10.29188/2222-8543-2022-15-1-178-184>

The first results of the use of stem cells in the treatment of stress urinary incontinence in women

CLINICAL STUDY

A.N. Nechiporenko¹, S.V. Pinchuk², D.M. Vasilevich³, I.B. Vasilevich², N.A. Nechiporenko¹, I.D. Volotovskii²

¹ Educational Institution «Grodno State Medical University»; 80, Gorkogo str., Grodno, 230009, Republic of Belarus

² Institute of Biophysics and cell engineering of the national Academy of Sciences of Belarus; 27, Akademicheskaya str., Minsk, 220072, Republic of Belarus

³ Healthcare facility «Grodno University Hospital»; 52, BLK, Grodno, 230030, Republic of Belarus

Contacts: Alexander N. Nechiporenko, nechiporenko_al@mail.ru

Summary:

Introduction. Stress urinary incontinence is a problem not only for the female, but is also a social, medical and economic issue for the community. The main method of treating stress urinary incontinence in women is surgical intervention with the use of synthetic mesh tape. Possibilities of intra and post-surgical complications is a major setback of surgical treatment. Attempts to restore/improve urethral sphincter functions by implanting stem cells has become a perspective method.

Methods and materials. Ten female patients from the Urological Clinic of the Grodno State Medical University were chosen for treatment using autologous

mesenchymal stem cells. All of them were undergone urological and gynecological examinations. All chosen patients filled in an Incontinence Quality of Life questionnaire, related to the continence of urine before and after the implant of stem cells. After the explantation of fatty tissue, autologous mesenchymal stem cells were extracted and cultivated, a mixture of stem cells with a gelatine-based substance. Stem cells were introduced para-urethrally and into the urethral wall.

Results. *After 12 months after the implant 9 women completely retained urine during physical activity. No imperative disorders noted. One patient continued losing urine during physical activity, and her condition remained without improvement.*

Conclusion. *A positive result by criteria of urine retention, urination disorder, and a subjective evaluation of quality of life was achieved in 90% of patients. A lack of even a small positive effect on one patient gives evidence to pathological changes in the organs of the genitourinary, in which stem cell therapy has a low effectiveness. First results inspire a careful optimism, but a continuation of research is required due to a small number of observations.*

Key words: *stress urinary incontinence; autologous mesenchymal stem cell implant.*

For citation: *Nechiporenko A.N., Pinchuk S.V., Vasilevich D.M., Vasilevich I.B., Nechiporenko N.A., Volotovskiy I.D. The first results of the use of stem cells in the treatment of stress urinary incontinence in women. Experimental and Clinical Urology, 2022;15(1):178-184; <https://doi.org/10.29188/2222-8543-2022-15-1-178-184>*

ВВЕДЕНИЕ

Недержание мочи при напряжении (НМпН) у женщин является не только очень большой социальной, медицинской и экономической нагрузкой на общество, но и серьезной проблемой для пациентки [1]. Развитие НМпН связано с различными факторами: слабостью мышц тазового дна; функциональной слабостью сфинктера уретры; дисплазией соединительной ткани, проявляющейся несостоятельностью фасций и связок переднего отдела влагалища; изменениями в сосудах и нервах, вызванных сдавлением; механической нагрузкой на подвешивающе-поддерживающий аппарат таза при повышении внутрибрюшного давления, родах через естественные родовые пути [2, 3].

Существуют методы консервативного лечения НМпН, направленные на улучшение функции сфинктера уретры – тренировка мышц тазового дна (упражнения Кегеля), электростимуляция и фармакотерапия [1].

Радикальным методом лечения НМпН у женщин, дающим хорошие отдаленные результаты, является хирургическое вмешательство, предполагающее замещение несостоятельной лонно-уретральной связки синтетической сетчатой лентой (общее название принципа операции – «петлевые (слинговые) операции»), которая создает опору для среднего отдела уретры и позволяет восстановить механизм удержания мочи [1].

Возможность развития интра- и послеоперационных осложнений и рецидивов НМпН являются основными недостатками хирургического лечения НМпН у женщин методом использования подуретрального слинга [4].

Не оправдало ожиданий клиницистов и использование инъекций объемобразующих веществ в область сфинктера уретры, хотя у некоторых пациенток был отмечен положительный эффект в виде восстановления удержания мочи [5].

Использование упомянутых методов лечения у ряда пациенток хоть и приводит к положительным результатам, но они не устраняют основную причину заболевания: нарушение структуры и функции сфинктерного комплекса.

Недостатки традиционных методов лечения НМпН явились причиной поиска новых методов терапии этого заболевания. Таким методом стала попытка восстано-

вить/улучшить функцию сфинктера уретры имплантацией стволовых клеток в область сфинктера с целью увеличения его мышечной массы и, соответственно, увеличения силы сокращения [6].

Доклинические исследования использования стволовых клеток для лечения НМпН дали многообещающие результаты [6-11]. Эксперименты показали, что применение препаратов на основе стволовых клеток может повысить функцию сфинктера уретры у экспериментальных животных.

Несмотря на то, что в настоящее время клеточная терапия в лечении НМпН все же находится на экспериментальной стадии, несколько центров сообщили о результатах клинического использования этого метода лечения НМпН у женщин [12-21]. Причем использовались различные типы клеток, включая стволовые клетки из мышечной ткани, пуповинной крови, мезенхимальные стволовые клетки (МСК) из жировой ткани [13-21]. Результаты данных исследований продемонстрировали разную эффективность клеточной терапии НМпН, однако все авторы отмечают наличие положительного эффекта и отсутствие интра- и послеоперационных осложнений.

В целом, с учетом полученных положительных результатов доклинических исследований с использованием жировых МСК и результатов клинических исследований I фазы начато клиническое исследование II фазы [9-11, 17, 20, 21].

Для оценки возможностей клеточной терапии при лечении НМпН важно определить оптимальный состав клеточного трансплантата, количество вводимых клеток, разработать хирургическую технику введения, оценить отдаленные результаты и необходимость повторных трансплантаций. Это и явилось целью настоящего исследования.

МАТЕРИАЛЫ И МЕТОДЫ

В 2018-2019 гг. в Клинике урологии Гродненского государственного медицинского университета проведено обследование и хирургическое лечение 74 женщин с недержанием мочи при напряжении II-III степени (по классификации International Continent Society). ■

Для лечения с использованием аутологичных мезенхимальных стволовых клеток было отобрано 10 пациенток.

Критериями включения в эту группу были:

1. Отказ пациенток от выполнения подуретральной имплантации сетчатой ленты с позадилонным ее проведением;

2. Избыточная масса тела пациентки (более 85 кг).

Критериями исключения были:

1. Установленный диагноз рака даже после перенесенного радикального лечения;

2. Цистоцеле 3-4 степени;

3. Сахарный диабет.

Группу исследования составили пациентки в возрасте от 33 до 72 лет, средний возраст составил 56,2 года ($\sigma = 11,08$). Все пациентки обследованы однотипно. Выполнялись общеклинические лабораторные обследования, ультразвуковое исследование почек, мочевого

пузыря, матки и ее придатков, обзорная и экскреторная урография с нисходящей цистограммой лежа и стоя на высоте пробы Вальсальвы, обследование на гинекологическом кресле с оценкой состояния стенок влагалища, мобильности уретры, выполнением кашлевой пробы.

Все пациентки заполняли анкету для оценки качества жизни (рис. 1), связанного с удержанием мочи. Использовали адаптированную и измененную нами анкету Incontinence Quality of Life (I-QoL) [22]. Анализ результатов анкеты I-QoL проводили по следующей методике. У женщины, которая гипотетически не отмечает никаких расстройств удержания мочи и по всем 22 вопросам анкеты I-QoL оценивает качество своей жизни на 5 баллов, общая сумма баллов составит 110. Эта величина принимается за 100% и рассматривается как «высокий уровень качества жизни». Сумма баллов в пределах 99-75% от максимально возможной расценивается как «незначи-

№	Вопрос Question	До операции Before surgery	После операции After surgery
1	Опасаясь, что не успею дойти до туалета I'm afraid I won't be able to go to the toilet		
2	Боюсь кашлять и чихать I'm afraid to cough and sneeze		
3	Должна осторожно вставать со стула Must carefully get up from a chair		
4	Волнует вопрос где находится туалет, когда нахожусь в новом месте Worried about the question of where the toilet is when I am in a new place		
5	Имею депрессию I have depression		
6	Чувствую себя привязанной. Не могу покинуть дом на продолжительное время I feel attached. Can't leave the house for a long time		
7	Моя болезнь не позволяет мне делать то, что я хочу My illness does not allow me to do what I want		
8	Думаю, что окружающие чувствуют запах мочи, исходящий от меня I think that people around me smell urine coming from me		
9	Сознание того, что я не могу удержать мочу не дает мне покоя The knowledge that I can't hold urine does not give me rest		
10	Должна часто посещать ванную Must go to the bathroom often		
11	Недержание мочи заставляет меня детально обдумывать мои планы (продолжительный отъезд, посещение друзей, кинотеатра, пляжа) Urinary incontinence makes me think about my plans in detail (long trip, visiting friends, cinema, beach)		
12	Меня беспокоит то, что моя болезнь усиливается с возрастом I'm concerned that my disease gets worse with age		
13	Имею проблемы с непрерывным сном до утра I have problems with uninterrupted sleep until morning		
14	Мне кажется, что моя болезнь раздражает окружающих It seems to me that my illness irritates others		
15	Недержание мочи заставляет меня чувствовать себя больной Urinary incontinence makes me feel sick		
16	Недержание мочи заставляет меня чувствовать себя бессильной Urinary incontinence makes me feel powerless		
17	По причине болезни я меньше радуюсь жизни Due to illness, I enjoy life less		
18	Боюсь, что буду мокрой I'm afraid I'll be wet		
19	Чувствую, что не могу контролировать мой мочевой пузырь Feel, that I can't control my bladder		
20	Должна контролировать что и сколько пить жидкости Must control what and how much to drink fluids		
21	Болезнь ограничивает мой выбор одежды Illness limits my choice of clothes		
22	Боюсь подтекания мочи при половом акте Fear of leakage of urine during intercourse		

Примечание: в пустые клетки вносятся цифры, соответствующие оценке пациенткой своего состояния в баллах до и после операции:

1 - очень; 2 - достаточно сильно; 3 - средне; 4 - немного; 5 - нет.

Note: empty cells are filled with numbers corresponding to the patient's assessment of her condition in points before and after the operation:

1 - very; 2 - strong enough; 3 - medium; 4 - a little; 5 - no.

Рис. 1. Адаптированная анкета I-QoL для оценки качества жизни женщин с недержанием мочи

Fig. 1. Adapted I-QoL questionnaire to assess the quality of life of women with urinary incontinence

тельное снижение качества жизни»; 74-50% – «умеренное снижение качества жизни»; 49-25% – «значительное снижение качества жизни»; 25% и меньше – «резко выраженное снижение качества жизни».

Такую же анкету пациентки заполняли через 12 месяцев после имплантации МСК.

Проведение всех этапов клеточной терапии начинали после получения добровольного информированного согласия пациенток на эксплантацию жировой ткани, процессинг и введение МСК, а также представление результатов лечения в открытой печати при условии сохранения анонимности. Первым этапом лечения являлась эксплантация жировой ткани. С целью минимизации воздействия местных анестетиков на ткань процедура проводилась под внутривенным наркозом. Разрезом по Пфанненштилю длиной 5-7 см рассекалась кожа. Подкожно-жировая клетчатка иссекалась скальпелем без использования электроножа для предотвращения повреждения жировой ткани. Проводился забор 15-20 г жировой ткани. Рана зашивалась послойно после осуществления гемостаза. На следующие сутки пациентка выписывалась из стационара.

Полученная жировая ткань в стерильном контейнере в 0,9% растворе хлорида натрия с антибиотиком (цефалоспорин III поколения) в течении 4-х часов доставлялась в ГНУ «Институт биофизики и клеточной инженерии НАН Беларуси».

Выделение МСК проводили согласно методике, описанной ранее [23]. Жировую ткань в стерильных условиях иссекали ножницами, гомогенизировали в слабо притертом гомогенизаторе и обрабатывали 0,1% раствором коллагеназы I типа (Sigma, США) в фосфатно-солевом буферном растворе (HyClone, США), pH 7,2 при 37°C в течение 30 мин. Полученную клеточную суспензию фильтровали через фильтр (диаметр пор 100 мкм), центрифугировали при 370 g в течение 10 мин. После удаления супернатанта осадок заливали ростовой средой ДМЕМ, содержащей 10% эмбриональной телячьей сыворотки (HyClone, США), 2 mM L-глутамин (Sigma, США), 1% базового раствора комплексного антибиотика-антимикотика (Sigma, США). Клетки высевали в количестве $2 \cdot 10^5$ кл/см² в культуральные флаконы (Sarstedt, Германия) и культивировали в течение 24 ч при 37 °C в CO₂-инкубаторе во влажной воздушной атмосфере при 5% CO₂. После этого среду с неадгезированными клетками удаляли и меняли на свежую. Последующую смену ростовой среды проводили каждые 72 ч. При достижении 70-80% конфлюентности монослоя клетки переводили в суспензию, обрабатывая их раствором трипсина (0,25%) и ЭДТА (0,02%) (Gibco, США) и рассеивали в количестве $5 \cdot 10^3$ кл/см² на следующий пассаж. Для всех пациенток часть МСК третьего пассажа (2-3 млн клеток) криоконсервировали в жидком азоте под защитой ДМСО (10%) и сыворотки (50%).

Перед приготовлением инъекционного препарата, содержащего МСК, проводился контроль иммунофенотипа клеток. С этой целью МСК в количестве 10^5 ресуспендировали в 100 мкл фосфатно-солевого буферного раствора, вносили в суспензию связанные с флуорофорами антитела против антигенов CD34 (флуорофор PE-Cy7 – фикоэритрин-Cy7), CD44 и CD29 (флуорофор APC – аллофикоцианин), CD90 и CD105 (FITC – флуоресцеинизотиоцианат) и CD45 (APC-Cy7 – аллофикоцианин-Cy7) в разведениях согласно инструкции фирмы-производителя (Becton Dickinson, США). Клетки инкубировали в течение 30 мин в темноте при комнатной температуре, промывали в фосфатно-солевом буферном растворе и анализировали на проточном цитофлуориметре FACSCanto II (Becton Dickinson, США). В качестве контроля использовали МСК, не инкубированные с антителами.

Для приготовления инъекционного препарата использовали МСК третьего пассажа. С целью обеспечения лучшей фиксации клеток в месте введения инъекционный препарат представлял собой биокомпозит в виде смеси МСК с носителем на основе желатина [11]. В качестве носителя применяли гемостатический препарат Спонгостан, изготовленный в форме порошка (Spongostan Absorbable Haemostatic Gelatin Powder), гидратированный в фосфатно-солевом буферном растворе. Для гидратации к 160 мг порошка добавляли 3 мл фосфатно-солевого буферного раствора, перемешивали и инкубировали 15 мин при комнатной температуре. Далее к гидратированному порошку добавляли 1 мл суспензии МСК (8 млн клеток) в фосфатно-солевом буферном растворе, осторожно перемешивали и отбирали в стерильный шприц.

Вторым этапом хирургического лечения являлась имплантация МСК в стенку уретры и парауретральное пространство.

В условиях операционной под внутривенным наркозом после обработки операционного поля выполняли катетеризацию мочевого пузыря катетером Фолея 16 Ch. В средней трети уретры чресвлагалищно на 3, 6 и 9 часах условного циферблата выполняли введение по 1 мл смеси МСК с носителем в стенку уретры и парауретральную область. Иглу располагали перпендикулярно оси уретры. Суммарно вводили 3 мл смеси, содержащей не менее 6 млн МСК. После выполнения инъекций устанавливали тампон во влагалище. Катетер Фолея извлекали через 24 часа после введения смеси стволовых клеток [24]. На вторые сутки после имплантации стволовых клеток все пациентки выписывались из стационара.

РЕЗУЛЬТАТЫ

Все десять пациенток хорошо перенесли обе процедуры. Интраоперационных, ранних и поздних послеоперационных осложнений не было. ■

После извлечения катетера все пациентки мочились самостоятельно. При выполнении урофлоуметрии отмечено ослабление струи мочи и увеличение времени мочеиспускания, связанное с объем-образующим эффектом носителя. Остаточной мочи не было.

Результаты через 2 недели после имплантации

Выраженное снижение симптомов НМпН отмечали 7 пациенток, но при сильном кашле моча из уретры подтекала. Полное восстановление удержания при физической нагрузке отметили 2 пациентки, но их беспокоили симптомы гиперактивности мочевого пузыря – позывы на мочеиспускание, urgentное недержание мочи (недержание мочи при повелительном позыве на мочеиспускание). Не отмечала улучшения состояния по сравнению с дооперационным отмечала только 1 пациентка – недержание мочи при физической нагрузке сохранялось.

Результаты через 1 месяц после имплантации

В эти сроки наблюдения клиническая картина у всех пациенток не изменилась. Для купирования императивных расстройств мочеиспускания двум пациенткам назначены альфа-адреноблокаторы в сочетании с М-холино-блокаторами.

Результаты через 2 месяца после имплантации

Полностью удерживали мочу при физической нагрузке (кашлевая проба – отрицательная) 8 пациенток. Императивные расстройства мочеиспускания купированы медикаментозно у обеих пациенток. При сильном кашле и чихании 1 пациентка теряла малые объемы мочи (до 2 мл). Использование приемов поведенческой терапии (путем воздействия на режим мочеиспусканий – «тренировка мочевого пузыря» – пациентка мочилась через определенные временные интервалы) позволяли пациентке оценивать результат имплантации аутологичных МСК как удовлетворительный. Полностью сохранялось НМпН у 1 пациентки – потеря мочи при любой физической нагрузке.

Результаты через 6 месяцев после имплантации

Полностью удерживали мочу 9 женщин. Императивные расстройства мочеиспускания никто не отмечал, что позволило отменить медикаментозную терапию альфа-блокаторами в сочетании с М-холино-блокаторами у 2-х пациенток, у которых ранее такие расстройства мочеиспускания имели место. Только 1 пациентка теряла мочу при любой физической нагрузке.

Учитывая неэффективность клеточной терапии у этой пациентки решено выполнить имплантацию повторно с использованием криоконсервированных МСК. Пациентке еще раз проведена имплантация клеток по приведенной выше схеме.

Результаты через 12 месяцев после имплантации

Полностью удерживали мочу при физической нагрузке (кашель, чихание) 9 женщин. Императивных расстройств не отмечено. При осмотре на кресле дополнительных образований в проекции средней трети уретры не выявлено. При уретроцистоскопии дополнительных обра-

зований в просвете уретры и мочевого пузыря, а также признаков давления извне на уретру не выявлено. Пациентка, перенесшая повторную имплантацию аутологичных МСК, продолжала терять мочу при физической нагрузке. Ее состояние оставалось без улучшения (рис. 2).

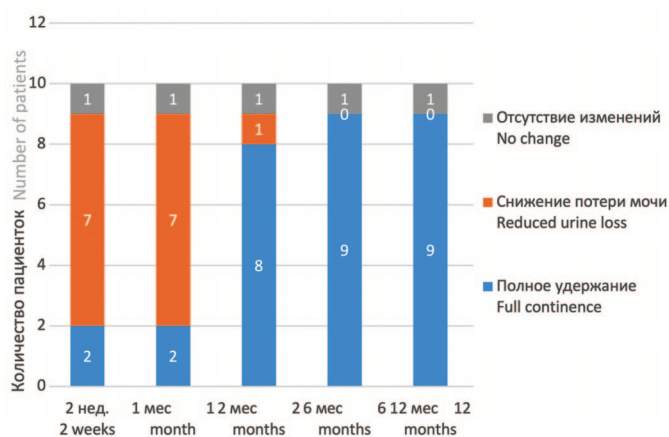


Рис. 2. Динамика состояния удержания мочи сроки 2 недели, 1, 2, 6 и 12 месяцев после операции

Fig. 2. Dynamics of urinary continence at 2 weeks, 1, 2, 6 and 12 months after surgery

ОБСУЖДЕНИЕ

В настоящее время для лечения НМпН у женщин разрабатываются и внедряются новые методы лечения - клеточная терапия препаратами на основе стволовых клеток, что может повысить функцию сфинктера уретры. Применяются различные типы клеток, включая стволовые клетки из мышечной ткани, пуповинной крови, мезенхимальные стволовые клетки (МСК) из жировой ткани и др. [13-21].

Нами проанализированы результаты использования аутологичных мезенхимальных стволовых клеток. При оценке анкет I-QoL у пациенток до операции количество баллов варьировало от 21 до 36 («резко выраженное снижение качества жизни» и «значительное снижение качества жизни»), а после операции – от 79 до 100 баллов («незначительное снижение качества жизни»), что подтверждает хороший результат имплантации аутологичных МСК. Большинство авторов так же отмечают положительные результаты и отсутствие интра- и послеоперационных осложнений [9, 11, 20, 21] при применении клеточной терапии для лечения стрессового недержания мочи у женщин.

I.M. Aragón, и соавт., отмечают, что данные, опубликованные в различных клинических испытаниях с использованием стволовых клеток не мышечного происхождения, показали способность таких клеток восстанавливать поврежденный сфинктер [12]. Все эти типы клеток отвечают требованиям, предъявляемым к клеткам для тканевой инженерии, таким как использование аутологичных клеток, доступность с помощью минимально инвазивных процедур, обеспечение достаточного количества клеток, способность к регенерации множества тканей и быстрое размножение хорошо контролируемым образом.

В исследовании K. Kuusmanen, и соавт., наблюдалось пять пациенток с НМпН, которых лечили с исполь-

зованием стволовых мезенхимальных клеток [17]. Препарат вводился через уретру с использованием цистоскопа и специальных игл. Только три женщины через 1 год после введения отмечали полное удержание мочи, еще две – только улучшение состояния. Применяемый авторами метод требует наличия дополнительного специального оборудования.

ВЫВОДЫ

1. Технически выполнение эксплантации и имплантации аутологичных мезенхимальных стволовых клеток не представляет трудностей, малоинвазивно и не вызывает побочных эффектов.

2. Положительный результат по критериям удержа-

ния мочи, расстройств мочеиспускания и субъективной оценке качества жизни достигнут у 90% пациентов.

3. Отсутствие даже небольшого положительного результата лечения недержания мочи при напряжении с использованием аутологичных мезенхимальных стволовых клеток у одной пациентки свидетельствует о том, что существуют патологические изменения органов мочеполовой системы, при которых клеточная терапия имеет низкую эффективность в устранении симптомов НМпН.

4. Первые собственные результаты применения метода внушают осторожный оптимизм, но требуется продолжение исследований в связи с малым количеством наблюдений и необходимостью определения критериев с целью правильного подбора пациенток для клеточной терапии. ■

ЛИТЕРАТУРА/REFERENCES

- Subak LL, Brubaker L, Chai TC, Creasman JM, Diokno AC, Goode PS, et al. Urinary Incontinence Treatment Network. High costs of urinary incontinence among women electing surgery to treat stress incontinence. *Obstet Gynecol* 2008;111(4):899-907. <https://doi.org/10.1097/AOG.0b013e31816a1e12>.
- Markland AD, Goode PS, Redden DT, Borrud LG, Burgio KL. Prevalence of urinary incontinence in men: results from the national health and nutrition examination survey. *J Urol* 2010;184(3):1022-1027. <https://doi.org/10.1016/j.juro.2010.05.025>.
- Delancey JO. Why do women have stress urinary incontinence? *Neurourol Urodyn* 2010;29(Suppl 1):13-17. <https://doi.org/10.1002/nau.20888>.
- Chermansky CJ, Winters JC. Complications of vaginal mesh surgery. *Curr Opin Urol* 2012;22(4):287-291. <https://doi.org/10.1097/MOU.0b013e32835480b2>.
- Kerr LA. Bulking agents in the treatment of stress urinary incontinence: history, outcomes, patient populations, and reimbursement profile. *Rev Urol* 2005;7(Suppl 1):3-11.
- Staack A, Rodríguez LV. Stem cells for the treatment of urinary incontinence. *Curr Urol Rep* 2011;12(1):41-46. <https://doi.org/10.1007/s11934-010-0155-z>.
- Wang HJ, Chuang YC, Chancellor MB. Development of cellular therapy for the treatment of stress urinary incontinence. *Int Urogynecol J* 2011;22(9):1075-1083. <https://doi.org/10.1007/s00192-011-1432-1>.
- Goldman HB, Sievert KD, Damaser MS. Will we ever use stem cells for the treatment of SUI? ICI-RS 2011. *Neurourol Urodyn* 2012;31(3):386-389. <https://doi.org/10.1002/nau.22217>.
- Lin G, Wang G, Banie L, Ning H, Shindel AW, Fandel TM, et al. Treatment of stress urinary incontinence with adipose tissue-derived stem cells. *Cytotherapy* 2010;12(1):88-95. <https://doi.org/10.3109/14653240903350265>.
- Zhao W, Zhang C, Jin C, Zhang Z, Kong D, Xu W, et al. Periurethral injection of autologous adipose-derived stem cells with controlled-release nerve growth factor for the treatment of stress urinary incontinence in a rat model. *Eur Urol* 2011;59(1):155-163. <https://doi.org/10.1016/j.eururo.2010.10.038>.
- Пинчук С.В., Молчанова А.Ю., Василевич И.Б., Жаворонок И.П., Пехтерева Е.И., Антипова О.А., и др. Использование гемостатического препарата Спонгостан в качестве носителя мезенхимальных стволовых клеток при лечении экспериментального недержания мочи у крыс. *Доклады НАН Беларуси* 2019;63(4):457-465. <https://doi.org/10.29235/1561-8323-2019-63-4-457-465>. [Pinchuk SV, Molchanova AY, Vasilevich IB, Zhavoronok IP, Pekhtereva EI, Antipova OA, et al. Use of hemostatic drug spongostan as a carrier of mesenchymal stem cells in the treatment of experimental urinary incontinence in rats. *Reports of the NSA of Belarus* 2019;63(4):457-465. <https://doi.org/10.29235/1561-8323-2019-63-4-457-465>. (In Russian)].
- Aragón IM, Imbroda BH, Lara MF. Cell therapy clinical trials for stress urinary incontinence: current status and perspectives. *Int J Med Sci* 2018;15(3):195-204. <https://doi.org/10.7150/ijms.22130>.
- Strasser H, Marksteiner R, Margreiter E, Pinggera GM, Mitterberger M, Frauscher F, et al. Autologous myoblasts and fibroblasts versus collagen for treatment of stress urinary incontinence in women: a randomised controlled trial. *Lancet* 2007 Jun 30;369(9580):2179-2186. [https://doi.org/10.1016/S0140-6736\(07\)61014-9](https://doi.org/10.1016/S0140-6736(07)61014-9).
- Mitterberger M, Marksteiner R, Margreiter E, Pinggera GM, Colleselli D, Frauscher F, et al. Autologous myoblasts and fibroblasts for female stress incontinence: a 1-year follow-up in 123 patients. *BJU Int* 2007;100(5):1081-1085. <https://doi.org/10.1111/j.1464-410X.2007.07119.x>.
- Carr LK, Robert M, Kultgen PL, Herschorn S, Birch C, Murphy M, et al. Autologous muscle derived cell therapy for stress urinary incontinence: a prospective, dose ranging study. *J Urol* 2013;189(2):595-601. <https://doi.org/10.1016/j.juro.2012.09.028>.
- Peters KM, Dmochowski RR, Carr LK, Robert M, Kaufman MR, Sirls LT, et al. Autologous muscle derived cells for treatment of stress urinary incontinence in women. *J Urol* 2014;192(2):469-76. <https://doi.org/10.1016/j.juro.2014.02.047>.
- Kuismanen K, Sartoneva R, Haimi S, Mannerström B, Tomás E, Miettinen S, et al. Autologous adipose stem cells in treatment of female stress urinary incontinence: results of a pilot study. *Stem Cells Transl Med* 2014;3(8):936-41. <https://doi.org/10.5966/sctm.2013-0197>.
- Lee CN, Jang JB, Kim JY, Koh C, Baek JY, Lee KJ. Human cord blood stem cell therapy for treatment of stress urinary incontinence. *J Korean Med Sci* 2010;25(6):813-816. <https://doi.org/10.3346/jkms.2010.25.6.813>.
- Sharifiaghdas F, Zohrabi F, Moghadasali R, Shekarchian S, Jaroughi N,

ЛИТЕРАТУРА/REFERENCES

- Bolurieh T, et al. Autologous muscle-derived cell injection for treatment of female stress urinary incontinence: a single-arm clinical trial with 24-months follow-up. *Urol J* 2019;16(5):482-487. <https://doi.org/10.22037/uj.v0i0.4736>.
20. Arjmand B, Safavi M, Heidari R, Aghayan H, T Bazargani S, Dehghani S, et al. Concomitant transurethral and transvaginal-periurethral injection of autologous adipose derived stem cells for treatment of female stress urinary incontinence: a phase one clinical trial. *Acta Med Iran* 2017;55(6):368-374.
21. Garcia-Arranz M., Gregorio S.A. Stem cells treatment for the local feminine stress urinary incontinence treatment (HULPURO). [Electronic resource]. URL: <http://clinicaltrials.gov/> (accessed on 23 November 2020).
22. Wagner TH, Patrick DL, Bavendam TG, Martin ML, Buesching DP. Quality of life of persons with urinary incontinence: development of a new measure. *Urology* 1996;47(1):67-71; discussion 71-72. [https://doi.org/10.1016/s0090-4295\(99\)80384-7](https://doi.org/10.1016/s0090-4295(99)80384-7).
23. Pinchuk SV, Vasilevich IB, Kvacheva ZB, Volotovskii ID. The influence of quercetin on the hepatic differentiation of human adipose-derived mesenchymal stem cells. *Tsitologiya* 2016;58(7):517-525.
24. Нечипоренко А.Н., Нечипоренко Н.А., Василевич Д.М., Волотовский И.Д., Пинчук С.В., Василевич И.Б. Инструкция по применению: Метод лечения недержания мочи у женщин с использованием аутологичных мезенхимальных стволовых клеток жировой ткани. Утв. М-вом здравоохранения Респ. Беларусь №172-1219, 26.12.2019. Гродно 2019;8с. [Nechiporenko AN, Nechiporenko NA, Vasilevich DM, Volotovskii ID, Pinchuk SV, Vasilevich IB. A method for the treatment of urinary incontinence in women using autologous mesenchymal stem cells of adipose tissue. Instruction for use, approved by the ministry of health of the Republic of Belarus 26.12.2019(172-1219):8 p. (In Russian)].

Сведения об авторах:

Нечипоренко А.Н. – д.м.н., профессор 2-ой кафедры хирургических болезней учреждения образования «Гродненский государственный медицинский университет»; Гродно, Республика Беларусь; nechiporenko_al@mail.ru; РИНЦ AuthorID 680390

Пинчук С.В. – к.б.н. старший научный сотрудник лаборатории молекулярной биологии клетки Государственного научного учреждения «Институт биофизики и клеточной инженерии Национальной академии наук Беларуси»; Гродно, Республика Беларусь; pinchuksv@mail.ru; РИНЦ AuthorID 193163

Василевич Д.М. – врач-уролог урологического отделения УЗ «Гродненская университетская клиника»; Гродно, Республика Беларусь; davas1515@gmail.com

Василевич И.Б. – научный сотрудник лаборатории молекулярной биологии клетки Государственного научного учреждения «Институт биофизики и клеточной инженерии Национальной академии наук Беларуси»; Гродно, Республика Беларусь; irina-vasilevich@yandex.ru; РИНЦ AuthorID 1091468

Нечипоренко Н.А. – д.м.н., профессор 2-ой кафедры хирургических болезней учреждения образования «Гродненский государственный медицинский университет»; Гродно, Республика Беларусь; nechiporenko_nik@mail.ru; РИНЦ AuthorID 680343

Волотовский И.Д. – д.б.н., профессор, академик Национальной академии наук Беларуси, главный научный сотрудник лаборатории молекулярной биологии клетки Государственного научного учреждения «Институт биофизики и клеточной инженерии Национальной академии наук Беларуси»; Гродно, Республика Беларусь; volotovskii@yahoo.com; РИНЦ AuthorID 202793

Вклад авторов:

Нечипоренко А.Н. – сбор материала, написание текста, корректура, 25%
 Пинчук С.В. – написание текста, 25%
 Василевич Д.М. – сбор материала, 10%
 Василевич И.Б. – сбор материала, 10%
 Нечипоренко Н.А. – написание текста, корректура, 25%
 Волотовский И.Д. – литературный обзор, 5%

Конфликт интересов: Авторы заявляют об отсутствии конфликта интересов.

Финансирование: Бюджет Республики Беларусь

Статья поступила: 11.12.21

Результаты рецензирования: 07.02.22

Исправления получены: 18.02.22

Принята к публикации: 25.02.22

Information about authors:

Nechiporenko A.N. – Dr. Sc., Professor of the Department of Surgical Diseases II, Educational Institution «Grodno State Medical University»; Grodno, Republic of Belarus; nechiporenko_al@mail.ru; <https://orcid.org/0000-0002-3304-6393>

Pinchuk S.V. – PhD, Senior Researcher, Laboratory of Cell Molecular Biology, the State Scientific Institution «Institute of Biophysics and Cell Engineering of the National Academy of Sciences of Belarus»; Grodno, Republic of Belarus; pinchuksv@mail.ru; <https://orcid.org/0000-0002-5499-5950>

Vasilevich D.M. – urologist-specialist of the urological department of Healthcare facility «Grodno University Hospital»; Grodno, Republic of Belarus; davas1515@gmail.com; <https://orcid.org/0000-0002-0052-5195>

Vasilevich I.B. – Researcher, Laboratory of Cell Molecular Biology, the State Scientific Institution «Institute of Biophysics and Cell Engineering of the National Academy of Sciences of Belarus»; Grodno, Republic of Belarus; irina-vasilevich@yandex.ru; <https://orcid.org/0000-0002-3384-8038>

Nechiporenko N.A. – Dr. Sc., Professor, Department of Surgical Diseases II, Educational Institution «Grodno State Medical University»; Grodno, Republic of Belarus; nechiporenko_nik@mail.ru; <https://orcid.org/0000-0002-1544-9287>

Volotovskii I.D. – Dr. Sc., Professor, Academician, Leading researcher, Laboratory of Cell Molecular Biology, the State Scientific Institution «Institute of Biophysics and Cell Engineering of the National Academy of Sciences of Belarus»; Grodno, Republic of Belarus; volotovskii@yahoo.com; <https://orcid.org/0000-0002-0242-0805>

Authors' contributions:

Nechiporenko A.N. – collecting material, writing text, correction, 25%
 Pinchuk S.V. – writing text, 25%
 Vasilevich D.M. – collecting material, 10%
 Vasilevich I.B. – collecting material, 10%
 Nechiporenko N.A. – collecting material, writing text, 25%
 Volotovskii I.D. – literature review, 5%

Conflict of interest. The authors declare no conflict of interest.

Financing. Budget of the Republic of Belarus

Received: 11.12.21

Peer review: 07.02.22

Corrections received: 18.02.22

Accepted for publication: 25.02.22