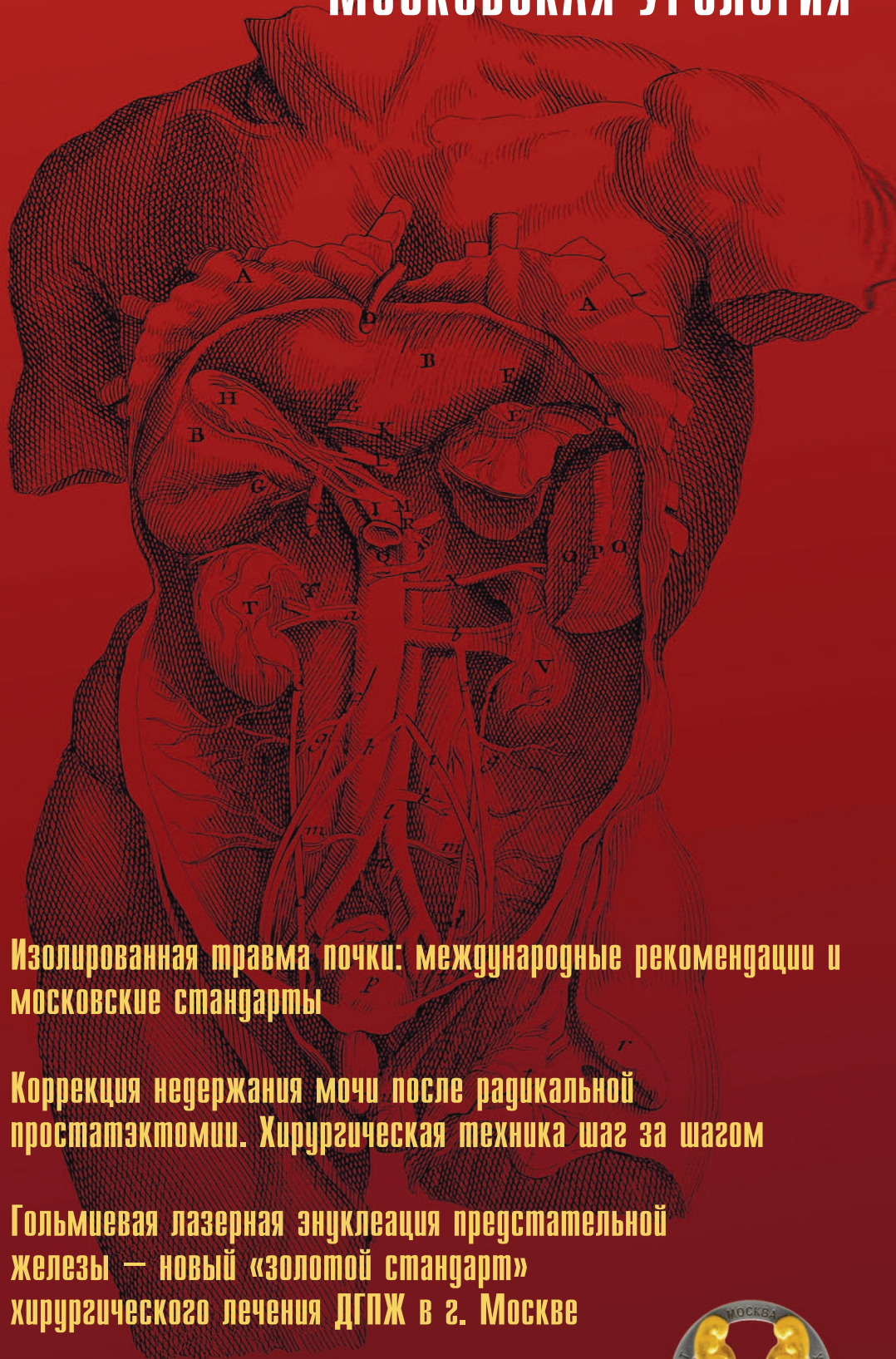


# ЭКСПЕРИМЕНТАЛЬНАЯ И КЛИНИЧЕСКАЯ EXPERIMENTAL AND CLINICAL UROLOGY

## МОСКОВСКАЯ УРОЛОГИЯ

# УРОЛОГИЯ



**Изолированная травма почки: международные рекомендации и московские стандарты**

**Коррекция недержания мочи после радикальной простатэктомии. Хирургическая техника шаг за шагом**

**Гольмиевая лазерная энуклеация предстательной железы — новый «золотой стандарт» хирургического лечения ДГПЖ в г. Москве**

**Геморрагический цистит у женщин: диагностика и лечение**





Для специалистов

# КАМЕНЬ КАМНЮ РОЗНЬ

Согласно Рекомендациям Европейской ассоциации урологов (2020 г.):

- Состав камня является основой для дальнейших диагностических и лечебных решений
- Анализ камня должен быть выполнен при всех случаях мочекаменной болезни
- Необходимо принимать во внимание состав камня перед тем, как принять решение о методе удаления
- Пациенты с МКБ высокого риска нуждаются в специальных мерах профилактики рецидивов, которые обычно представляет собой консервативное лечение, основанное на анализе камня

## ОКСЛАТНЫЕ КАМНИ? **ОКСАЛИТ**



**ОКСАЛИТ** – первое средство с клинически подтвержденным комплексным действием на метаболизм оксалатов при кальций-оксалатной форме мочекаменной болезни: значительно уменьшает уровень оксалатов, снижает скорость роста конкрементов и частоту повторного камнеобразования после оперативного лечения<sup>1</sup>.

- Клинически апробирован
- Снижает уровень содержания оксалатов в 2,4 раза!
- Без побочных эффектов

**УРАЛИКС** – новое натуральное средство, специально созданное для стабильного снижения уровня мочевой кислоты при всех формах нарушений пуринового обмена: уратных формах МКБ и нефропатии, подагре и бессимптомной гиперурикемии.

- Ингибирует фермент ксантинооксидазу
- Новинка 2020 года

ОКСАЛИТ свидетельство о государственной регистрации № RU.77.99.88.003.E.001471.04.18 от 10.04.2018  
УРАЛИКС свидетельство о государственной регистрации № RU.77.99.88.003.R.003359.09.19 от 16.09.2019

<sup>1</sup> М.Ю. Просянников, Д.А. Мазуренко, О.В. Константинова, И.А. Шадеркин, С.А. Голованов, Н.В. Анохин, Д.А. Войтко, НИИ урологии и интервенционной радиологии им. Н.А. Лопаткина – филиал ФГБУ «НМИЦ радиологии» Минздрава России, Кафедра урологии и андрологии ФМБЦ им. Буруазяна ФМБА РФ, Институт цифровой медицины ФГАОВ ВО Первый МГМУ им. И.М. Сеченова Минздрава России. Результаты оценки влияния растительного препарата с комплексом биологически активных компонентов на биохимические показатели мочи у больных мочекаменной болезнью. Экспериментальная и клиническая урология 2019; (4): 40–46

## УРАТНЫЕ КАМНИ? **УРАЛИКС**



**SHPHARMA**  
source of healing

www.shpharma.ru



# ЭКСПЕРИМЕНТАЛЬНАЯ И КЛИНИЧЕСКАЯ УРОЛОГИЯ

Ежеквартальный научно-практический рецензируемый журнал  
<https://doi.org/10.29188/2222-8543>

**МОСКОВСКАЯ УРОЛОГИЯ №5 2020**  
<https://doi.org/10.29188/2222-8543-2020-13-5>

Журнал «Экспериментальная и клиническая урология» издается с 2009 года. Входит в перечень ведущих рецензируемых научных периодических изданий, рекомендованных Высшей аттестационной комиссией (ВАК) для публикации основных научных результатов диссертаций на соискание ученых степеней кандидата и доктора наук.

Журнал включен в Научную электронную библиотеку и Российский индекс научного цитирования (РИНЦ), Russian Science Citation Index (RSCI), CrossRef, статьи индексируются с помощью идентификатора цифрового объекта (DOI).

Электронная версия журнала представлена в ведущих российских и мировых электронных библиотеках – КиберЛенинка, Readera, Google Scholar.

Онлайн полнотекстовая версия журнала доступна на сайте журнала [ecuro.ru](http://ecuro.ru) и в мобильном приложении для урологов Uro+, на сайте Научной электронной библиотеки [elibrary.ru](http://elibrary.ru).

**МИССИЯ ЖУРНАЛА** «Экспериментальная и клиническая урология» – научная, исследовательская, образовательная.

**ЦЕЛЬ ИЗДАНИЯ** – информировать врачей о достижениях в урологии, формируя понимание фундаментальных основ и способность смотреть в будущее специальности.

**ЗАДАЧА ЖУРНАЛА** – публиковать современную информацию о научных экспериментальных и клинических исследованиях, носящих фундаментальный характер, а также о диагностике и лечении урологических заболеваний.

## КОНТАКТНАЯ ИНФОРМАЦИЯ

**Учредитель журнала** – ООО «Мегалит Медика»

**Издатель журнала** – ООО «Уромедиа»

**Стратегический партнер журнала** – НИИ урологии и интервенционной радиологии им. Н.А. Лопаткина – филиал ФГБУ «НМИЦ радиологии» Министерства здравоохранения России

**Адрес редакции:** ул. Боровая 18, стр. 1, офис 104, Москва, 111020, Россия.

**e-mail:** [ecuro@yandex.ru](mailto:ecuro@yandex.ru)

**сайт:** <http://www.ecuro.ru>

**Статьи направлять по адресу:**

ул. Боровая 18, стр. 1, офис 104, Москва, 111020

или подать по электронной почте: [ecuro@yandex.ru](mailto:ecuro@yandex.ru)

**Выпускающий редактор** – Комарова В.А.

[komarovava@mail.ru](mailto:komarovava@mail.ru)

**Корректор** – Болдырева Ю.Г.

**Дизайн и верстка** – Белова О.А.

**Руководитель проекта** – Шадеркина В.А.

[viktoriashade@uroweb.ru](mailto:viktoriashade@uroweb.ru)

Журнал зарегистрирован в Федеральной службе по надзору в сфере связи, информационных технологий и массовых коммуникаций ПИ № ФС 77 – 38690 от 22.01.2010

При полной или частичной перепечатке материалов ссылка на журнал «Экспериментальная и клиническая урология» обязательна.

Редакция не несет ответственности за содержание публикуемых рекламных материалов.

В статьях представлена точка зрения авторов, которая может не совпадать с мнением редакции.

ISSN (Print) 2222-8543

Экспериментальная и клиническая урология. 2020.

Том 13. № 5. 1–140

<https://doi.org/10.29188/2222-8543-2020-13-5>

Отпечатано в типографии «Тверская фабрика печати»

Тираж 5000 экз.

<http://www.ecuro.ru>

# EXPERIMENTAL & CLINICAL UROLOGY

Quarterly scientific-and-practical peer-reviewed journal  
<https://doi.org/10.29188/2222-8543>

**MOSCOW UROLOGY №5 2020**  
<https://doi.org/10.29188/2222-8543-2020-13-5>

The journal «Experimental and Clinical Urology» has been published since 2009. Put on the Higher Attestation Commission (HAC) list of leading peer-reviewed scientific periodicals recommended to publish the basic research results of candidate's and doctor's theses.

The journal is included in the Scientific Electronic Library and the Russian Science Citation Index (RSCI), Russian Science Citation Index (RSCI), CrossRef, articles are indexed using a digital object identifier (DOI).

The electronic version of the journal is presented in the leading Russian and world electronic libraries – CyberLeninka, Readera, Google Scholar.

The online full-text version of the journal is available on the website of the journal [ecuro.ru](http://ecuro.ru) and in the mobile application for urologists Uro +, on the website of the Scientific Electronic Library [elibrary.ru](http://elibrary.ru).

**THE MISSION OF THE JOURNAL** «Experimental and Clinical Urology» is scientific, research, educational.

**THE PURPOSE OF THE PUBLICATION** is to inform specialists about advances in urology, forming an understanding of the fundamental foundations and the ability to look into the future of the specialty.

**THE GOAL OF THE JOURNAL** is to publish up-to-date information on scientific experimental and clinical research of fundamental nature, as well as on the diagnosis and treatment of urological diseases.

## CONTACT INFORMATION

**The founder of the magazine** – «Megalit Medica» LLC

**Publisher of the magazine** – «Uromedia» LLC

**Strategic partner of the journal** – Research Institute of Urology and Interventional Radiology N. Lopatkin – branch of the Federal State Budgetary Institution «National Medical Research Center of Radiology» of the Ministry of Health of Russia

**Editorial Office:**

st. Borovaya 18, building 1, office 104, Moscow, 111020, Russia.

**e-mail:** [ecuro@yandex.ru](mailto:ecuro@yandex.ru)

**website:** <http://www.ecuro.ru>

**Articles should be sent to the address:**

st. Borovaya 18, building 1, office 104, Moscow, 111020

or submit by e-mail: [ecuro@yandex.ru](mailto:ecuro@yandex.ru)

**Managing editor:** Komarova V.A.,

[komarovava@mail.ru](mailto:komarovava@mail.ru)

**Proofreader:** Boldyreva Yu.G.

**Design and article layout:** Belova O.A.

**Project manager:** Shaderkina V.A.,

[viktoriashade@uroweb.ru](mailto:viktoriashade@uroweb.ru)

The journal was registered at the Federal Service for Surveillance of Communications, Information Technologies, and Mass Media (ПИ № ФС 77 – 38690 dated 22.01.2010).

If materials are reprinted in whole or in part, reference must necessarily be made to the «Experimental and Clinical Urology».

The editorial board is not responsible for advertising content.

The authors' point of view given in the articles may not coincide with the opinion of the editorial board.

ISSN (Print) 2222-8543

Experimental and Clinical Urology. 2020.

Volume 13. No. 5. 1–140

<https://doi.org/10.29188/2222-8543-2020-13-5>

Printed in a typography «Tver Printing Factory»

5000 copies

<http://www.ecuro.ru>





**Пушкарь Дмитрий Юрьевич**

Д.м.н., профессор, академик РАН, заслуженный деятель науки РФ, заслуженный врач РФ, главный уролог Минздрава РФ, заведующий кафедрой урологии МГМСУ им. А. И. Евдокимова

**Dmitry Yu. Pushkar**

MD, FEBU, Professor and Chairman Department of Urology MSMSU, Urologist General of Russia

## ДОРОГИЕ КОЛЛЕГИ!

Ежедневная урологическая практика опирается на масштабные научные исследования. Московская урологическая практика не является исключением, а наоборот, представляет яркий пример консенсуса науки и практики. Этому способствуют созданные в Москве Университетские клиники, которые активным образом выполняют исследовательскую работу в разных аспектах.

В предложенном номере, одного из самых авторитетных научных изданий Российской Федерации, собраны статьи, освещающие результаты данной работы.

Московское урологическое сообщество ответственно относится к подобным инициативам и планирует продолжать данную публикационную активность.

Мы искренне благодарим журнал «Экспериментальная и клиническая урология» за плодотворное сотрудничество и интерес к Московской научной и практической работе.

С уважением, Дмитрий Пушкарь

## DEAR COLLEAGUES!

The daily urological practice is based on large-scale scientific researches. Moscow Urological Practice is not an exception, but on the contrary, it is a vivid example of the consensus of science and practice. In Moscow, it is realized by merging the University clinics in City hospitals, which actively carry out scientific investigations in various aspects.

The proposed issue, one of the most authoritative scientific publications of the Russian Federation, contains articles covering the results of this work. The Moscow urological community is responsible for such initiatives and plans to continue publication activities.

We sincerely thank the journal «Experimental and Clinical urology» for fruitful cooperation and interest in Moscow's scientific and practical urology.

With respect, Dmitry Pushkar

## БЛАГОДАРНОСТЬ РЕЦЕНЗЕНТАМ

Сотрудники редакции «Экспериментальная и клиническая урология» выражают огромную признательность всем экспертам, которые принимают участие в работе над каждым выпуском журнала – отбирают самые качественные исследования, самые смелые экспериментальные работы, самые полные литературные обзоры и уникальные клинические случаи.

Ваша работа, коллеги, позволяет журналу повысить профессиональный уровень и предоставлять урологическому сообществу действительно новый качественный специализированный материал.

Огромное количество научных публикаций, поступающих на рассмотрение в редакцию журнала, не всегда соответствует высоким требованиям международных изданий. Вместе с редакцией наши рецензенты в свое личное время и совершенно бескорыстно выбирают достойные статьи, дорабатывают их для своевременной подготовки к публикации.

Ваши безупречные теоретические знания, бесценный практический опыт, умение работать в команде позволяют всегда найти правильные решения, которые соответствуют цели, задачам и редакционной политике нашего журнала.

Число рецензентов журнала «Экспериментальная и клиническая урология» постоянно растет – в настоящее время это более 60 ученых из России и зарубежных стран.

Выражаем благодарность рецензентам за детальный и скрупулезный анализ статей журнала «Экспериментальная и клиническая урология» №5 за 2020 г.

С уважением и благодарностью,  
редакция журнала «Экспериментальная и клиническая урология»

## TO THE REVIEWERS: LETTER OF APPRECIATION

The editorial board members of the «Experimental and clinical urology» journal is very grateful to all the experts, taking part in the workflow on each journal issue, selecting the highest quality research, the most daring experimental works, the most complete literature reviews and unique clinical cases.

Dear colleagues, your work allows to improve the journal professional level and provide the urological community with new high-quality specialized content.

A huge number of scientific publications, submitted to the journal editorial board, does not always meet the strict requirements of international publications. In cooperation with the editorial staff, our reviewers choose worthy articles and selflessly modify them for timely preparation for publication.

Your impeccable theoretical knowledge, invaluable practical experience and skill to work in a team allow you to find the only correct solutions that correspond with the goal, objectives and editorial policy of our journal.

The number of the «Experimental and clinical urology» journal reviewers is constantly growing – currently there are more than 60 scientists from Russia and foreign countries.

We express our gratitude to the reviewers for a detailed and thorough analysis of the articles of the «Experimental and clinical urology» journal № 5 (2020).

With respect and gratitude, the editorial board members of the «Experimental and clinical urology» journal.

With respect and gratitude,  
the editorial board of the journal «Experimental and Clinical Urology»

## ГЛАВНЫЙ РЕДАКТОР

**Аполихин Олег Иванович** – член-корр. РАН, д.м.н., профессор, Директор НИИ урологии и интервенционной радиологии им. Н.А. Лопаткина – филиал ФГБУ «НМИЦ радиологии» Минздрава России (Россия, Москва)

## ЗАМЕСТИТЕЛЬ ГЛАВНОГО РЕДАКТОРА

**Сивков Андрей Владимирович** – к.м.н., заместитель директора по научной работе, ведущий научный сотрудник НИИ урологии и интервенционной радиологии им. Н.А. Лопаткина – филиал ФГБУ «НМИЦ радиологии» Минздрава России (Россия, Москва)

## ОТВЕТСТВЕННЫЙ СЕКРЕТАРЬ

**Комарова Вера Александровна** – к.м.н., ведущий научный сотрудник НИИ урологии и интервенционной радиологии им. Н.А. Лопаткина – филиал ФГБУ «НМИЦ радиологии» Минздрава России (Россия, Москва)

## НАУЧНЫЕ РЕДАКТОРЫ

**Кирпатовский Владимир Игоревич** – д.м.н., профессор, ведущий научный сотрудник НИИ урологии и интервенционной радиологии им. Н.А. Лопаткина – филиал ФГБУ «НМИЦ радиологии» Минздрава России (Россия, Москва)

**Москалев Игорь Николаевич** – к.м.н., уролог КДО ФГБУ «Федеральный центр мозга и нейротехнологий» ФБМА России (Россия, Москва)

**Шадеркин Игорь Аркадьевич** – к.м.н., заведующий лабораторией электронного здравоохранения Института цифровой медицины Первого МГМУ им. И.М. Сеченова (Россия, Москва)

**Шадеркина Виктория Анатольевна** – научный редактор портала Uroweb.ru (Россия, Москва)

**Монаков Дмитрий Михайлович** – к.м.н., врач-уролог ГБУЗ ГКБ им. С.П. Боткина (Россия, Москва)

## РЕДАКЦИОННАЯ КОЛЛЕГИЯ

**Алексеев Борис Яковлевич** – д.м.н., профессор, заместитель директора по научно-лечебной работе НИИ урологии и интервенционной радиологии им. Н.А. Лопаткина – филиал ФГБУ «НМИЦ радиологии» Минздрава России (Россия, Москва)

**Аполихина Инна Анатольевна** – д.м.н., профессор, руководитель отделения Эстетической гинекологии и реабилитации ФГБУ НМИЦ АГП им. В.И. Кулакова Минздрава РФ, профессор кафедры акушерства, гинекологии, перинатологии и репродуктологии ИПО ФГАОУ ВО Первый МГМУ им. И.М. Сеченова Минздрава России, Президент Ассоциации специалистов по эстетической гинекологии (АСЭГ) (Россия, Москва)

**Голованов Сергей Алексеевич** – д.м.н., заведующий лабораторией биохимических исследований НИИ урологии и интервенционной радиологии им. Н.А. Лопаткина – филиал ФГБУ «НМИЦ радиологии» Минздрава России (Россия, Москва)

**Грицкевич Александр Анатольевич** – д.м.н., старший научный сотрудник отделения урологии Национального медицинского исследовательского центра хирургии им. А.В. Вишневского, профессор образовательного отдела НМИЦ хирургии им. А.В. Вишневского, профессор кафедры урологии с курсами онкологии, радиологии и андрологии Российского университета дружбы народов (Россия, Москва)

**Евдокимов Валерий Васильевич** – д.м.н., ведущий научный сотрудник НИИ урологии и интервенционной радиологии им. Н.А. Лопаткина – филиал ФГБУ «НМИЦ радиологии» Минздрава России (Россия, Москва)

**Ефремов Евгений Александрович** – д.м.н., профессор, заведующий отделом андрологии и репродукции человека НИИ урологии и интервенционной радиологии им. Н.А. Лопаткина – филиал ФГБУ «НМИЦ радиологии» Минздрава России (Россия, Москва)

**Игнашин Николай Семенович** – д.м.н., профессор, Клиника на Ленинском, (Россия, Москва)

**Казаченко Александр Викторович** – д.м.н., заведующий отделом образования, заместитель директора по лечебной работе НИИ урологии и интервенционной радиологии им. Н.А. Лопаткина – филиал ФГБУ «НМИЦ радиологии» Минздрава России (Россия, Москва)

**Катибов Магомед Исламбегович** – д.м.н., профессор кафедры урологии Дагестанского государственного медицинского университета, заведующий урологическим отделением ГКБ №1 г. Махачкалы (Россия, Махачкала)

**Костин Андрей Александрович** – член-корр РАН, д.м.н., заведующий кафедрой урологии с курсами онкологии, радиологии и андрологии РУДН (Россия, Москва)

**Кызласов Павел Сергеевич** – д.м.н., профессор кафедры урологии и андрологии Медико-биологического университета инноваций и непрерывного образования. Руководитель центра урологии и андрологии ФГБУ ГНЦ ФМБЦ им. А.И. Бурназяна ФМБА России. Главный внештатный уролог ФМБА России (Россия, Москва)

**Меринов Дмитрий Станиславович** – к.м.н., заведующий отделом эндоурологии НИИ урологии и интервенционной радиологии им. Н.А. Лопаткина – филиал ФГБУ «НМИЦ радиологии» Минздрава России (Россия, Москва)

**Ощепков Василий Николаевич** – к.м.н., главный врач ГБУЗ «Севастопольский городской онкологический диспансер им. А.А. Задорожного» (Крым, Россия)



**Перепанова Тамара Сергеевна** – д.м.н., профессор, заведующая отделом инфекционно-воспалительных урологических заболеваний с группами клинической фармакологии и эфферентных методов лечения НИИ урологии и интервенционной радиологии им. Н.А. Лопаткина – филиал ФГБУ «НМИЦ радиологии» Минздрава России (Россия, Москва)

**Ромих Виктория Валерьевна** – заведующая лабораторией уродинамики НИИ урологии и интервенционной радиологии им. Н.А. Лопаткина – филиал ФГБУ «НМИЦ радиологии» Минздрава России (Россия, Москва)

**Рудин Юрий Эдвартович** – д.м.н., профессор, заведующий отделом детской урологии НИИ урологии и интервенционной радиологии им. Н.А. Лопаткина – филиал ФГБУ «НМИЦ радиологии» Минздрава России (Россия, Москва)

**Сафаров Равшан Мухитдинович** – д.м.н., профессор, заведующий консультативным отделом НИИ урологии и интервенционной радиологии им. Н.А. Лопаткина – филиал ФГБУ «НМИЦ радиологии» Минздрава России (Россия, Москва)

**Синюхин Вячеслав Николаевич** – д.м.н., профессор, НИИ урологии и интервенционной радиологии им. Н.А. Лопаткина – филиал ФГБУ «НМИЦ радиологии» Минздрава России (Россия, Москва)

**Сосновский Игорь Борисович** – д.м.н., заведующий отделением онкоурологии Краснодарского краевого клинического онкологического диспансера (Россия, Краснодар)

**Ходырева Любовь Алексеевна** – д.м.н., доцент кафедры урологии МГМСУ им. А.И. Евдокимова (Россия, Москва).

## РЕДАКЦИОННЫЙ СОВЕТ

**Аль-Шукри Сальман Хасунович** – д.м.н., профессор, заведующий кафедрой урологии Санкт-Петербургского государственного медицинского университета, заслуженный врач РФ (Россия, Санкт-Петербург)

**Акилов Фархад Атауллаевич** – д.м.н., профессор, председатель правления Узбекского Научного Общества Урологов, Директор РСЦУ МЗ РУ (Республика Узбекистан)

**Алчинбаев Мирзакарим Каримович** – д.м.н., профессор, директор Научного Центра урологии им. Б.У. Джарбусынова (Республика Казахстан)

**Амосов Александр Валентинович** – д.м.н., профессор кафедры урологии, Первый МГМУ им. И.М. Сеченова (Россия, Москва)

**Братчиков Олег Иванович** – д.м.н., профессор, заведующий кафедрой урологии Курского государственного медицинского университета (Россия, Курск)

**Гудков Александр Владимирович** – д.м.н., профессор, главный уролог Томской области (Россия, Томск)

**Думбрэвяну Ион Васильевич** – д.м.н., доцент кафедры урологии и хирургической нефрологии «ГУМФ Н. Тестемичану», главный специалист Минздрава Республики Молдова по андрологии и сексуальной медицине (Республика Молдова)

**Еркович Андрей Анатольевич** – д.м.н., профессор, заведующий кафедрой урологии НГМУ (Россия, Новосибирск)

**Журавлев Владимир Николаевич** – д.м.н., профессор, заведующий кафедрой урологии УГМА, заведующий областным урологическим центром в Свердловской ОКБ№1 (Россия, Екатеринбург)

**Какорина Екатерина Петровна** – д.м.н., профессор кафедры Организации Здравоохранения ГБОУ ВПО Первый МГМУ им. И.М. Сеченова Минздрава России (Россия, Москва)

**Каприн Андрей Дмитриевич** – д.м.н., профессор, академик РАН, директор ФГБУ «Национальный медицинский исследовательский радиологический центр» Минздрава РФ (Россия, Москва)

**Медведев Владимир Леонидович** – д.м.н., профессор, заведующий кафедрой урологии ФГБОУ ВО КубГМУ Минздрава России, заместитель главного врача по урологии ГБУЗ «НИИ-ККБ №1 им. проф. С.В. Очаповского» МЗ КК, главный внештатный уролог и трансплантолог МЗ КК, президент Ассоциации урологов Кубани, Заслуженный врач Российской Федерации (Россия, Краснодар)

**Неймарк Александр Израилевич** – д.м.н., профессор, заведующий кафедрой урологии и нефрологии АГМУ (Россия, Барнаул)

**Ниткин Дмитрий Михайлович** – д.м.н., профессор, заведующий кафедрой урологии и нефрологии БелМАПО, член Белорусской ассоциации урологов, действительный член Европейской ассоциации урологов. Заместитель председателя ОО «Белорусская ассоциация урологов», Член редколлегии журнала «Репродуктивное здоровье. Восточная Европа» (Республика Беларусь)

**Павлов Валентин Николаевич** – член-корр. РАН, д.м.н., профессор, ректор Башкирского государственного медицинского университета, заведующий кафедрой урологии с курсом ИПО (Россия, Уфа)

**Шуляк Александр Владиславович** – д.м.н., профессор, ГУ «Институт урологии НАМН Украины» (Украина)

**Усупбаев Акылбек Чолпонкулович** – д.м.н., профессор, член Всемирной ассоциации урологов, Европейской ассоциации урологов и Ассоциации андрологов Турции и стран Средней Азии (Кыргызская Республика)

## EDITOR-IN-CHIEF

**Apolikhin Oleg I.** – Corresponding Member RAS, MD, PhD, Professor, Director of the N. Lopatkin Research Institute of Urology and Interventional Radiology – branch of the Federal State Budgetary Institution «National Research Center of Radiology» of the Ministry of Health of Russia (Russia, Moscow)

## DEPUTY EDITOR-IN-CHIEF

**Sivkov Andrey V.** – MD, PhD, Deputy Director for Research, Leading Researcher of the N. Lopatkin Research Institute of Urology and Interventional Radiology – branch of the Federal State Budgetary Institution «National Research Center of Radiology» of the Ministry of Health of Russia (Russia, Moscow)

## EXECUTIVE EDITOR

**Komarova Vera A.** – MD, PhD, Leading Researcher of the N. Lopatkin Research Institute of Urology and Interventional Radiology – branch of the Federal State Budgetary Institution «National Research Center of Radiology» of the Ministry of Health of Russia (Russia, Moscow)

## SCIENTIFIC EDITORS

**Kirpatovskiy Vladimir I.** – MD, PhD, professor, Head of the laboratory of experimental modeling of urological diseases of N. Lopatkin Scientific Research Institute of Urology and Interventional Radiology – branch of the National Medical Research Radiology Centre of the Ministry of Health of the Russian Federation (Russia, Moscow)

**Moskalev Igor N.** – PhD, urologist, KDO FGBU PhD «Federal Center of Brain and Neurotechnologies» FBMA Russia (Russia, Moscow)

**Shaderkin Igor A.** – PhD, Head of the Laboratory of Electronic Healthcare of the Institute of Digital Medicine of the First Moscow State Medical University them Sechenov – Sechenov University (Russia, Moscow)

**Shaderkina Victoria A.** – scientific editor of the portal Uroweb.ru (Russia, Moscow)

**Monakov Dmitry M.** – Ph.D., urologist, GBUZ GKB im. S.P. Botkina (Russia, Moscow)

## MEMBERS OF THE EDITORIAL BOARD

**Alekseev Boris Ya.** – MD, PhD, Professor and Head of Oncourology Training Course at the Urology Department, Faculty for Postgraduate Training of Healthcare Workers, Peoples' Friendship University of Russia; Deputy Director for Scientific Affairs, National Medical Radiology Research Center (Russia, Moscow)

**Apolikhina Inna A.** – MD, PhD, Professor, Head of the Department of Aesthetic Gynecology and Rehabilitation of the FSBI NMITs AGP named after Kulakova of the Ministry of Health of the Russian Federation, Professor of the Department of Obstetrics, Gynecology, Perinatology and Reproductology First Moscow State Medical University them Sechenov (Sechenov University) of the Ministry of Health of Russia, President of the Association of Specialists in Aesthetic Gynecology (ASEG) (Russia, Moscow)

**Golovanov Sergei A.** – MD, PhD, Head of the Laboratory of Biochemical Research, Research Institute of N. Lopatkin Scientific Research Institute of Urology and Interventional Radiology – branch of the National Medical Research Radiology Centre of the Ministry of Health of the Russian Federation (Russia, Moscow)

**Gritskевич Alexander A.** – MD, PhD, Senior Researcher Department of Urology National Medical Research Center for Surgery named after A.V. Vishnevsky, professor of the educational department of the A.V. Vishnevsky, Professor of the Department of Urology with courses oncology, radiology and andrology, Peoples' Friendship University of Russia (Russia, Moscow)

**Evdokimov Valery V.** – MD, PhD, Leading Researcher of the N. Lopatkin Research Institute of Urology and Interventional Radiology – branch of the Federal State Budgetary Institution «National Research Center of Radiology» of the Ministry of Health of Russia (Russia, Moscow)

**Efremov Evgeniy A.** – MD, PhD, Professor, Head of the Department of Andrology and Human Reproduction of the N. Lopatkin Research Institute of Urology and Interventional Radiology – branch of the Federal State Budgetary Institution «National Research Center of Radiology» of the Ministry of Health of Russia (Russia, Moscow)

**Ignashin Nikolay S.** – MD, PhD, Professor, Clinic on Leninsky, (Russia, Moscow)

**Kazachenko Alexander V.** – MD, PhD, Head of the Department of Education, Deputy Director for Scientific and Medical Work of the N. Lopatkin Research Institute of Urology and Interventional Radiology – branch of the Federal State Budgetary Institution «National Research Center of Radiology» of the Ministry of Health of Russia (Russia, Moscow)

**Katibov Magomed I.** – MD, PhD, Professor of the Department of Urology of the Dagestan State Medical University, Head of the Urology Department of the City Clinical Hospital No. 1 of Makhachkala (Russia, Makhachkala)

**Kostin Andrey A.** – MD, PhD, Corresponding Member of the Russian Academy of Sciences, Head of the Department of Urology with courses oncology, radiology and andrology, PFUR (Russia, Moscow)

**Kyzlasov Pavel S.** – MD, PhD, Professor of the Department of Urology and Andrology, Medical and Biological University of Innovation and Continuing Education. Head of the Urology and Andrology Center of the Federal State Budgetary Institution SSC FMBC named after A.I. Burnazyan FMBA of Russia. Chief urologist of FMBA of Russia (Russia, Moscow)

**Merinov Dmitry S.** – MD, PhD, Head of the Department of Endourology N. Lopatkin Research Institute of Urology and Interventional Radiology – branch of the Federal State Budgetary Institution «National Research Center of Radiology» of the Ministry of Health of Russia (Russia, Moscow)



**Oshchepkov Vasily N.** – MD, PhD, Chief physician of the Sevastopol city oncological dispensary named after A.A. Zadorozhny (Sevastopol, Russia)

**Perepanova Tamara S.** – MD, PhD, Head of the Department of Infectious and Inflammatory Urological Diseases with Groups of Clinical Pharmacology and Efferent Methods of Treatment, N. Lopatkin Research Institute of Urology and Interventional Radiology – branch of the Federal State Budgetary Institution «National Research Center of Radiology» of the Ministry of Health of Russia (Russia, Moscow)

**Romikh Viktoria V.** – PhD Head of the Laboratory of Urodynamics, N. Lopatkin Research Institute of Urology and Interventional Radiology – branch of the Federal State Budgetary Institution «National Research Center of Radiology» of the Ministry of Health of Russia (Russia, Moscow)

**Rudin Yuri E.** – MD, PhD, Professor, Head of the Department of Pediatric Urology of the N. Lopatkin Research Institute of Urology and Interventional Radiology – branch of the Federal State Budgetary Institution «National Research Center of Radiology» of the Ministry of Health of Russia (Russia, Moscow)

**Safarov Ravshan M.** – MD, PhD, Head of the Advisory Department of the N. Lopatkin Research Institute of Urology and Interventional Radiology – branch of the Federal State Budgetary Institution «National Research Center of Radiology» of the Ministry of Health of Russia (Russia, Moscow)

**Sinyukhin Vyacheslav N.** – MD, PhD, Professor of the N. Lopatkin Research Institute of Urology and Interventional Radiology – branch of the Federal State Budgetary Institution «National Research Center of Radiology» of the Ministry of Health of Russia (Russia, Moscow)

**Sosnovsky Igor B.** – MD, PhD, Head of the Department of Oncourology of the Krasnodar Regional Clinical Oncological Dispensary (Russia, Krasnodar)

**Khodyreva Lyubov A.** – MD, PhD, Associate Professor of the Department of Urology, Moscow State University of Medicine and Dentistry A.I. Evdokimova (Russia, Moscow).

## EDITORIAL COUNCIL

**Al-Shukri Salman Kh.** – MD, PhD, Professor, Head of the Department of Urology, St. Petersburg State Medical University, Honored Doctor of the Russian Federation (Russia, St. Petersburg)

**Akilov Farhad A.** – MD, PhD, Professor, Chairman of the Board of the Uzbek Scientific Society of Urologists, Director of the RSTSU MH RU (Republic of Uzbekistan)

**Alchinbaev Mirzakarim K.** – MD, PhD, Professor, Director of the Scientific Center of Urology named after Dzharbusynova (Republic of Kazakhstan)

**Amosov Alexander V.** – MD, PhD, Professor of the Department of Urology, First Moscow State Medical University named after them Sechenov (Russia, Moscow)

**Bratchikov Oleg I.** – MD, PhD, Professor, Head of the Department of Urology of the Kursk State Medical University (Russia, Kursk)

**Gudkov Alexander V.** – MD, PhD, Professor, Chief Urologist of the Tomsk Region (Russia, Tomsk)

**Dumbreveau Ion V.** – MD, PhD, Associate Professor of the Department of Urology and Surgical Nephrology «GUMF N. Testemitanu», Chief Specialist of the Ministry of Health of the Republic of Moldova in Andrology and Sexual Medicine (Republic of Moldova)

**Erkovich Andrey A.** – MD, PhD, Professor, Head of the Department of Urology, Novosibirsk State Medical University (Russia, Novosibirsk)

**Zhuravlev Vladimir N.** – MD, PhD, Professor, Head of the Department of Urology of the Ural State Medical University, Head of the Regional Urological Center in the Sverdlovsk Regional Clinical Hospital No.1 (Russia, Yekaterinburg)

**Kakorina Ekaterina P.** – MD, PhD, Professor of the Department of Health Care Organization of the State Budgetary Educational Institution of Higher Professional Education First Moscow State Medical University named after them Sechenov, Ministry of Health of Russia (Russia, Moscow)

**Kaprin Andrey D.** – Academician of the Russian Academy of Sciences, MD, PhD, Professor and Head of the Department of Urology with the Course of Oncourology, Faculty for Postgraduate Training of Healthcare Workers, Peoples' Friendship University of Russia; Director General, National Medical Radiology Research Center, Chief Freelance Oncologist, Ministry of Health of Russia (Russia, Moscow)

**Medvedev Vladimir L.** – MD, PhD, Professor, Head of the Department of Urology of the Federal State Budgetary Educational Institution of Higher Education of the KubGMU of the Ministry of Health of the Russian Federation, Deputy Chief Physician for Urology of the N. prof. S.V. Ochapovskiy, Chief freelance urologist and transplantologist MH KK, President of the Association of Urologists of Kuban, Honored Doctor of the Russian Federation (Russia, Krasnodar)

**Neimark Alexander I.** – MD, PhD, Professor, Head of the Department of Urology and Nephrology, ASMU (Russia, Barnaul)

**Nitkin Dmitry M.** – MD, PhD, Professor, Head of the Department of Urology and Nephrology of BelMAPO, member of the Belarusian Association of Urologists, full member of the European Association of Urologists. Deputy Chairman of the NGO "Belarusian Association of Urologists", Member of the editorial board of the journal «Reproductive Health. Eastern Europe» (Republic of Belarus)

**Pavlov Valentin N.** – corresponding member RAS, MD, PhD, Professor, Rector of the Bashkir State Medical University, Head of the Department of Urology with the IPO course (Russia, Ufa)

**Shulyak Alexander V.** – MD, PhD, Professor, State Institution «Institute of Urology of the National Academy of Medical Sciences of Ukraine» (Ukraine)

**Usupbaev Akylbek Ch.** – MD, PhD, Professor, Member of the World Association of Urologists, the European Association of Urologists and the Association of Andrologists of Turkey and Central Asia (Kyrgyz Republic)

Приветственное слово; благодарность рецензентам .....	3
Редакционная коллегия .....	4
Содержание .....	8

## ОРГАНИЗАЦИЯ УРОЛОГИЧЕСКОЙ ПОМОЩИ

*Р.А. Перов, П.Ю. Низин, С.В. Котов*

Изолированная травма почки: международные рекомендации и московские стандарты .....

## ОНКОУРОЛОГИЯ

*А.Е. Лубенников, Р.Н. Трушкин, Э.Э. Бережная,  
Т.К. Исаев, О.Н. Котенко*

Почечно-клеточный рак у пациентов, находящихся на лечении гемодиализом .....

*С.В. Котов, И.С. Павлов*

Коррекция недержания мочи после радикальной простатэктомии. Хирургическая техника шаг за шагом .....

*М.Б. Зингеренко, М.А. Газарян, А.Г. Иванов,  
А.В. Гончаров, И.Е. Хатъков*

Резекция почки робот-ассистированным и лапароскопическим доступом: опыт одной клиники .....

*А.В. Серегин, Т.Р. Индароков, Н.А. Шустецкий,  
А.А. Серегин*

Варианты оценки почечной функции после органосохраняющих операций у пациентов с почечно-клеточным раком .....

*А.Г. Мартов, Д.В. Ергаков, Н.Г. Мужецкая,  
Р.Г. Биктимиров, А.С. Андронов, М.А. Шоайдаров*

Эндоскопическое удаление папиллярной опухоли мочеточника у пациента с полинеоплазией .....

## ЭНДОУРОЛОГИЯ

*И.Э. Мамаев, В.В. Соловьев, М.Б. Попова, Р.И. Гуспанов,  
С.В. Котов*

Эндоскопический внебрюшинный доступ к предстательной железе при наличии цистостомического свища: методика и первые результаты .....

## МОЧЕКАМЕННАЯ БОЛЕЗНЬ

*С.В. Котов, С.В. Беломятцев, И.Э. Мамаев, Р.А. Перов,  
С.А. Пульбере, Д.Н. Суренков*

Эволюция подходов в лечении мочекаменной болезни. Мультицентровой анализ работы 5 урологических отделений многопрофильных стационаров г. Москвы .....

## АНДРОЛОГИЯ

*Р.А. Велиев, Е.И. Велиев, Е.А. Соколов*

Прогностические факторы восстановления эректильной функции у пациентов после радикальной простатэктомии .....

*С.В. Котов, Д.Н. Суренков, А.А. Акритиди, М.И. Барабаш,  
Р.А. Семенов, О.А. Бугаенко, Л.С. Джохадзе*

Гольмиевая лазерная энуклеация предстательной железы – новый «золотой стандарт» хирургического лечения ДГПЖ в г. Москве .....

## РЕКОНСТРУКТИВНАЯ УРОЛОГИЯ

*С.В. Котов, М.М. Ирищян*

Стриктура уретры у мужчин – стандарты оказания высокотехнологичной медицинской помощи .....

## УРОЛОГИЧЕСКАЯ ТРАВМА

*Т.Г. Михайликов, М.Н. Исаков, П.А. Ярцев,  
К.Р. Джаграев*

Множественная закрытая травма живота и эволюция подхода к лечению разрывов почки 4-5 степени .....

*М.Н. Исаков, Т.Г. Михайликов, П.А. Ярцев*

Сравнение оперативных методов лечения при разрыве мочевого пузыря .....

## ИНФЕКЦИОННО-ВОСПАЛИТЕЛЬНЫЕ ЗАБОЛЕВАНИЯ

*Л.А. Синякова, О.Б. Лоран, И.В. Косова,  
Д.Н. Колбасов, Я.И. Незовибатько*

Геморрагический цистит у женщин: диагностика и лечение .....

*А.А. Новинский, А.Ф. Зинухов*

Эмфизематозный пиелонефрит: эпидемиология, современные подходы к диагностике и лечению .....

*С.В. Котов, Р.А. Перов, С.В. Беломятцев,  
С.А. Пульбере, П.Ю. Низин*

Лечение обструктивной уропатии у беременных: опыт многопрофильного московского стационара .....

*С.В. Котов, С.А. Пульбере, С.В. Беломятцев,  
Р.А. Перов, Н.В. Алесина, Е.А. Желтикова*

Антибиотикорезистентность – новый вызов современной урологии .....

## УРОГИНЕКОЛОГИЯ

*С.В. Цыганов, Р.Р. Сафазада, А.С. Соболев*

Малоинвазивное лечение ятрогенной травмы мочеточников после гинекологических операций .....

## НЕФРОЛОГИЯ И ТРАНСПЛАНТАЦИЯ ПОЧКИ

*А.Е. Лубенников, Р.Н. Трушкин, Д.Ф. Кантимеров,  
Т.К. Исаев, Л.Ю. Артюхина*

Нефрэктомия у пациентов с аутосомно-доминантной поликистозной болезнью почек после трансплантации почки .....

*А.Е. Лубенников, Р.Н. Трушкин, О.С. Шевцов,  
Н.Ф. Фролова*

Пути улучшения результатов лечения пациентов с терминальной стадией хронической почечной недостаточности в исходе урологических заболеваний и активным течением пиелонефрита .....

## ИНФОРМАЦИЯ ДЛЯ АВТОРОВ

Инструкция для авторов журнала «Экспериментальная и клиническая урология» .....



Greeting; to the Reviewers: Letter of Appreciation .....	3
Editorial board .....	4
Content .....	8

## HEALTHCARE IN UROLOGY

*R.A. Perov, P.Yu. Nizin, S.V. Kotov*

Isolated kidney injury: international recommendations and Moscow standards .....	10
--	----

## ONCOUROLOGY

*A.E. Lubennikov, R.N. Trushkin, E.E. Berezhnaya,  
T.K. Isaev, O.N. Kotenko*

Renal cell carcinoma in patients on dialysis .....	16
--	----

*S.V. Kotov, I.S. Pavlov*

Correction of urinary incontinence after radical prostatectomy. Surgical technique step by step .....	22
---	----

*M.B. Zingerenko, M.A. Gazaryan, A.G. Ivanov,  
A.V. Goncharov, I.E. Khatkov*

Robot-assisted and laparoscopic access for partial nephrectomy: experience of one clinic .....	30
--	----

*A.V. Seregin, T.R. Indarokov, N.A. Shustitsky,  
A.A. Seregin*

Options for assessing renal function after organ-preserving operations in patients with renal cell carcinoma .....	36
--	----

*A.G. Martov, D.V. Ergakov, N.G. Muzhetskaya,  
R.G. Biktimirov, A.S. Andronov, M.A. Shoaydarov*

Endoscopic removal of a papillary tumor of the ureter in a patient with polyneoplasia .....	42
---	----

## ENDOUROLOGY

*I.E. Mamaev, V.V. Soloviev, M.B. Popova, R.I. Guspanov,  
S.V. Kotov*

Endoscopic extraperitoneal access to the prostate in the presence of cystostomy fistula: method and first results .....	46
---	----

## UROLITHIASIS

*S.V. Kotov, S.V. Belomyttsev, I.E. Mamaev, R.A. Perov,  
S.A. Pulbere, D.N. Surenkov*

Evolution of approaches in the treatment of urolithiasis. Multicenter analysis of the work of 5 urological departments of multidisciplinary hospitals in Moscow .....	51
---	----

## ANDROLOGY

*R.A. Veliev, E.I. Veliev, E.A. Sokolov*

Prognostic factors for erectile function recovery in patients after radical prostatectomy .....	60
---	----

*S.V. Kotov, D.N. Surenkov, A.A. Akritidi, M.I. Barabash,  
R.A. Semenov, O.A. Bugaenko, L.S. Dzhokhadze*

Holmium Laser Enucleation of the Prostate – new «gold standard» of surgical treatment of BPH in Moscow .....	64
--	----

## RECONSTRUCTIVE UROLOGY

*S.V. Kotov, M.M. Iritsyana*

Urethral stricture in men – standards for the provision of high-tech medical care .....	72
---	----

## UROLOGICAL TRAUMA

*T.G. Mikhaylikov, M.N. Isakov, P.A. Yartsev,  
K.R. Dzhagraev*

Multiple abdominal trauma and evolution in treatment of renal trauma 4-5 grade .....	80
--	----

*M.N. Isakov, T.G. Mikhaylikov, P.A. Yartsev*

Comparison of surgical treatment of bladder rupture .....	86
---	----

## INFECTIOUS INFLAMMATORY DISEASES

*L.A. Sinyakova, O.B. Loran, I.V. Kosova,  
D.N. Kolbasov, Y.I. Nesovibatko*

Hemorrhagic cystitis in women: diagnostic features and treatment .....	92
--	----

*A.A. Novinsky, A.F. Zinukhov*

Emphysematous pyelonephritis: epidemiology, modern approaches to diagnosis and treatment .....	100
--	-----

*S.V. Kotov, R.A. Perov, S.V. Belomyttsev, S.A. Pulbere,  
P.Yu. Nizin*

Treatment of obstructive uropathy in pregnant women: the experience of a multidisciplinary Moscow hospital .....	106
--	-----

*S.V. Kotov, S.A. Pulbere, S.V. Belomyttsev, R.A. Perov,  
N.V. Alesina, E.A. Zheltikova*

Antibiotic resistance is a new problem in modern urology .....	113
--	-----

## UROGYNECOLOGY

*S.V. Tsyganov, R.R. Safazada, A.S. Sobolev*

Minimally invasive treatment of iatrogenic ureter injury after gynecological surgery .....	120
--	-----

## NEPHROLOGY AND KIDNEY TRANSPLANTATION

*A.E. Lubennikov, R.N. Trushkin, D.F. Kantimerov,  
T.K. Isaev, L.Yu. Artyukhina*

Nephrectomy in patients with autosomal dominant polycystic kidney disease after kidney transplantation .....	126
--	-----

*A.E. Lubennikov, R.N. Trushkin, O.S. Shevtsov,  
N.F. Frolova*

Ways to improve the results of treatment of patients with end-stage chronic renal failure in the outcome of urological diseases and acute pyelonephritis .....	132
--	-----

## INFORMATION FOR AUTHORS

Instructions for the authors of the journal «Experimental and Clinical Urology» .....	138
---	-----

<https://doi.org/10.29188/2222-8543-2020-13-5-10-14>

# Изолированная травма почки: международные рекомендации и московские стандарты

РЕТРОСПЕКТИВНОЕ ИССЛЕДОВАНИЕ

Р.А. Перов<sup>1,2</sup>, П.Ю. Низин<sup>2</sup>, С.В. Котов<sup>2</sup>

<sup>1</sup> ГБУЗ «ГКБ им. С.С. Юдина ДЗМ»; д. 4, Коломенский проезд, Москва, 115446, Россия

<sup>2</sup> ФGAOU ВО РНИМУ им. Н.И. Пирогова Минздрава России; д. 1, ул. Островитянова, Москва, 117997, Россия

Контакт: Перов Роман Александрович, [dr.perov@gmail.com](mailto:dr.perov@gmail.com)

## Аннотация:

**Введение.** В настоящее время существующие классификации тяжести травмы почек не указывают на выбор того или иного метода лечения.

**Цель исследования.** Ретроспективная оценка ведения больных с изолированной травмой почек.

**Материал и методы.** Проведен ретроспективный анализ результатов лечения 52 пациентов с изолированной травмой почки. Все больные согласно классификации AAST (American Association for Surgery and Trauma) были разделены на пять групп: I группа – 25 (48%) человек, II группа – 7 (13%), III группа – 6 (12%), IV группа – 11 (21%), V группа – 3 (6%).

**Результаты.** У пациентов с I степенью повреждения (n=25) не потребовалось выполнения инвазивных методов диагностики и лечения: 12 (48%) больных были выписаны из стационара после активного наблюдения, 13 (52%) пациентам проведено комплексное консервативное лечение. Во II группе (n=7) в большинстве случаев (n=6; 86%) лечение также было консервативным за исключением одного больного, которому была выполнена диагностическая ангиография. Всем пациентам с III степенью повреждения (n=6) была выполнена диагностическая ангиография, в 2 (33%) случаях выполнена селективная эмболизация ветви почечной артерии. В IV группе (n=11) диагностическая ангиография была выполнена 9 (82%) больным, однако селективная эмболизация ветви почечной артерии оказалась эффективной у 7 (78%) пациентов, остальным 2 пациентам выполнена органосохраняющая операция. Лишь 2 (18%) пациентам с IV степенью повреждения была выполнена нефрэктомия. Ни у одного пациента с V степенью повреждения (n=3) избежать нефрэктомии не удалось.

**Обсуждение.** На основании собственных данных и результатах зарубежных исследований сделан вывод, что стабильность гемодинамики – основополагающий признак определения тактики лечения больного. У пациентов со стабильной гемодинамикой при травме почки показана селективная эмболизация ветвей почечной артерии. Ангиографию и эмболизацию можно проводить при травмах почки любой степени, однако наиболее оправдана она при сложных повреждениях. Эффективность эмболизации очевидна, однако неудачная эмболизация – прямое показание к ревизии почки. Также следует отметить, что открытая травма почки является абсолютным показанием к ревизии.

**Выводы.** Рентгенэндоваскулярные технологии нашли широкое применение у пациентов с изолированной травмой почек, что в свою очередь диктует необходимость включения этого вида помощи в стандарты лечения больных данной группы.

**Ключевые слова:** травма почки; ангиография почечной артерии; селективная эмболизация почечной артерии.

**Для цитирования:** Перов Р.А., Низин П.Ю., Котов С.В. Изолированная травма почки: международные рекомендации и московские стандарты. Экспериментальная и клиническая урология 2020;13(5):10-14, <https://doi.org/10.29188/2222-8543-2020-13-5-10-14>

<https://doi.org/10.29188/2222-8543-2020-13-5-10-14>

# Isolated kidney injury: international recommendations and Moscow standards

RETROSPECTIVE STUDY

R.A. Perov<sup>1,2</sup>, P.Yu. Nizin<sup>2</sup>, S.V. Kotov<sup>2</sup>

<sup>1</sup> State Clinical Hospital named after S.S. Yudin; 4, Kolomensky proezd, Moscow, 115446, Russia

<sup>2</sup> Pirogov Russian National Research Medical University; 1, St. Ostrovityanova, Moscow, 117997, Russia

Contacts: Roman A. Perov, [dr.perov@gmail.com](mailto:dr.perov@gmail.com)

## Summary:

**Introduction.** Currently, existing classifications of kidney injury severity do not indicate the choice of a particular treatment method.

**The purpose of our study** was to retrospectively evaluate the management of patients with isolated kidney injury.

**Materials and methods.** A retrospective analysis of the results of treatment of 52 patients with isolated kidney injury was performed. All patients according to the AAST (American Association for Surgery and Trauma) classification were divided into five groups: group I – 25 (48%) people, group II – 7 (13%), group III – 6 (12%), group IV – 11 (21%), group V – 3 (6%).

**Results.** In patients with I degree of damage (n=25), no invasive methods of diagnosis and treatment were required: 12 (48%) patients were discharged from the hospital after active observation, 13 (52%) patients underwent complex conservative treatment. In group II (n=7), in most cases (n=6; 86%), treatment was also conservative, with the exception of one patient who underwent diagnostic angiography. All patients with grade III damage (n=6) underwent diagnostic angiography, and in 2 (33%) cases, selective embolization of the renal artery branch was performed. In group IV (n=11), diagnostic angiography was performed in 9 (82%) patients, however, selective embolization of the renal artery branch was effective in 7 (78%) patients, and the remaining 2 patients underwent organ-preserving surgery. Only 2 (18%) patients with grade IV damage had a nephrectomy. None of the patients with V degree of damage (n=3) could avoid nephrectomy.

**Discussion.** Based on our own data and the results of foreign studies, it was concluded that the stability of hemodynamics is a fundamental sign of determining the tactics of treating a patient. In patients with stable hemodynamics with kidney injury, selective embolization of the branches of the renal artery is indicated. Angiography and embolization can be performed for kidney injuries of any degree, but it is most justified for complex injuries. The effectiveness of embolization is obvious, but unsuccessful embolization is a direct indication for renal revision. It should also be noted that open kidney injury is an absolute indication for revision.

**Conclusions.** X-ray endovascular technologies are widely used in patients with isolated kidney injury, which in turn dictates the need to include this type of care in the standards of treatment of patients in this group.

**Key words:** kidney injury; renal artery angiography; selective renal artery embolization.

**For citation:** Perov R.A., Nizin P.Yu., Kotov S.V. Isolated kidney injury: international recommendations and Moscow standards. Experimental and Clinical Urology 2020;13(5):10-14, <https://doi.org/10.29188/2222-8543-2020-13-5-10-14>

## ВВЕДЕНИЕ

Травма в структуре общей заболеваемости достигает 6,5%, травматическое повреждение почек при этом встречается у 1-5% пострадавших [1, 2]. По данным ряда исследований распространенность повреждения почек среди всех больных с травмами колеблется от 0,3% до 3,25% [3–6]. Наиболее частый вариант – это тупая травма почек, которая составляет от 71% до 95% [7, 8]. Правая и левая почки с одинаковой частотой подвергаются травматическому воздействию [9].

В настоящее время тяжесть травмы почек оценивается по классификации American Association for Surgery and Trauma (AAST), в которой выделяют пять степеней повреждения.

Травма почек является urgentной ситуацией, когда промедление в принятии решения недопустимо. Каждый раз перед врачом-урологом встает трудная задача грамотной и своевременной диагностики, оценки степени повреждения и выбора оптимального метода лечения. Зачастую врач основывается на личном опыте в выборе тактики лечения пациента, что может приводить к недооценке тяжести травмы почки либо, что встречается чаще, к выполнению ненужных оперативных вмешательств, в том числе необоснованных ревизий и нефрэктомий.

Целью нашего исследования явилась ретроспективная оценка результатов лечения пациентов с изолированной травмой почки на основании классификации AAST и рекомендаций по лечению.

## МАТЕРИАЛЫ И МЕТОДЫ

Проведен ретроспективный анализ лечения 52 пациентов с изолированной травмой почки различной степени тяжести за период с 1 января 2018 года по 31 декабря 2019 года. Все пациенты находились на стационарном лечении в урологическом отделении ГБУЗ «ГКБ им. С.С. Юдина ДЗМ». Больные с политравмой в настоящее исследование включены не были.

Статистическая обработка полученных результатов выполнена с помощью пакета прикладных программ «Statistica 10.2» (StatSoftInc., США), качественные данные представляли абсолютные величины (значения) и относительные частоты (проценты). Описательную статистику количественных признаков представляли в виде центральной тенденции медианы (Me) и межквартильного размаха (25 и 75 перцентили), интервал значений определяли от минимального параметра (min) до максимального (max).

## РЕЗУЛЬТАТЫ

Все пациенты поступали в стационар по каналу скорой медицинской помощи, лишь один пациент обра-

тился в приемное отделение самостоятельно. Средний возраст обратившихся составил 44,5 года (min – 20, max – 90). При распределении пациентов по гендерному признаку 44 (85%) пациента были мужского пола, 8 (15%) – женского. В 16 (31%) случаях диагностировано сочетанное повреждение обеих почек. Состояние больных при поступлении можно было расценить как крайне тяжелое у 5 (10%) больных, тяжелое – у 14 (27%), средней степени тяжести – у 33 (63%).

По характеру полученные травмы были разделены на производственную – 1 (2%) случай, бытовую – 27 (52%), уличную – 7 (13%), транспортную – 7 (13%) и криминальную – 10 (20%).

По данным общего анализа крови, средний уровень гемоглобина на момент поступления составил 133 г/л (min – 109 г/л, max – 157 г/л), средний показатель лейкоцитоза –  $14,2 \times 10^9/\text{л}$  (min –  $7,4 \times 10^9/\text{л}$ , max –  $27,9 \times 10^9/\text{л}$ ). При оценке биохимического анализа крови среднее значение креатинина было равно 97,2 мкмоль/л (min – 72,4 мкмоль/л, max – 132,7 мкмоль/л), средняя скорость клубочковой фильтрации (СКФ) – 62,4 мл/мин/1,73 м<sup>2</sup> (min – 37,5, max – 100).

Всем больным при поступлении было выполнено ультразвуковое исследование брюшной и грудной полостей по протоколу E-FAST, компьютерная томография брюшной полости и забрюшинного пространства с внутривенным контрастированием.

По классификации AAST пациенты были разделены на пять групп: I степень (субкапсулярная гематома) – 25 (48%) больных, II степень (повреждение почечной паренхимы до 1 см без вовлечения чашечно-лоханочной системы) – 7 (13%), III степень (разрыв паренхимы почки более 1 см без проникновения в собирательную систему) – 6 (12%), IV степень (травма почки, сопровождающаяся проникновением разрыва кортикомедулярного слоя в чашечки и лоханку почки, либо с повреждением сегментарных почечных сосудов) – 11 (21%), V степень (повреждение сосудов почечной ножки либо полный отрыв органа) – 3 (6%). Все пациенты с сочетанным повреждением обеих почек имели I степень повреждения (табл. 1).

Для динамического наблюдения в ОРИТ были госпитализированы 13 (25%) пациентов (10 человек с IV степенью повреждения и 3 – с V степенью). Средний срок пребывания в ОРИТ составил 2,5 койко-дня (min – 2, max – 3). Причины госпитализации в ОРИТ: нарушение гемодинамики, травматический шок, продолжающееся кровотечение или синдром системной воспалительной реакции.

После госпитализации в урологическое отделение 12 (23%) пациентов через 24 ч активного наблюдения были выписаны с рекомендациями. Все эти больные были с I степенью травмы почки (субкапсулярная гематома). Следует отметить, что у всех этих пациентов было одностороннее повреждение, не было гематурии, ■



объем гематомы не превышал 25 см<sup>3</sup>, а при динамическом наблюдении не было клинически значимых изменений в анализах крови и отрицательной динамики при повторном выполнении E-FAST. После выписки ни один из пациентов повторно за помощью не обращался.

Комплексное консервативное лечение более 24 ч в условиях стационара (позиционная терапия, холод местно, парентеральное введение гемостатических и антибактериальных препаратов) было проведено 19 (37%) больным. Из этой группы 13 человек были с I степенью травмы почки и 6 человек – со II степенью, в числе этих же больных были 16 пациентов с синхронным повреждением обеих почек. Поводом для стационарного лечения были клинически значимые изменения в общем анализе крови, объем гематомы более 25 см<sup>3</sup>, наличие забрюшинной гематомы, отрицательная динамика при повторном выполнении E-FAST. На фоне проводимой консервативной терапии у всех пациентов отмечена положительная динамика и регресс измененных показателей. В связи с признаками продолжающегося кровотечения диагностическая ангиография почечной артерии была выполнена 16 (31%) пациентам (1 пациент со II степенью повреждения, 6 пациентов – с III степенью и 9 пациентов – с IV степенью). По результатам проведенной манипуляции у 5 пациентов (1 пациент со II степенью травмы и 4 пациента с III степенью) данных за травматическое повреждение ветвей почечной артерии получено не было. Этим больным также проведен комплекс консервативных мероприятий с положительным эффектом. У остальных 11 (21%) пациентов при выполнении ангиографии выявлены дефекты сегментарных и субсегментарных по-

чечных артерий (2 пациента с III степенью повреждения и 9 пациентов с IV степенью). Всем пациентам этой группы выполнена попытка селективной эмболизации ветвей почечной артерии, которая оказалась успешна у 9 (82%) больных – получена стойкая стагнация контрастного препарата. В 2 случаях (оба пациента были с IV степенью повреждения) эмболизация была неэффективна (у одного пациента отмечен рецидив кровотечения, у одного эмболизация не выполнена в связи с техническими трудностями). Этим пациентам в связи с клинической картиной продолжающегося кровотечения, подтвержденного при ангиографии, была проведена ревизия почки и ушивание дефекта. Следует отметить, что при выполнении ангиографии и селективной эмболизации осложнений в ходе манипуляции и в ближайшем послеоперационном периоде отмечено не было, случаев контрастиндуцированной нефропатии также зафиксировано не было.

Органосохраняющая операция (нефрэктомия) была выполнена 5 (10%) пациентам (2 пациента с IV степенью травмы и 3 – с V степенью). Ни у одного пациента с V степенью травмы почки избежать нефрэктомии не удалось, все операции выполнены в экстренном порядке лапаротомным доступом.

Необходимость дренирования чашечно-лоханочной системы почки была у 9 (17%) пациентов (все пациенты с IV степенью травмы почки: 7 пациентов после селективной эмболизации и 2 пациента после ушивания дефекта). Причина дренирования почки после эмболизации у всех пациентов – персистирующий мочевой затек. В 5 случаях выполнена чрескожная пункционная нефростомия под двойным контролем (ультразвуковой и рентгеновский), в 4 случаях выпол-

**Таблица 1. Метод лечения больных с травмой почки в зависимости от степени повреждения**  
Table 1. Method for treating kidney injury depending on the degree of damage

Степень повреждения почки (ASST) и количество больных The degree of damage to the kidney (ASST) and number of patients	Метод лечения Treatment method	Количество пациентов Number of patients
I – 25 (48%)	Динамическое наблюдение в течение 24 часов / Dynamic monitoring for 24 hours	12
	Консервативное лечение более 24 часов / Conservative treatment for more than 24 hours	13
II – 7 (13%)	Консервативное лечение более 24 часов / Conservative treatment for more than 24 hours	6
	Диагностическая ангиография / Diagnostic angiography	1
III – 6 (12%)	Диагностическая ангиография / Diagnostic angiography	6
	Селективная эмболизация / Selective embolization	2
IV – 11 (21%)	Диагностическая ангиография / Diagnostic angiography	9
	Селективная эмболизация / Selective embolization	9*
	Дренирование почки / The kidney drainage	9
	Органосохраняющие операции / Organ-saving operation	2
	Нефрэктомия / Nephrectomy	2
V – 3 (6%)	Нефрэктомия / Nephrectomy	3

\* у 2 пациентов – без эффекта  
\* without effect in 2 patients

нена установка внутреннего мочеточникового стента. Срок дренирования у всех пациентов составил 3-4 недели, что явилось достаточным для полного восстановления уродинамики (данные антеградной пиелоуретрографии и компьютерной томографии с внутривенным контрастированием), в указанный срок дренажи были удалены. У 2 (4%) пациентов с IV степенью травмы потребовалось дополнительное дренирование забрюшинной урогематомы в связи с инфицированием последней (срок удаления дренажей составил 7-10 дней).

В таблице 1 обобщены сведения о методах лечения больных с травмой почки в зависимости от степени повреждения.

Средний койко-день составил 3,8 (min – 1, max – 11). Все случаи госпитализации завершились выпиской. Средний уровень гемоглобина на момент выписки составил 114 г/л. Ни одному больному переливание компонентов крови не производилось. Средняя СКФ при выписке составила 64,8 мл/мин/1,73 м<sup>2</sup> (min – 35,17, max – 111).

## ОБСУЖДЕНИЕ

В течение последнего времени опубликовано большое количество научных данных о возможности эффективного лечения тупой травмы почки без оперативного лечения. Немаловажную роль в этом вопросе играет развитие современных методов визуализации (протокол E-FAST, мультиспиральная компьютерная томография с внутривенным контрастированием). Благодаря широкому внедрению в штат многопрофильных стационаров рентгенэндоваскулярной службы, частота интервенционных вмешательств при травмах почки неуклонно растет, а частота органуносящих операций сокращается [10–12].

В исследовании F. Aragona и соавт. было выявлено, что среди всех пациентов с III степенью травмы (n=21) частота нефрэктомии составила 9% за период наблюдения с 2001 по 2010 год. Однако при разделении срока наблюдения на два равных временных отрезка установлено, что в течение второго периода не было выполнено ни одной нефрэктомии, что связано с широким применением рентгенэндоваскулярных технологий [13].

Селективная эмболизация ветвей почечной артерии имеет показатель успеха в 89% случаев при первичном применении и в 82% – при повторном [14].

В нашей работе частота применения диагностической ангиографии и ангиографии с эмболизацией составила 31% и 21%, соответственно. Наиболее часто эмболизация применялась при III и IV степенях поражения почки, что позволило у этой категории больных избежать операции и возможной нефрэктомии. Неэффективна процедура была у 2 пациентов (18%). При наличии травмы IV степени, сопровождающейся развитием уриномы, в настоящее время рекомендовано

дренирование полостной системы почки. Чаще в клинической практике применяются внутренние мочеточниковые стенты благодаря простоте их установки. Если же нижние мочевыводящие пути патологически изменены, то с целью дренирования чашечно-лоханочной системы при затеке мочи рекомендовано выполнение чрескожной пункционной нефростомии под контролем ультразвука [15, 16]. В нашей работе дренирование почки применялось только у пациентов с IV степенью травмы, а частота дренирования составила 82%. Внутренний мочеточниковый стент использовался в 44% случаев, в остальных мы выполняли нефростомию.

На основании собственных данных и результатах зарубежных исследований можно сделать вывод, что стабильность гемодинамики – основополагающий признак определения тактики лечения больного. Показаниями к ревизии почки являются нестабильная гемодинамика, быстрое увеличение урогематомы и интенсивная длительная макрогематурия. У пациентов со стабильной гемодинамикой при травме почки хорошо себя зарекомендовала селективная эмболизация ветвей почечной артерии, показаниями для которой являются активная экстравазация контраста при выполнении компьютерной томографии. Хорошие результаты при эмболизации достигаются при наличии активной экстравазации, а также наличии гематомы размером более 25 см<sup>3</sup>. Ангиографию и эмболизацию можно проводить при травмах почки любой степени, однако наиболее оправдана она при более сложных повреждениях. Эффективность эмболизации очевидна и в большинстве случаев позволяет избежать ревизии почки и нефрэктомии. Однако несмотря на имеющиеся данные об эффективности повторной эмболизации до 67%, мы считаем, что повторять процедуру не следует, неудачная эмболизация – прямое показание к ревизии почки. Также следует отметить, что открытая травма почки является абсолютным показанием к ревизии.

## ВЫВОДЫ

Таким образом, в современном многопрофильном стационаре, оказывающем круглосуточную экстренную помощь, должны быть все возможности для точной и своевременной диагностики, а также ургентной помощи больным при травме почки. Рентгенэндоваскулярные технологии нашли широкое применение у пациентов данной нозологии, что в свою очередь диктует необходимость включения этого вида помощи в стандарты лечения больных с изолированной травмой почки. Наличие в многопрофильном стационаре эндоваскулярной службы – обязательное условие для оказания квалифицированной и своевременной помощи пациентам, это позволит сократить число открытых хирургических вмешательств, зачастую сопровождающихся органуносящей техникой. ■

## ЛИТЕРАТУРА/REFERENCES

1. Chohan JD, Winer AG, Johnson C, Weiss JP, Hyacinthe LM. Contemporary evaluation and management of renal trauma. *Can J Urol* 2016;23(2):8191-8197.
2. Meng MV, Brandes SB, McAninch JW. Renal trauma: indications and techniques for surgical exploration. *World J Urol* 1999;17:71-77. <https://doi.org/10.1007/s003450050109>.
3. Baverstock R, Simons R, McLoughlin M. Severe blunt renal trauma: a 7-year retrospective review from a provincial trauma centre. *Can J Urol* 2001;8(5):1372-1376.
4. Herschorn S, Radomski SB, Shoskes DA. Evaluation and treatment of blunt renal trauma. *J Urol* 1991;146:274-276. [https://doi.org/10.1016/s0022-5347\(17\)37768-6](https://doi.org/10.1016/s0022-5347(17)37768-6).
5. Krieger JN, Algood CB, Mason JT. Urological trauma in the Pacific Northwest: etiology, distribution, management and outcome. *J Urol* 1984;132:70-73. [https://doi.org/10.1016/S0022-5347\(17\)49467-5](https://doi.org/10.1016/S0022-5347(17)49467-5).
6. Wright JL, Nathens AB, Rivara FP. Renal and extrarenal predictors of nephrectomy from the national trauma data bank. *J Urol* 2006;175:970-975. [https://doi.org/10.1016/S0022-5347\(05\)00347-2](https://doi.org/10.1016/S0022-5347(05)00347-2).
7. Zabkowski T, Skiba R, Saraeyn M. Analysis of renal trauma in adult patients: a 6-year own experiences of trauma center. *Urol J* 2015;12:2276-2279.
8. Малхасян В.А., Иванов В.Ю., Ходырева Л.А., Дударева А.А. Куприянов В.А., Редькович В.И. и др. Анализ оказания специализированной медицинской помощи пациентам с макрогематурией в урологических стационарах г. Москва. *Экспериментальная и клиническая урология* 2016;(4):10-17. [Malkhasyan VA, Ivanov VYu, Khodyreva LA, Dudareva AA, Kupriyanov VA, Redkovich VI, и соавт. Analysis of the provision of specialized medical care to patients with macrohematuria in urological hospitals in Moscow. *Ekspierimental'naya i klinicheskaya urologiya=Experimental and Clinical Urology* 2016;(4):10-17. (In Russian)].
9. Miller KS, McAninch JW. Radiographic assessment of kidney trauma: our 15-year experience. *J Urol* 1995;154:352-355. <https://doi.org/10.1097/00005392-199508000-00004>.
10. Brewer ME Jr, Strnad BT, Daley BJ. Percutaneous embolization for the management of grade 5 renal trauma in hemodynamically unstable patients: initial experience. *J Urol* 2009;181:1737-1741. <https://doi.org/10.1016/j.juro.2008.11.100>.
11. Miller DC, Forauer A, Faerber GJ. Successful angioembolization of renal artery pseudoaneurysm safter blunt abdominal trauma. *Urology* 2002;(59):444. [https://doi.org/10.1016/s0090-4295\(01\)01595-3](https://doi.org/10.1016/s0090-4295(01)01595-3).
12. Hotaling JM, Sorensen MD, Smith TG, 3rd. Analysis of diagnostic angiography and angioembolization in the acute management of renal trauma using a national data set. *J Urol* 2011;185:1316-1320. <https://doi.org/10.1016/j.juro.2010.12.003>.
13. Aragona F, Pepe P, Patane D. Management of severe blunt renal trauma in adult patients: a 10-year retrospective review from an emergency hospital. *BJU Int* 2012;110:744-748.
14. Huber J, Pahernik S, Hallscheidt P. Selective transarterial embolization for posttraumatic renal hemorrhage: a second try is worthwhile. *J Urol* 2011;185:1751-1755.
15. Haas CA, Reigle MD, Selzman AA. Use of ureteral stents in the management of major renal trauma with urinary extravasation: is there a role? *J Endourol* 1998;(12):545-549. <https://doi.org/10.1089/end.1998.12.545>.
16. Alsikafi NF, McAninch JW, Elliott SP. Nonoperative management outcomes of isolated urinary extravasation following renal lacerations due to external trauma. *J Urol* 2006;176: 2494-2497. <https://doi.org/10.1016/j.juro.2006.08.015>.
17. Bjurlin MA, Fantus RJ, Villines D. Comparison of non operative and surgical management of renal trauma: can we predict when nonoperative management fails? *J Trauma Acute Care Surg* 2017;82:356-361. <https://doi.org/10.1097/TA.0000000000001316>.
18. Lanchon C, Fiard G, Arnoux V. High grade blunt renal trauma: predictors of surgery and longterm outcomes of conservative management. A prospective single center study. *J Urol* 2016;195:106-111. <https://doi.org/10.1016/j.juro.2015.07.100>.

## Сведения об авторах:

Перов Р.А. – к.м.н., заведующий урологическим отделением ГБУЗ «ГКБ им. С.С. Юдина ДЗМ», ассистент кафедры урологии и андрологии лечебного факультета ФГАОУ ВО РНИМУ им. Н.И. Пирогова Минздрава России; Москва, Россия; [dr.perov@gmail.com](mailto:dr.perov@gmail.com); РИНЦ AuthorID 987111

Низин П.Ю. – ординатор кафедры урологии и андрологии лечебного факультета ФГАОУ ВО РНИМУ им. Н.И. Пирогова Минздрава России; Москва, Россия; [nizin.pavel@mail.ru](mailto:nizin.pavel@mail.ru); РИНЦ AuthorID 1063615

Котов С.В. – д.м.н., профессор, заведующий кафедрой урологии и андрологии лечебного факультета ФГАОУ ВО РНИМУ им. Н.И. Пирогова Минздрава России; Москва, Россия; [urokotov@yandex.ru](mailto:urokotov@yandex.ru); РИНЦ Author ID 667344

## Вклад авторов:

Перов Р.А. – концепция и дизайн исследования, сбор и обработка материала, статистический анализ и написание текста, 40%  
Низин П.Ю. – сбор и обработка материала, статистический анализ, 30%  
Котов С.В. – концепция и дизайн исследования, 30%

**Конфликт интересов:** Авторы заявляют об отсутствии конфликта интересов.

**Финансирование:** Исследование проведено без спонсорской поддержки.

**Статья поступила:** 18.08.2020

**Принята к публикации:** 19.11.2020

## Information about authors:

Perov R.A. – PhD, head of the Urology Department of State Clinical Hospital named after S.S. Yudin, assistant of the Department of Urology and Andrology, Faculty of Medicine, Pirogov Russian National Research Medical University; Moscow, Russia; [dr.perov@gmail.com](mailto:dr.perov@gmail.com). <https://orcid.org/0000-0002-0793-7993>

Nizin P.Yu. – resident of the department of urology and andrology medical faculty Pirogov Russian National Research Medical University; Moscow, Russia; [nizin.pavel@mail.ru](mailto:nizin.pavel@mail.ru). <https://orcid.org/0000-0002-9261-2949>

Kotov S.V. – Dr. Sc., Professor, Head of the Department of Urology and Andrology, Faculty of Medicine, Pirogov Russian National Research Medical University, [urokotov@yandex.ru](mailto:urokotov@yandex.ru); <https://orcid.org/0000-0003-3764-6131>

## Authors' contributions:

Perov R.A. – obtaining and analyzing statistical data, article writing, obtaining and analyzing statistical data, article writing, 40%  
Nizin P.Yu. – obtaining and analyzing statistical data, 30%  
Kotov S.V. – developing the research design, 30%

**Conflict of interest.** The authors declare no conflict of interest.

**Financing.** The study was performed without external funding.

**Received:** 18.08.2020

**Accepted for publication:** 19.11.2020



# Я = АЛЬФА. И СИЛА МОЯ ВНУТРИ

АЛЬФА 420 – новый негормональный комплекс с уникальным и специально подобранным составом компонентов для нормализации уровня тестостерона у мужчин и устранения проявлений андрогенодефицита.

На фоне курсового приема комплекса наблюдалось\*:

- ✓ Уменьшение симптомов андрогенного дефицита у 95,4% мужчин!
- ✓ Повышение уровня общего тестостерона у 74,7% обследованных мужчин
- ✓ Повышение либидо отметили 36,7%, а улучшение качества эрекции - 88,5% мужчин

В ходе лечения, у пациентов не было зарегистрировано каких-либо нежелательных или побочных эффектов.

\* Ефремов Е.А., Коршунов М.Н., Золотухин О.В., Мадыкин Ю.Ю., Красняк С.С.

Оценка эффективности и безопасности применения комбинированного препарата «Альфа» в условиях рутинной клинической практики у мужчин с симптомами гипогонадизма: 3-месячное наблюдательное исследование. Экспериментальная и клиническая урология, 2018, №1



**SHPHARMA**  
source of healing

Свидетельство о государственной регистрации № RU.77.99.11.003.Е.002626.07.19 от 31.07.2019

БАД НЕ ЯВЛЯЕТСЯ ЛЕКАРСТВЕННЫМ СРЕДСТВОМ

<https://doi.org/10.29188/2222-8543-2020-13-5-16-21>

# Почечно-клеточный рак у пациентов, находящихся на лечении гемодиализом

РЕТРОСПЕКТИВНОЕ ИССЛЕДОВАНИЕ

**А.Е. Лубенников, Р.Н. Трушкин, Э.Э. Бережная, Т.К. Исаев, О.Н. Котенко**

ГБУЗ «Городская клиническая больница № 52 Департамента здравоохранения города Москвы». 3, Пехотная ул., Москва, 123182, Россия

**Контакт:** Лубенников Александр Евгеньевич, [lualev@yandex.ru](mailto:lualev@yandex.ru)

## Аннотация:

**Введение.** У пациентов с терминальной стадией хронической почечной недостаточности (ТХПН) почечно-клеточный рак (ПКР) выявляется чаще, чем в общей популяции. С целью улучшения результатов лечения этой категории пациентов, мы провели ретроспективный анализ собственного опыта.

**Материал и методы.** За период с 2010 по 2020 гг. в ГБУЗ ГКБ 52 ДЗМ 26 пациентам, находящимся на лечении гемодиализом, выполнена нефрэктомия по поводу ПКР. Для выявления предикторов ПКР в качестве контрольной группы были случайным образом отобраны 100 пациентов, проходящих лечение гемодиализом в указанный период.

**Результаты.** Достоверными факторами риска ПКР были только мужской пол (AOR 5,1; 95% ДИ 1,34-14,4;  $p=0,015$ ) и наличие множественных кист почек (AOR 3,2; 95% ДИ 1,56-16,43;  $p=0,008$ ). Отмечено бимодальное увеличение частоты ПКР: в первый год после начала гемодиализа и спустя 5 лет после гемодиализа. После нефрэктомии только в одном случае отмечено кровотечение, обусловленное системной гипокоагуляцией. У 5 (19,2%) пациентов непосредственно после лапароскопической нефрэктомии отмечена гиперкалиемия. На основании стадии TNM, номограммы UICC (University of California Los Angeles Integrated Staging System) и бальной оценки Лейбовича благоприятный онкологический прогноз отмечен у 17 (65,4%) пациентов. Медиана наблюдения за пациентами после нефрэктомии составила 20 месяцев (Q1-Q3: 8,5-45 месяца), минимальный срок 2 месяца, максимальный – 72 месяца. Ни в одном случае не отмечено прогрессирования ПКР.

**Выводы.** Группу высокого риска развития ПКР составляют больные мужского пола с множественными кистами почек. После лапароскопической нефрэктомии показан контроль уровня калия крови. Подавляющее число пациентов после хирургического лечения характеризуются благоприятным онкологическим прогнозом и им может быть трансплантирована почка без дополнительного периода наблюдения.

**Ключевые слова:** рак почки; терминальная стадия хронической почечной недостаточности; нефрэктомия; трансплантация почки.

**Для цитирования:** Лубенников А.Е., Трушкин Р.Н., Бережная Э.Э., Исаев Т.К., Котенко О.Н. Почечно-клеточный рак у пациентов, находящихся на лечении гемодиализом. Экспериментальная и клиническая урология 2020;13(5):16-21, <https://doi.org/10.29188/2222-8543-2020-13-5-16-21>

<https://doi.org/10.29188/2222-8543-2020-13-5-16-21>

# Renal cell carcinoma in patients on dialysis

RETROSPECTIVE STUDY

**A.E. Lubennikov, R.N. Trushkin, E.E. Berezhnaya, T.K. Isaev, O.N. Kotenko**

GBUZ City Clinical Hospital No. 52 of the Department of Health. 3, Pekhotnaya st., Moscow, 123182, Russia

**Contacts:** Aleksandr E. Lubennikov, [lualev@yandex.ru](mailto:lualev@yandex.ru)

## Summary:

**Introduction.** In patients with end-stage chronic renal failure (ESRD), renal cell carcinoma (RCC) is detected more often than in the general population. In order to improve the results of treatment of this category of patients, we conducted a retrospective analysis of our own experience.

**Materials and methods.** In the period from 2010 to 2020, 26 patients undergoing hemodialysis underwent a nephrectomy for RCC in the State hospital № 52, Moscow Department of Health. To identify predictors of RCC, 100 patients undergoing hemodialysis treatment over the specified period were randomly selected as a control group.

**Results.** Significant risk factors for RCC were only male (AOR 5.1; 95%CI 1.34-14.4;  $p=0.015$ ) and acquired cystic kidney disease (ACKD), (AOR 3.2; 95% CI 1.56-16.43;  $p=0.008$ ). There was a bimodal increase in the frequency of RCC: in the first year after the start of hemodialysis and 5 years later. After nephrectomy, only in one case there was bleeding due to systemic hypocoagulation. Hyperkalemia was observed in 5 (19.2%) patients immediately after laparoscopic nephrectomy. Based on the TNM stage, the UICC nomogram (University of California Los Angeles Integrated Staging System) and the Leibovich score, a favorable cancer prognosis was observed in 17 (65.4%) patients. The median follow-up for patients after nephrectomy was 20 months (Q1-Q3: 8.5-45 months), the minimum period was 2 months, and the maximum period was 72 months. In no case was there any progression of RCC.

**Conclusion.** Male patients with ACKD are at high risk of developing RCC. After laparoscopic nephrectomy shown to control the level of potassium the blood. The vast majority of patients after surgical treatment have a favorable oncological prognosis and may be considered for kidney transplantation without an additional follow-up period.

**Key words:** radical nephrectomy; renal-cell carcinoma; end-stage chronic kidney failure; kidney transplantation.

**For citation:** Lubennikov A.E., Trushkin R.N., Berezhnaya E.E., Isaev T.K., Kotenko O.N. Renal cell carcinoma in patients on hemodialysis treatment. Experimental and Clinical Urology 2020;13(5):16-21, <https://doi.org/10.29188/2222-8543-2020-13-5-16-21>

## ВВЕДЕНИЕ

У больных с терминальной стадией хронической почечной недостаточности (ТХПН), получающих лечение гемодиализом, заболеваемость почечно-клеточным раком (ПКР) в 10 раз выше, чем в общей популяции [1]. Это обуславливает необходимость выявления предикторов ПКР, выделение групп высокого риска и проведение скрининга. Особенно это важно среди пациентов, которым планируется трансплантация почки, так как раннее выявление опухоли в большинстве случаев способствует благоприятному онкологическому прогнозу и возможности проведения пересадки почки без задержек [1, 2].

Мужской пол, возраст, африканское происхождение, множественные кисты почек, ТХПН в исходе хронического гломерулонефрита, длительный период гемодиализа увеличивают риск развития ПКР [1-3]. Е.А. Engels и соавт. сообщают о том, что заболеваемость ПКР может быть бимодальной, достигая пика в первый год после начала диализа и затем снова через 4 года [3].

В отношении скрининга на сегодняшний день нет однозначного мнения. После 3-х лет диализа у большинства пациентов развиваются приобретенные множественные кисты почек, которые часто ассоциированы с ПКР, после 10 лет – кисты почек обнаруживаются у 80% больных [1, 4]. Поскольку развитие приобретенных кист почек соответствует продолжительности диализа, некоторые авторы высказались за рутинный скрининг ПКР у пациентов, находящихся на диализе более 3-х лет [1]. Однако относительно низкая частота ПКР в сочетании с высокой общей смертностью пациентов с ТХПН и необходимостью проведения компьютерной томографии (КТ) или магнитно-резонансной томографии (МРТ) для эффективного скрининга побудили других исследователей предположить, что рутинный скрининг положительным образом не влияет на смертность и не является экономически эффективным [4]. Анализ проблемы показал, что скрининг может привести к увеличению ожидаемой продолжительности жизни на 1,6 года в течение 25-летнего периода наблюдения при условии, что он проводится только среди молодых пациентов с ожидаемым длительным сроком жизни [1].

Пациенты с ТХПН всегда представляли собой сложную категорию больных для хирургического лечения. К особенностям оперативного лечения пациентов с ТХПН относится повышенный риск кровотечения ввиду таких факторов как артериальная гипертензия, проведение гемодиализа с гепарином [5]. В основе повышенной кровоточивости во время и после операции лежат морфологические изменения эндотелия сосудов, анемия, тромбоцитопения, нарушение адгезии и агрегации тромбоцитов, снижение скорости выработки тромбина и фибринолиз [6]. Еще важно и то, что при ТХПН зачастую имеется метаболический ацидоз. Риск

усугубления гиперкапнии и ацидоза за счет снижения функциональной емкости легких на фоне карбоксиперитонеума ограничивает широкое использование лапароскопической нефрэктомии у пациентов, получающих лечение гемодиализом [7].

Другой проблемой является пересадка почки у пациентов, которые перенесли нефрэктомия по поводу ПКР. Несмотря на то что многие авторы сообщают об отсутствии риска прогрессии рака почки с благоприятным прогнозом после трансплантации и об отсутствии необходимости в дополнительном сроке наблюдения перед пересадкой, в ведущих центрах трансплантации в Российской Федерации до настоящего времени рекомендуется срок наблюдения не менее 2-х лет после нефрэктомии по поводу рака до трансплантации почки [8-10].

В попытке лучше разобраться в очерченных проблемах мы провели ретроспективный анализ собственного опыта лечения этой категории больных.

## МАТЕРИАЛЫ И МЕТОДЫ

В исследование были включены 26 пациентов с ПКР, находящихся на лечении гемодиализом, которым выполнена нефрэктомия в ГБУЗ ГКБ № 52 ДЗМ г. Москвы за период с 2010 по 2020 гг.

С целью выявления факторов риска ПКР у больных с ТХПН было проведено сравнение двух групп пациентов. Первую группу составили 26 больных с ПКР, во вторую группу были случайным образом отобраны 100 пациентов, проходящих лечение гемодиализом в указанный период. В качестве предикторов ПКР рассматривались следующие факторы: пол, возраст, продолжительность диализа, множественные кисты почек, заболевание, приведшее к ТХПН.

21 (80,8%) пациенту с ПКР выполнена лапароскопическая нефрэктомия, при этом в 5 случаях – билатеральная. Показанием к билатеральной нефрэктомии были: у одной пациентки синхронный рак, в двух случаях – осложненные кисты поликистозных почек и у двух пациентов – наличие кист по Bosniak III.

Прогноз после нефрэктомии определяли по стадии TNM, номограммы UICC и бальной оценки Лейбовича. Благоприятным прогнозом считали первую стадию заболевания по классификации TNM, вероятность пятилетней выживаемости по данным UICC не менее 91,1% и низкий риск метастазирования по шкале Лейбовича (не более 2-х баллов).

Для статистической обработки данных использовалась программа SPSS 26 версии (IBM, USA). Оценку факторов риска ПКР проводили с помощью бинарной логистической регрессии с исключением факторов по Вальду. Для оценки зависимости выживаемости пациентов от времени наблюдения использовали метод Каплана-Мейера. ■



## РЕЗУЛЬТАТЫ

Среди пациентов с ТХПН и ПКР в значительной степени преобладали мужчины ( $n = 23$ ; 88,5%), медиана возраста составила 61 год (Q1-Q3: 52-67). Медиана продолжительности диализа до постановки диагноза ПКР была 10 месяцев (Q1-Q3: 1-36), минимальный период 1 месяц, максимальный 228 месяцев.

Заболевания, приведшие к ТХПН, представлены на рисунке 1. Наиболее частыми нозологиями были хронический гломерулонефрит, гипертонический нефроангиосклероз. Эти заболевания были выявлены более чем у 50% респондентов.

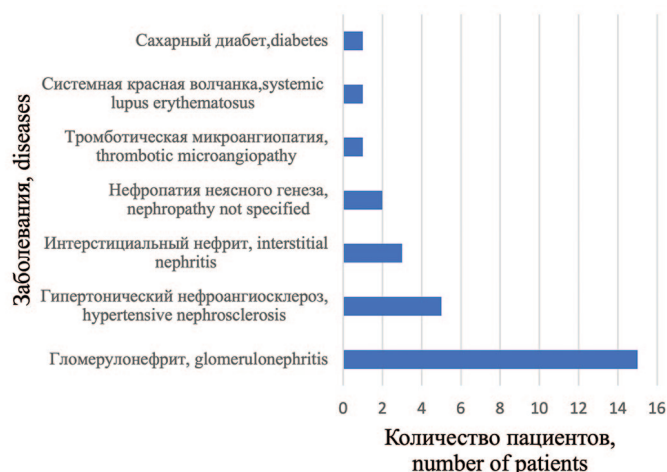


Рис. 1. Распределение пациентов с почечно-клеточным раком в зависимости от заболевания, приведшего к ТХПН  
Fig. 1. Distribution of patients with renal cell carcinoma depending on the disease that led to ESRD

Мы отметили бимодальный пик выявления ПКР у пациентов на гемодиализе, в первый год и спустя 5 лет (рис. 2).

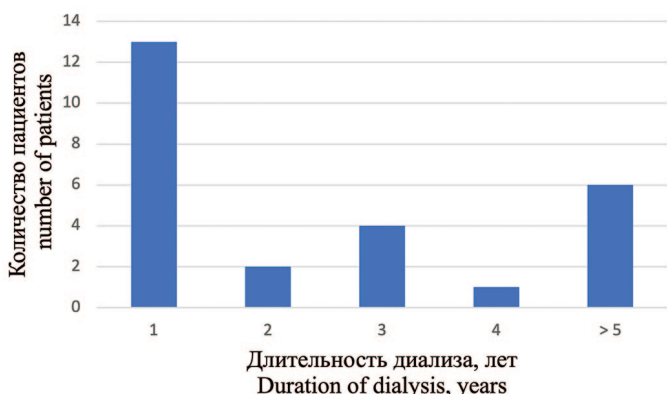


Рис. 2. Количество пациентов с впервые выявленным ПКР в зависимости от продолжительности диализа  
Fig. 2. The number of patients with newly diagnosed RCC, depending on the duration of dialysis

В соответствии с коэффициентами бинарной логистической регрессии было установлено, что шансы развития ПКР у пациентов, получающих лечение гемодиализом, увеличивались у мужчин (AOR 5,1; 95% ДИ 1,34-14,4;  $p=0,015$ ) и при наличии множественных кист почек (AOR 3,2; 95% ДИ 1,56-16,43;  $p=0,008$ ). Возраст, продолжительность диализа, заболевание, приведшее

к ТХПН, статистически не влияли на риск развития ПКР.

Бессимптомное течение отмечено у 22 (84,6%) больных. У двух (7,6%) пациентов имелась рецидивирующая макрогематурия, у одного (3,8%) больного отмечалась тупая боль, в одном случае пациент поступил в экстренном порядке в связи с разрывом опухоли и забрюшинной гематомой (ПКР диагностирован только при гистологическом исследовании). У 21 (80,7%) пациента диагноз был установлен на основании ультразвукового исследования (УЗИ) органов брюшной полости, которое проводилось в связи с другими причинами, а опухоль почки была случайной находкой.

В четырех (15,4%) случаях ПКР был выявлен только при гистологическом исследовании (инцидентальный ПКР), средний размер опухоли был 1 см. Три (11,5%) пациента страдали аутосомно-доминантной поликистозной болезнью почек, один (3,8%) – множественными приобретенными кистами почек, при этом три пациента характеризовались длительным периодом гемодиализа (7, 11 и 19 лет).

Для уточнения диагноза у 16 (61,5%) пациентов выполнена МСКТ с контрастным усилением, чувствительность метода составила 75%, МРТ проведено у 9 (34,6%) больных, чувствительность составила 77,8%. Относительно низкая чувствительность данных методов была обусловлена малым размером ПКР у пациентов с поликистозом почек и в одном случае имелась обширная забрюшинная гематома, не позволившая верифицировать опухоль при МСКТ.

Медиана размера опухоли составила 3 см (Q1-Q3: 2-4), у подавляющего числа пациентов имелись множественные кисты почек ( $n=21$ ; 80,8%). Зависимость от гистологического типа, градации по Т (размер опухоли), по степени ядерной атипии по Фурману (Fuhrman) у пациентов представлены в таблице 1.

Таблица 1. Основные морфологические характеристики ПКР у пациентов, получающих лечение гемодиализом  
Table 1. Main morphological characteristics of RCC in patients in patients on dialysis

Характеристики Characteristics	Результат Result	
Доля светлоклеточного рака, n (%) Part of clear cell renal cell carcinoma, n (%)	17 (65,4%)	
Доля папиллярного рака, n (%) Part of papillary renal cell carcinoma, n (%)	8 (30,8%)	
Доля хромофобного рака Part of chromophobe renal cell carcinoma	1 (3,8%)	
Размер опухоли	T1, n (%)	20 (76,9%)
	T2, n (%)	2 (7,7%)
	T3, n (%)	4 (15,4%)
Степень ядерной атипии по Фурману	G1, n (%)	16 (61,5%)
	G2, n (%)	7 (26,9%)
	G3, n (%)	3 (11,5%)

Среднее время односторонней лапароскопической нефрэктомии составило  $140 \pm 51$  мин, а среднее время стационарного лечения –  $7 \pm 3$  дней. При билатеральной лапароскопической нефрэктомии среднее время составило  $158 \pm 54$  мин, длительность стационарного лечения –  $8 \pm 2$  дней. При проведении односторонней люмботомии время операции было меньше и составило  $92 \pm 24$  мин, а сроки стационарного лечения незначительно больше –  $9 \pm 3$  дней (одно, двухсторонняя нефрэктомия).

Согласно протоколу нашего учреждения, всем пациентам, находящимся на программном гемодиализе, накануне операции проводится сеанс диализа без использования гепарина. Тем не менее, у 5 (19,2%) больных, которым выполнена лапароскопическая нефрэктомия, сразу после операции отмечена гиперкалиемия, потребовавшая проведения гемодиализа. У одного (3,8%) пациента, оперированного в экстренном порядке через люмботомный доступ, в послеоперационном периоде развилось рецидивирующее кровотечение на фоне системной гипокоагуляции, ему трижды была выполнена релюмботомия. Еще у одного пациента в послеоперационном периоде отмечено развитие абсцесса в ложе удаленной почки, который потребовал чрескожного дренирования. Тромбоз артериовенозной фистулы для гемодиализа развился у двух (7,6%) пациентов, им успешно проведена реконструкция.

В раннем послеоперационном периоде скончалось двое (7,6%) пациентов, один в результате развития тромбоза ветвей легочной артерии и второй – в связи с развитием нозокомиальной пневмонии.

На основании стадии TNM, номограммы UICC и балльной оценки Лейбовича благоприятный онкологический прогноз отмечен у 17 (65,4%) пациентов. Медиана наблюдения за пациентами после нефрэктомии составила 20 мес. (Q1-Q3: 8,5-45 мес.), минимальный срок 2 мес., максимальный – 72 мес. Скончалось 3 (11,4%) больных. Среднее время наступления летального исхода после нефрэктомии составило  $62,7 \pm 4,6$  мес. (95% ДИ 53,5 – 72). Ни в одном случае смерть не была связана с прогрессированием рака почки. Один пациент скончался от острого нарушения мозгового кровообращения, второй – от тромбоза ветвей легочной артерии и третий – от острого инфаркта миокарда.

## ОБСУЖДЕНИЕ

В нашем исследовании достоверными предикторами развития ПКР были только мужской пол и наличие множественных кист почек. В отличие от других исследований мы не отметили достоверную связь с возрастом, длительностью диализа и заболеванием, приведшем к развитию ТХПН [1, 2]. Более того, у 13 (50%) пациентов ПКР был диагностирован в течение первого года после начала гемодиализа, что согласуется с результатами Е.А. Engels и соавт. [3]. Мы полагаем, что высо-

кая частота выявления ПКР в течение первого года лечения диализом обусловлена не проведением заместительной почечной терапии, а связана с более тщательным медицинским обследованием пациентов с впервые выявленной ТХПН. Хотя длительность диализа в нашей работе не являлась статистически достоверным фактором риска ПКР, учитывая тот факт, что трое пациентов с инцидентальным ПКР много лет находились на лечении диализом, мы окончательно не отрицаем этой взаимосвязи.

Учитывая собственные и литературные данные, принимая во внимание высокую частоту ПКР в популяции пациентов с ТХПН, скрининг с использованием ультразвукового исследования является наиболее целесообразным у пациентов мужского пола с наличием множественных кист почек, начиная с первого года начала диализа. Особое внимание должно быть уделено пациентам, находящимся в листе ожидания трансплантации почки. УЗИ обладает высокой диагностической эффективностью в первичной диагностике опухоли почки у пациентов с ТХПН [11].

Мы только в одном (3,8%) случае отметили рецидивирующее кровотечение у пациента с системной гипокоагуляцией и в одном – формирование абсцесса в ложе удаленной почки после лапароскопической нефрэктомии. У 5 (19,2%) пациентов мы столкнулись с гиперкалиемией непосредственно после нефрэктомии, при этом кардиальных осложнений не было. Всем 5 пациентам проведен сеанс гемодиализа без осложнений. О высокой вероятности развития гиперкалиемии у пациентов с ТХПН после операции сообщают и другие авторы [12]. Учитывая риск гиперкалиемии необходим интра- и послеоперационный мониторинг уровня электролитов крови. Для профилактики тромбоза артериовенозной фистулы целесообразно во время операции стремиться минимизировать периоды гипотонии и соблюдать правильную укладку руки. Два летальных исхода в раннем послеоперационном периоде не были связаны непосредственно с хирургическим вмешательством. В целом, на основании наших и литературных данных можно утверждать, что радикальная лапароскопическая нефрэктомия является безопасным вмешательством у пациентов на диализе, обладает удовлетворительными онкологическими результатами [13].

Оценка прогноза после радикальной нефрэктомии является основным критерием в определении сроков трансплантации почки. Стадирование по классификации TNM является первым инструментом для прогнозирования [14, 15]. Гистологический тип ПКР является также важным прогностическим признаком. Светлоклеточный ПКР отличается худшим прогнозом по сравнению с папиллярным раком I типа и хромофобным ПКР [16, 17]. Пятилетняя выживаемость для светлоклеточного рака колеблется от 43% до 83%,

для папиллярного рака – от 61% до 90% и для хромофорного рака – от 80% до 100% [18, 19]. Однако в связи с широким диапазоном выживаемости морфологические разновидности не следует учитывать как отдельный прогностический признак. Только наличие рабдоидной или саркоматоидной дифференцировки является предвестником неблагоприятного прогноза [20]. Степень ядерной атипии по Фурману еще один признак, который в отличие от морфологического типа доказал свою прогностическую значимость, однако его оценка тесно связана с опытом патологоанатома и не исключает субъективизма. В настоящее время рекомендуется упрощенная система градации по Фурману [21].

Прогностические системы рутинно не используются для оценки прогноза при локализованной форме ПКР, однако возможность измерять результат у пациентов с ТХПН может помочь в выборе тактики лечения, в том числе в определении сроков трансплантации почки [22]. Для оценки пятилетней выживаемости часто используется номограмма UICC, которая учитывает градацию по T, степень ядерной атипии и общесоматический статус по ECOG (Eastern Cooperative Oncology Group) [23]. С целью прогнозирования риска метастазирования широко используется бальная оценка Лейбовича, суммирующая данные по параметрам T, G, N и наличию некроза опухоли [24].

Публикации последних лет указывают на отсутствие прогрессирования ПКР после трансплантации почки без дополнительного периода наблюдения в течение 2-5 лет у больных с хорошим прогнозом [8-10]. На основании стадии TNM, номограммы UICC и бальной оценки Лейбовича благоприятный онкологический прогноз отмечен у 17 (65,4%) пациентов, а при медиане на-

блюдения в течение 20 мес (Q1-Q3: 8,5-45, минимальный срок 2 месяца, максимальный – 72 месяца) не зафиксировано ни одного случая прогрессирования ПКР. Мы полностью поддерживаем авторов, утверждающих о безопасной, с точки зрения прогрессии ПКР, трансплантации почки без периода ожидания после нефрэктомии, при условии благоприятного онкологического прогноза, который может быть определен с помощью вышеуказанных инструментов [8-10].

## ВЫВОДЫ

Мужской пол, множественные кисты почек являются факторами риска развития ПКР независимо от длительности диализа, однако с увеличением продолжительности заместительной почечной терапии, вероятно, увеличивается доля инцидентального ПКР. Скрининг ПКР при помощи УЗИ почек целесообразен у мужчин с ожидаемой длительной продолжительностью жизни, у которых имеются множественные кисты почек, причем скрининг необходимо начинать с первого года начала диализа.

Лапароскопическая нефрэктомия обладает удовлетворительными онкологическими результатами, а частота развития инфекционно-воспалительных геморрагических осложнений невелика. Во время и после нефрэктомии показан мониторинг уровня калия крови.

Большинство пациентов с ПКР и ТХПН характеризуются благоприятным онкологическим прогнозом и у них нет необходимости в каком-либо сроке наблюдения перед трансплантацией почки. Однако этот аспект требует дальнейшего изучения. ■

## ЛИТЕРАТУРА/REFERENCES

- Hurst FP, Jindal RM, Fletcher JJ, Dharnidharka V, Gorman G, Lechner B, et al. Incidence, predictors and associated outcomes of renal cell carcinoma in long-term dialysis patients. *Urology* 2011;77(6):1271-6. <https://doi.org/10.1016/j.urology.2011.01.007>.
- Stewart JH, Bucciati G, Agodoa L, Gellert R, McCredie MR, Lowenfels AB, et al. Cancers of the kidney and urinary tract in patients on dialysis for end-stage renal disease: analysis of data from the United States, Europe, and Australia and New Zealand. *J Am Soc Nephrol* 2003;14(1):197-207. <https://doi.org/10.1097/01.asn.0000039608.81046.81>.
- Engels EA, Pfeiffer RM, Fraumeni JF Jr, Kasiske BL, Israni AK, Snyder JJ, et al. Spectrum of cancer risk among US solid organ transplant recipients. *JAMA* 2011;306(17):1891-901. <https://doi.org/10.1001/jama.2011.1592>.
- Holley JL. Screening, diagnosis, and treatment of cancer in long-term dialysis patients. *Clin J Am Soc Nephrol* 2007;2(3):604-10. <https://doi.org/10.2215/CJN.03931106>.
- Lutz J, Menke J, Sollinger D, Schinzel H, Thürmel K. Haemostasis in chronic kidney disease. *Nephrol Dial Transplant* 2014;29(1):29-40. <https://doi.org/10.1093/ndt/gft209>.
- Acedillo RR, Shah M, Devereaux PJ, Li L, Iansavichus AV, Walsh M, et al. The risk of perioperative bleeding in patients with chronic kidney disease: a systematic review and meta-analysis. *Ann Surg* 2013;258(6):901-13. <https://doi.org/10.1097/SLA.0000000000000244>.
- Sanli O, Tefik T, Ortac M, Karadeniz M, Oktar T, Nane I, et al. Laparoscopic nephrectomy in patients undergoing hemodialysis treatment. *JLS* 2010;14(4):534-40. <https://doi.org/10.4293/108680810X12924466008123>.
- Frasca GM, Brigante F, Volpe A, Cosmai L, Gallieni M, Porta C. Kidney transplantation in patients with previous renal cancer: a critical appraisal of current evidence and guidelines. *J Nephrol* 2019;32(1):57-64. <https://doi.org/10.1007/s40620-018-0542-y>.
- Boissier R, Hevia V, Bruins HM, Budde K, Figueiredo A, Lledó-García E, et al. The Risk of Tumour Recurrence in Patients Undergoing Renal Transplantation for End-stage Renal Disease after Previous Treatment for a Urological Cancer: A Systematic Review. *Eur Urol* 2018;73(1):94-108. <https://doi.org/10.1016/j.eururo.2017.07.017>.
- Cognard N, Anglicheau D, Gatault P, Girerd S, Essig M, Hurault de Ligny B, et al. Recurrence of Renal Cell Cancer After Renal Transplantation in a Multicenter French Cohort. *Transplantation* 2018;102(5):860-867.



## ЛИТЕРАТУРА / REFERENCES

- <https://doi.org/10.1097/TP.0000000000002009>.
11. Bellido JA, Palou J, Hübner M, Pascual M, Sagristá R, Martínez E, et al. Early ultrasound detection of renal tumors in patients with end stage renal disease in dialysis. *Arch Esp Urol* 2007;60(9):1.079-83. <https://doi.org/10.4321/s0004-06142007000900004>.
  12. Jung SH, Han YJ, Shin SH, Lee HS, Lee JY. Sudden Intraoperative Hyperkalemia during Laparoscopic Radical Nephrectomy in a Patient with Underlying Renal Insufficiency. *Acute Crit Care* 2018;33(4):271-275. <https://doi.org/10.4266/acc.2016.00696>.
  13. Keehn A, Maiman R, Agalliu I, Taylor J, Ghavamian R. Outcomes and Management Considerations in Patients on Dialysis Undergoing Laparoscopic Radical Nephrectomy for Renal-Cell Carcinoma. *J Endourol* 2015;29(6):691-5. <https://doi.org/10.1089/end.2014.0484>.
  14. Novara G, Ficarra V, Antonelli A, Artibani W, Bertini R, Carini M et al. Corrigendum to «Validation of the 2009 TNM version in a large multi-institutional cohort of patients treated for renal cell carcinoma: Are further improvements needed?» *Eur Urol* 2010;58(4):588-95. <https://doi.org/10.1016/j.eururo.2010.10.017>.
  15. Klatté T, Chung J, Leppert JT, Lam JS, Pantuck AJ, Figlin RA, et al. Prognostic relevance of capsular involvement and collecting system invasion in stage I and II renal cell carcinoma. *BJU Int* 2007;99(4):821-4. <https://doi.org/10.1111/j.1464-410X.2006.06729.x>.
  16. Wagener N, Edelmann D, Benner A, Zigeuner R, Borgmann H, Wolff I, et al. Outcome of papillary versus clear cell renal cell carcinoma varies significantly in non-metastatic disease. *PLoS One* 2017;12(9):e0184173. <https://doi.org/10.1371/journal.pone.0184173>.
  17. Chevillat JC, Lohse CM, Zincke H, Weaver AL, Blute ML. Comparisons of outcome and prognostic features among histologic subtypes of renal cell carcinoma. *Am J Surg Pathol* 2003;27(5):612-24. <https://doi.org/10.1097/00000478-200305000-00005>
  18. Leibovich BC, Lohse CM, Crispen PL, Boorjian SA, Thompson RH, Blute ML, et al. Histological subtype is an independent predictor of outcome for patients with renal cell carcinoma. *J Urol* 2010;183(4):1309-15. <https://doi.org/10.1016/j.juro.2009.12.035>.
  19. Moch H, Cubilla AL, Humphrey PA, Reuter VE, Ulbright TM. The 2016 WHO Classification of Tumours of the Urinary System and Male Genital Organs-Part A: Renal, Penile, and Testicular Tumours. *Eur Urol* 2016;70(1):93-105. <https://doi.org/10.1016/j.eururo.2016.02.029>.
  20. Zhang BY, Chevillat JC, Thompson RH, Lohse CM, Boorjian S, Leibovich B, et al. Impact of Rhabdoid Differentiation on Prognosis for Patients with Grade 4 Renal Cell Carcinoma. *Eur Urol* 2015;68(1):5-7. <https://doi.org/10.1016/j.eururo.2015.01.002>.
  21. Lang H, Lindner V, de Fromont M, Molinié V, Letourneux H, Meyer N, et al. Multicenter determination of optimal interobserver agreement using the Fuhrman grading system for renal cell carcinoma: Assessment of 241 patients with > 15-year follow-up. *Cancer* 2005;103(3):625-9. <https://doi.org/10.1002/cncr.20812>.
  22. Sorbellini M, Kattan MW, Snyder ME, Reuter V, Motzer R, Goetzl M, et al. A postoperative prognostic nomogram predicting recurrence for patients with conventional clear cell renal cell carcinoma. *J Urol* 2005;173(1):48-51. <https://doi.org/10.1097/01.ju.0000148261.19532.2c>.
  23. Patard JJ, Kim HL, Lam JS, Dorey FJ, Pantuck AJ, Zisman A, et al. Use of the University of California Los Angeles integrated staging system to predict survival in renal cell carcinoma: an international multicenter study. *J Clin Oncol* 2004;22(16):3316-22. <https://doi.org/10.1200/JCO.2004.09.104>.
  24. Leibovich BC, Blute ML, Chevillat JC, Lohse CM, Frank I, Kwon ED, et al. Prediction of progression after radical nephrectomy for patients with clear cell renal cell carcinoma: a stratification tool for prospective clinical trials. *Cancer* 2003;97(7):1663-71. <https://doi.org/10.1002/cncr.11234>.

## Сведения об авторах:

Трушкин Р.Н. – к.м.н., заведующий урологическим отделением ГБУЗ «Городская клиническая больница № 52 Департамента здравоохранения города Москвы»; Москва, Россия; [uro52@mail.ru](mailto:uro52@mail.ru); РИНЦ Author ID 454825

Лубенников А.Е. – к.м.н., врач-уролог урологического отделения ГБУЗ «Городская клиническая больница № 52 Департамента здравоохранения города Москвы»; Москва, Россия; [lualiev@yandex.ru](mailto:lualiev@yandex.ru)

Исаев Т.К. – к.м.н., врач-уролог урологического отделения ГБУЗ «Городская клиническая больница № 52 Департамента здравоохранения города Москвы»; Москва, Россия; [dr.isaev@mail.ru](mailto:dr.isaev@mail.ru); РИНЦ Author ID 107100

Бережная Э.Э. – врач-патологоанатом ГБУЗ «Городская клиническая больница № 52 Департамента здравоохранения города Москвы»; Москва, Россия; [dr.berezhnaia@gmail.com](mailto:dr.berezhnaia@gmail.com)

Котенко О.Н. – к. м. н., главный внештатный нефролог Департамента здравоохранения г. Москвы; Москва, Россия; [Olkotenko@yandex.ru](mailto:Olkotenko@yandex.ru)

## Вклад авторов:

Трушкин Р.Н. – оперирующий хирург представленных клинических случаев, 20%  
Лубенников А.Е. – оперирующий хирург представленных клинических случаев, статистическая обработка материала, написание статьи, 40%  
Исаев Т.К. – оперирующий хирург представленных клинических случаев, 10%  
Бережная Э.Э. – анализ гистологического материала, 10%  
Котенко О.Н. – анализ пациентов, получающих лечение гемодиализом, 20%

**Конфликт интересов:** Авторы заявляют об отсутствии конфликта интересов.

**Финансирование:** Исследование проведено без спонсорской поддержки.

**Статья поступила:** 17.07.20

**Принята к публикации:** 27.08.20

## Information about authors:

Trushkin R.N. – PhD, head of department of urology State hospital № 52, Moscow Department of Health; Moscow, Russia; [uro52@mail.ru](mailto:uro52@mail.ru); <https://orcid.org/0000-0002-3108-0539>

Lubennikov A.E. – PhD, urologist of department of urology State hospital № 52, Moscow Department of Health; Moscow, Russia; [lualiev@yandex.ru](mailto:lualiev@yandex.ru); <https://orcid.org/0000-0001-5887-2774>

Isaev T.K. – PhD, urologist of department of urology State hospital № 52, Moscow Department of Health; Moscow, Russia; [dr.isaev@mail.ru](mailto:dr.isaev@mail.ru); <https://orcid.org/0000-0003-3462-8616>

Berezhnaya E.E. – pathologist of State hospital № 52, Moscow Department of Health; Moscow, Russia; [dr.berezhnaia@gmail.com](mailto:dr.berezhnaia@gmail.com)

Kotenko O.N. – PhD, chief nephrologist Moscow Department of Health; Moscow, Russia; [Olkotenko@yandex.ru](mailto:Olkotenko@yandex.ru); <https://orcid.org/0000-0001-8264-7374>

## Authors' contributions:

Trushkin R.N. – operating surgeon of the presented clinical cases, 20%  
Lubennikov A.E. – operating surgeon of the presented clinical cases, statistical processing of the material, writing of article, 40%  
Isaev T.K. – operating surgeon of the presented clinical cases, 10%  
Berezhnaya E.E. – analysis of histological material, 10%  
Kotenko O.N. – analysis of patients receiving hemodialysis treatment, 20%

**Conflict of interest.** The authors declare no conflict of interest.

**Financing.** The study was performed without external funding.

**Received:** 17.07.20

**Accepted for publication:** 27.08.20

<https://doi.org/10.29188/2222-8543-2020-13-5-22-29>

# Коррекция недержания мочи после радикальной простатэктомии. Хирургическая техника шаг за шагом

КЛИНИЧЕСКАЯ ЛЕКЦИЯ

**С.В. Котов, И.С. Павлов**

ФГАОУ ВО РНИМУ им. Н.И. Пирогова Минздрава России, 1, ул. Островитянова, г. Москва, 117997, Россия

**Контакт:** Котов Сергей Владиславович, [urokotov@mail.ru](mailto:urokotov@mail.ru)

## Аннотация:

**Введение.** Основной причиной стрессового недержания мочи у мужчин являются операции на предстательной железе – радикальная простатэктомия, трансуретральная резекция предстательной железы, энуклеация и т.д. Золотым стандартом хирургического лечения недержания мочи после операций на предстательной железе является установка искусственного мочевого сфинктера. Для лечения недержания мочи легкой/средней степени рекомендуется имплантация синтетического уретрального мужского слинга. Для лечения недержания мочи тяжелой степени показана имплантация искусственного мочевого сфинктера. Согласно постановлению Правительства Москвы от 24.12.2019 N 1822-ПП оперативные вмешательства на органах мочеполовой системы с имплантацией синтетических сложных и сетчатых протезов включены в стандарты оказания высокотехнологичной медицинской помощи.

**Материалы и методы.** В работе представлена хирургическая техника имплантации искусственного мочевого сфинктера модели AMS 800 (Boston Scientific, Boston, MA, USA) и мужского уретрального слинга AdVance XP (Boston Scientific, Boston, MA, USA). Перечислены показания к оперативному лечению стрессового недержания мочи у мужчин, описаны критерии отбора пациентов для имплантации искусственного сфинктера мочевого пузыря и установки уретрального слинга, а также подробно описана техника этих оперативных вмешательств.

**Заключение.** Представленные в лекции материалы помогут врачам-урологам в освоении техники имплантации искусственного сфинктера мочевого пузыря и уретрального слинга у мужчин.

**Ключевые слова:** недержание мочи; искусственный мочевого сфинктер; мужской уретральный слинг.

**Для цитирования:** Котов С.В., Павлов И.С. Коррекция недержания мочи после радикальной простатэктомии. Хирургическая техника шаг за шагом. Экспериментальная и клиническая урология 2020;13(5):22-29, <https://doi.org/10.29188/2222-8543-2020-13-5-22-29>

<https://doi.org/10.29188/2222-8543-2020-13-5-22-29>

# Correction of urinary incontinence after radical prostatectomy. Surgical technique step by step

CLINICAL LECTURE

**S.V. Kotov, I.S. Pavlov**

Pirogov Russian National Research Medical University; 1, Ostrovityanova str., Moscow, 117997, Russia

**Contacts:** Sergey V. Kotov, [urokotov@mail.ru](mailto:urokotov@mail.ru)

## Summary:

**Introduction.** The main cause of stress urinary incontinence in men is prostate surgery - radical prostatectomy, transurethral resection of the prostate (TURP), enucleation, etc. The gold standard for the surgical treatment of urinary incontinence after prostate surgery is the implantation of an artificial urinary sphincter. For the treatment of mild/moderate urinary incontinence, implantation of synthetic urethral male slings is recommended. For the treatment of severe urinary incontinence, implantation of artificial urinary sphincter recommended. According to the Decree of the Moscow Government dated 12.24.2019 N 1822-PP, surgical interventions on the organs of the genitourinary system with the implantation of synthetic complex and mesh prostheses are included in the standards for the provision of high-tech medical care.

**Materials and methods.** The paper presents a surgical technique for implantation of an artificial urinary sphincter model AMS 800 (Boston Scientific, Boston, MA, USA) and a male urethral sling AdVance XP (Boston Scientific, Boston, MA, USA). The indications for surgical treatment of stress urinary incontinence in men are listed, the criteria for selecting patients for the implantation of an artificial bladder sphincter and the installation of a urethral sling are described, and described in detail.

**Conclusion.** The materials presented in the lecture will help urologists in mastering the technique of implantation of an artificial bladder sphincter and urethral sling in men.

**Key words:** urinary incontinence; artificial urinary sphincter; male urethral sling.

**For citation:** Kotov S.V., Pavlov I.S. Correction of urinary incontinence after radical prostatectomy. Surgical technique step by step. Experimental and Clinical Urology 2020;13(5):22-29, <https://doi.org/10.29188/2222-8543-2020-13-5-22-29>

## ВВЕДЕНИЕ

Недержание мочи – непроизвольное выделение мочи вследствие врожденных аномалий, травм, оперативных вмешательств на органах мочеполовой системы и других причин [1, 2].

Основной причиной стрессового недержания мочи у мужчин являются операции на предстательной железе (ПЖ) – радикальная простатэктомия, трансуретральная резекция предстательной железы (ТУР ПЖ), энуклеация аденомы и т.д. Недержание мочи значительно ухудшает качество жизни мужчин и может быть скорректировано хирургическим путем [3-6].

«Золотым стандартом» хирургического лечения недержания мочи после операций на ПЖ является установка искусственного мочевого сфинктера. Для лечения недержания мочи легкой и средней степеней рекомендуется имплантация синтетических уретральных мужских слингов. Для лечения недержания мочи тяжелой степени показана имплантация искусственного мочевого сфинктера [7-10].

Согласно Постановлению Правительства Москвы от 24.12.2019 № 1822-ПП «О Территориальной программе государственных гарантий бесплатного оказания гражданам медицинской помощи в городе Москве на 2020 год и на плановый период 2021 и 2022 годов» оперативные вмешательства на органах мочеполовой системы с имплантацией синтетических сложных и сетчатых протезов включены в стандарты оказания высокотехнологичной медицинской помощи [11].

Нами представлена хирургическая техника имплантации искусственного мочевого сфинктера модели AMS 800 (Boston Scientific, Boston, MA, USA) и мужского уретрального слинга AdVance XP (Boston Scientific, Boston, MA, USA).

**Искусственный мочевого сфинктер.** Уже более 40 лет, с 1972 года, искусственный мочевого сфинктер используется для лечения тяжелого недержания мочи [12-15]. В результате ряда технических модификаций, которые привели к значительному улучшению хирургических и функциональных результатов, была разработана модель AMS 800 (AMS, Minnetonka, MN, USA), которая на сегодняшний день не претерпела значительных изменений.

AMS 800 состоит из трех компонентов: окклюзионной манжеты, баллона-регулятора давления и управляющей помпы. Все компоненты соединяются между собой при помощи армированных трубок, которые защищены от перегибов. Манжеты и помпы производятся также с антибактериальным покрытием InhibiZone, в состав которого входят Рифампин (рифампицин) и Миноциклин [16].

**Мужской уретральный слинг.** Слинг AdVance (Boston Scientific) – это синтетический трансобтураторный слинг, предназначенный для лечения стрессового недержания мочи у мужчин. Он был разработан P. Rehder

и С. Gozzi в качестве малоинвазивной альтернативы искусственному мочевого сфинктеру [17]. Слинг AdVance являлся наиболее часто имплантируемым фиксированным слингом, эффективность которого при длительном наблюдении составляла около 51% [18]. В настоящее время слинг AdVance более недоступен для продажи в России. На смену ему пришло второе поколение слинга, представленное в 2010 году и названное AdVance XP, с несколькими изменениями в конструкции, призванными облегчить имплантацию и обеспечить более надежную фиксацию слинга в тканях. Согласно данным, при длительном наблюдении он имеет эффективность на уровне 71,7% через 48 мес. и низкую частоту осложнений [19].

## ПОКАЗАНИЯ ДЛЯ ХИРУРГИЧЕСКОГО ЛЕЧЕНИЯ СТРЕССОВОГО НЕДЕРЖАНИЯ МОЧИ У МУЖЧИН

Основным показанием для оперативного лечения стрессового недержания мочи у мужчин после радикальной простатэктомии является неэффективность консервативной терапии в течение 12 мес. после операции [20].

### *Искусственный мочевого сфинктер.*

Установка искусственного мочевого сфинктера показана при следующих состояниях [21-23]:

- недержание мочи средней или тяжелой степени;
- наличие в анамнезе лучевой терапии или операции на уретре;
- неэффективность ранее установленного уретрального слинга.

### *Критерии отбора пациентов [24]:*

1. отсутствие везикоуретрального стеноза или контрактуры шейки мочевого пузыря при цистоскопии;
2. отсутствие гиперактивности детрузора;
3. отсутствие пузырно-мочеточникового рефлюкса;
4. емкость мочевого пузыря >150 мл;
5. объем остаточной мочи <100 мл;
6. сохранность моторики рук и когнитивных функций;
7. мотивация пациента.

Перед операцией рекомендуется выполнение уретроцистоскопии для исключения патологии мочеиспускательного канала и мочевого пузыря. При наличии у пациента сопутствующей патологии (везикоуретральный стеноз, контрактура шейки мочевого пузыря, стриктура уретры, инфекции мочеполовой системы и др.), которая может повлиять на исходы хирургического лечения, целесообразно скорректировать ее перед имплантацией сфинктера [21].

**Уретральный мужской слинг** показан при легкой или средней степени недержания мочи [25].

### *Критерии отбора пациентов [26-28]:*

1. использование менее 4 прокладок в сутки или потеря мочи менее 300 г при 24-часовом прокладочном тесте; ■



2. интактный наружный мочевого сфинктер при цистоскопии; сохранная способность к произвольному сокращению наружного мочевого сфинктера;
3. отсутствие в анамнезе лучевой терапии органов таза или криотерапии;
4. отсутствие в анамнезе операций по лечению недержания мочи;
5. произвольные сокращения детрузора при мочеиспускании;
6. емкость мочевого пузыря >150 мл;
7. объем остаточной мочи <100 мл.

## ИНСТРУМЕНТАРИЙ

Помимо стандартного набора инструментов для операций на мочевом пузыре и мочеиспускательном канале в операционной также должны быть подготовлены:

- При имплантации искусственного мочевого сфинктера:
  1. стерильный лоток из нержавеющей стали;
  2. почкообразный лоток;
  3. градуированный контейнер на 1000 мл и на 500 мл;
  4. стерильный физиологический раствор (рекомендуется для заполнения компонентов);
  5. два стерильных шприца на 50 мл;
  6. стерильный шприц на 20 мл;
  7. ретрактор Скотта;
  8. 8 гемостатических зажимов москит;
  9. прямые ножницы;
  10. зажим Бэбкока;
  11. изогнутый зажим-диссектор Оверхольта;
  12. длинный прямой окончатый зажим либо проводники трубок;
  13. инструмент для соединения коннекторов Quick Connect.
- При установке уретрального slingа: весь необходимый дополнительный инструментарий, включая спиральные троакары-проводники, одноразовый ретрактор Lone Star, эластичные фиксирующие крючки, поставляется в комплекте sling-системы AdVance XR.

## ИМПЛАНТАЦИЯ ИСКУССТВЕННОГО МОЧЕВОГО СФИНКТЕРА

### Положение пациента и подготовка операционного поля

- После проведения анестезии пациент укладывается на спину и проводится подготовка операционного поля. Используя одноразовые бритвенные станки, бреются надлобковая, промежностная области и гениталии.
- Пациент укладывается в литотомическую позицию, ноги сгибаются под углом 90 градусов, при этом коленные суставы пациента разводятся в стороны и на-

ходятся на уровне 0,5 метра выше уровня операционного стола. Край ягодиц должен находиться на конце операционного стола или выходить за края на 5 см.

- Операционное поле затем обрабатывается спиртовым раствором хлоргексидина в течение как минимум 10 минут.
- Область предстоящей операции обкладывается стерильным операционным бельем для проведения промежностного и абдоминального разрезов, анус должен быть изолирован ввиду высокого риска контаминации.
- Проводится катетеризация мочевого пузыря силиконовым катетером Фолея 14 или 16 Ch.

### Техника операции

- Производится промежностный разрез 6-8 см по срединной линии. Используя монополярный коагулятор, рассекаются фасции промежности и жировая клетчатка до бульбоспонгиозной мышцы. По срединной линии рассекается бульбоспонгиозная мышца, обнажая подлежащее спонгиозное тело.
- Наилучшим местом для расположения манжеты является средне-проксимальная часть бульбозной уретры. Спонгиозное тело выделяется по всей окружности на протяжении 4 см.
- Вокруг уретры размещается измеритель и определяется окружность уретры в месте, где будет установлена манжета (рис. 1). Измеритель должен прилегать плотно, но при этом не сдавливать уретру. В большинстве случаев на бульбозной уретре используются манжеты 3,5 или 4,5 см.

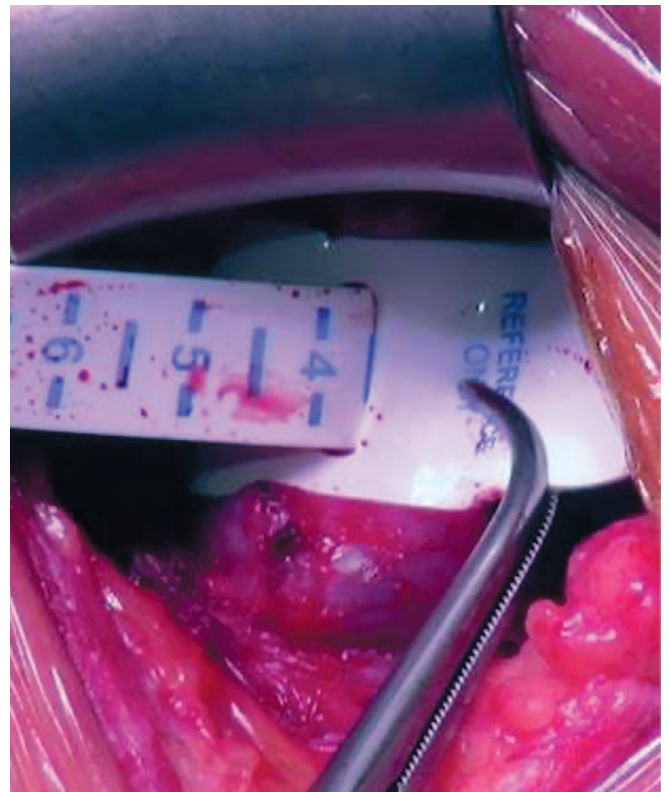


Рис. 1. Измерение окружности уретры  
Fig. 1. Urethral circumference measurement

• Далее на отдельном стерильном столике подготавливаются 8 зажимов типа москит. Для этого на обе бранши каждого зажима надевается силиконовая трубка, которая затем срезается у кончиков браншей. В дальнейшем, при наложении зажимов на трубки, кремальере необходимо защелкивать на один клик для предотвращения повреждения трубок.

• Выбирается подходящий баллон-регулятор давления. Наиболее часто используется баллон с давлением 61-70 см вод. ст. На 50-60 миллилитровый шприц, заполненный 30 мл стерильного физиологического раствора, присоединяется игла 15 G. Игла вставляется в трубку и воздух аспирируется из баллона. После этого баллон наполняется 20 мл раствора, мелкие пузырьки воздуха собираются в один крупный. Оставшийся воздух и жидкость затем аспирируются. Манипуляцию можно повторить несколько раз до тех пор, пока воздух не будет полностью удален из системы. По завершении подготовки баллона на трубку накладывается два москита на 3-4 см от края.

• Выбирается окклюзионная манжета подходящей длины. Используя тот же шприц, игла вставляется в трубку, воздух из манжеты аспирируется до ощущения легкого сопротивления поршня шприца. В зависимости от подобранного размера манжета наполняется 3-5 мл жидкости, мелкие пузырьки воздуха вручную собираются в один крупный, который затем аспирируется вместе с жидкостью. По завершении подготовки манжеты на трубку накладывается два москита на 3-4 см от края.

• Для подготовки помпы концы обеих трубок необходимо поместить в сосуд со стерильным физиологическим раствором, держа помпу под углом 45 градусов таким образом, чтобы черная трубка находилась сверху. Груша помпы сжимается и отпускается до тех пор, пока воздух не будет полностью удален из системы. По завершении манипуляции, будучи все еще погруженными в раствор, каждая трубка зажимается двумя москитами на расстоянии 4-5 см от конца. Все компоненты системы по завершении подготовки помещаются в лоток со стерильным физиологическим раствором.

• Для размещения манжеты под уретру подводится диссектор с той же стороны, где будет находиться баллон-регулятор давления и помпа.

• С противоположной стороны под уретру проводится проушина манжеты, при этом сетка манжеты должна смотреть наружу, а «подушка» – по направлению к уретре. Трубка продевается в отверстие манжеты. Первый «москит» при этом разжимается и вновь накладывается на ту часть трубки, которая уже проведена через отверстие. После этого разжимается второй зажим, вновь накладывается возле первого, и трубка проводится в отверстие до конца.

• Манжета фиксируется на уретре петлей замкового механизма (рис. 2).

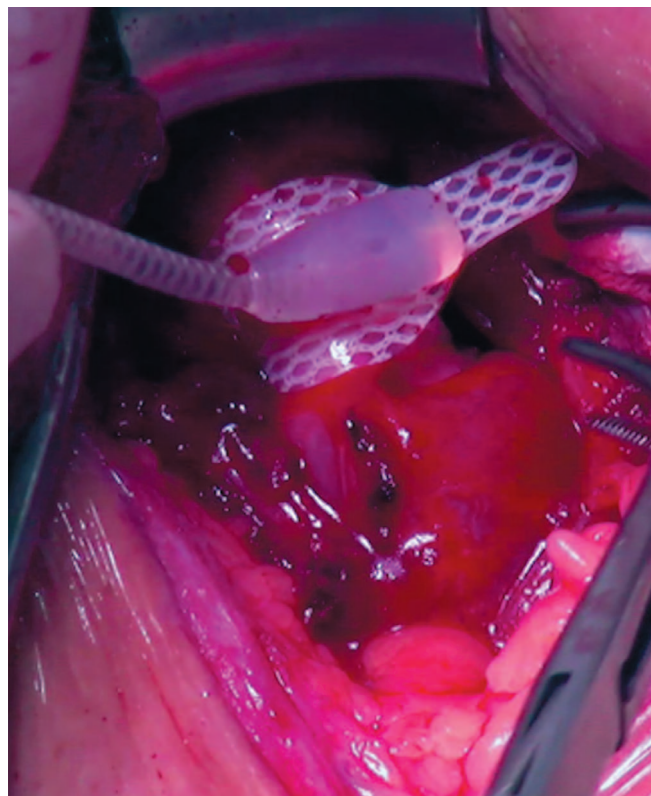


Рис. 2. Размещение манжеты на уретре  
Fig. 2. Cuff placement on the urethra

• Следует ротировать манжету таким образом, чтобы замковый механизм более не прилегал к вентральной поверхности уретры, а располагался с той же стороны, где будет имплантирован баллон-регулятор давления и помпа.

• Рана затем укрывается стерильными салфетками, сверху дополнительно накрывается стерильным бельем.

• Для имплантации баллона-регулятора давления на соответствующей стороне параллельно и на 4 см выше паховой связки проводится кожный разрез длиной 5 см. Рассекается подкожная клетчатка, апоневроз наружной косой мышцы живота. Продвигаясь тупым путем через апоневроз и затем волокна наружной косой мышцы живота, в позадилоном пространстве формируется карман для баллона.

• Отступя в ране на 1 см каудальнее разреза апоневроза, при помощи диссектора в апоневрозе формируется контрапертура, использование которой облегчает имплантацию баллона и позволяет не накладывать швы-держалки. Заведя диссектор в позадилоном пространство через контрапертуру, захватывается конец трубки баллона, «москиты» при этом попеременно разжимаются и накладываются вновь по мере продвижения трубки через ткани.

• После установки баллон наполняется 23 мл стерильного физиологического раствора, используя шприц с тупой иглой 15 G.

• После наполнения баллона апоневроз ушивается непрерывным рассасывающимся швом.

• Для установки помпы в абдоминальный разрез заводится корнцанг и, «скользя» по апоневрозу, при



помощи тупой диссекции формируется ложе в мошонке на ипсилатеральной стороне. Помпа помещается в сформированный карман, деактивационная кнопка при этом должна смотреть латерально и впереди. На ткани мошонки, окружающие трубку сразу над помпой, накладывается зажим Бэбкок, фиксируя помпу в сформированном кармане.

- Используя длинный зажим, трубка манжеты проводится через промежностный разрез по направлению к абдоминальному и выводится в рану. При этом москиты попеременно разжимаются и накладываются вновь по мере прохождения трубки через ткани.

- Чтобы соединить трубки, необходимо предварительно переместить москиты на трубки в глубине раны и, учитывая анатомию пациента, отрезать ножницами излишки трубок строго перпендикулярно их оси.

- При соединении трубок необходимо соблюдать цветовую маркировку: черная трубка баллона соединяется с черной трубкой помпы, а прозрачная трубка манжеты соединяется с прозрачной трубкой помпы.

- На каждую трубку надевается замковое кольцо. После этого на конец одной трубки надевается коннектор, при этом трубка должна упираться в перегородку, что можно проверить через окно коннектора. Оба конца трубок соответствующего цвета промываются шприцом с иглой 22 G, после чего конец второй трубки вставляется в коннектор.

- Убедившись, что оба конца трубок касаются перегородки, коннектор помещается в бранши инструмента для соединения трубок, ручки которого сжимаются до упора, пока стопор одной ручки не коснется второй (рис. 3).

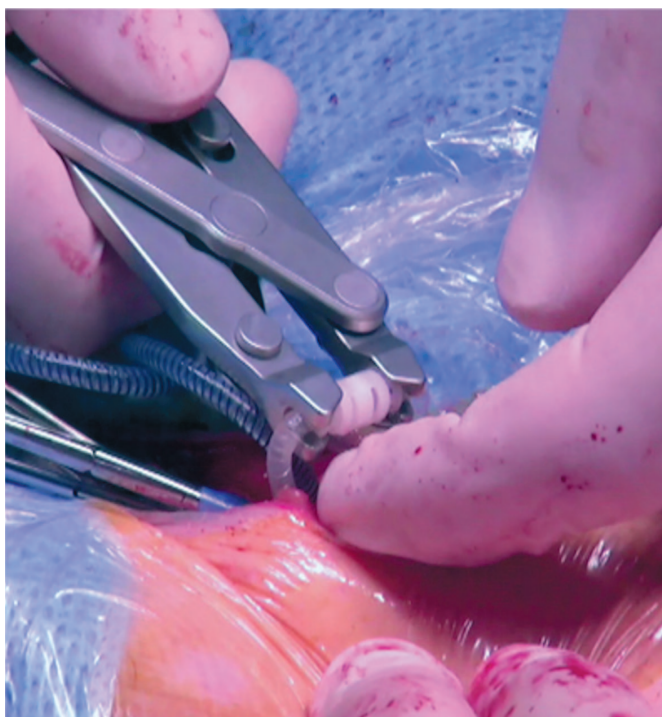

Рис. 3. Соединение трубок при помощи инструмента.  
Fig. 3. Tubing ends are connected using assembly tool

- Те же шаги выполняются с трубками другого цвета.

- Только убедившись в полноценном соединении трубок, можно снимать зажимы москит.

- После того, как трубки были соединены, необходимо корректным образом деактивировать систему. Для этого нужно несколько раз надавить на грушу (мягкую часть) помпы, чтобы удалить всю жидкость из манжеты. Затем нужно подождать, пока помпа частично заполнится жидкостью, и когда в груше будет оставаться небольшое углубление, необходимо нажать кнопку деактивации.

- Ткани промежности ушиваются в 3-4 слоя непрерывным рассасывающимся швом 3/0, начиная с бульбоспонгиозной мышцы. Важно убедиться в отсутствии «мертвого пространства», т.к. это может привести к образованию серомы или гематомы.

- В установке страховых дренажей нет необходимости.

- Подкожная клетчатка передней брюшной стенки ушивается узловыми рассасывающимися швами 3/0.

- Кожные швы.

#### **Транскорпоральная установка манжеты**

При повторной имплантации вследствие эрозии уретры или при наличии скомпрометированных тканей уретры в результате уретропластики или травмы уретры в анамнезе, возможно выполнение транскорпоральной установки манжеты [22]. Манжета при этом проводится через кавернозную ткань и устанавливается вокруг уретры, укрытой белочной оболочкой кавернозных тел. Использование этой техники уменьшает риск повреждения тканей уретры, а главное увеличивает объем тканей между просветом уретры и манжетой сфинктера, что снижает риск эрозии уретры под манжетой. Хотя и существуют определенные риски, у большинства сексуально активных мужчин эректильная функция при использовании этой техники остается сохранной [23, 24].

#### **Особенности имплантации при транскорпоральной методике**

- Определяется место установки манжеты. На белочную оболочку кавернозных тел накладываются швы-держалки латеральнее краев уретры на 2 см. Между ними с каждой стороны проводится продольный разрез белочной оболочки длиной 2 см.

- Используя тупую диссекцию, создается туннель в кавернозной ткани между двумя корпоротомиями. Таким образом, создается воротник из белочной оболочки по дорзолатеральной полуокружности спонгиозного тела (рис. 4А).

- Через сформированный туннель проводится измеритель для определения длины манжеты сфинктера.

- Не удаляя измеритель, позади уретры между собой сшиваются латеральные края корпоротомий.



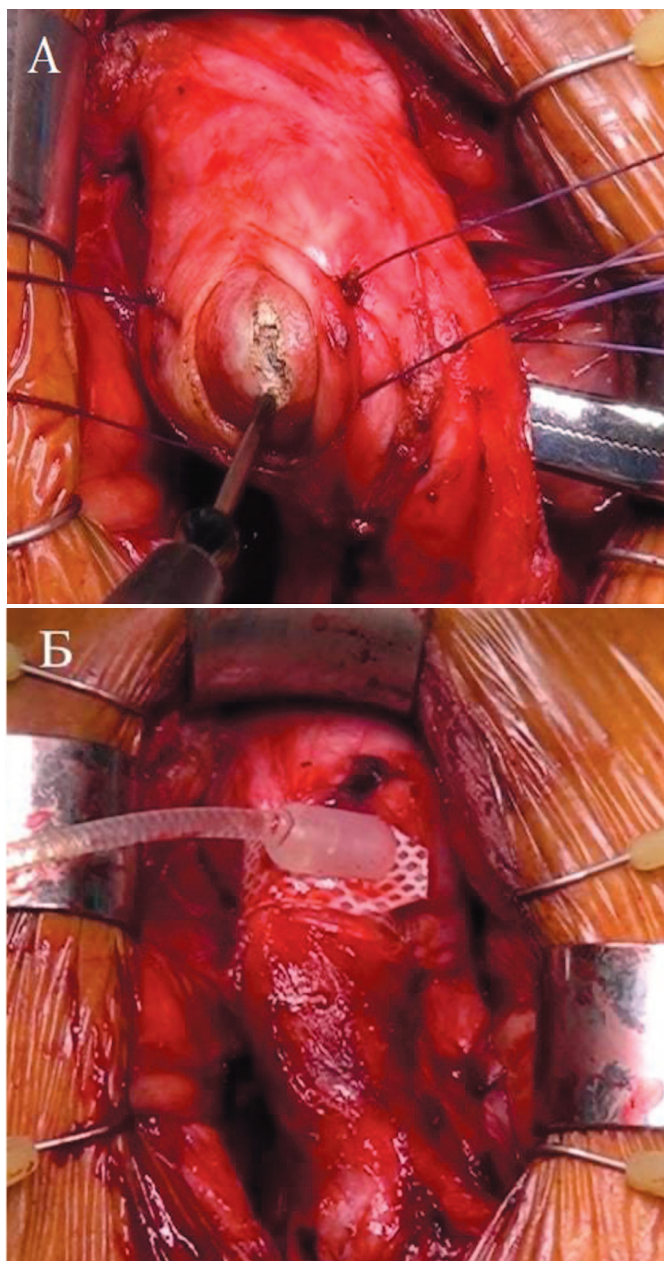


Рис. 4. Транскорпоральная установка манжеты: А - При помощи тупой диссекции между кавернозными телами формируется туннель, который затем вскрывается, Б - манжета установлена на уретре  
Fig. 4. Transcorporeal cuff placement. A - The tunnel between corpora cavernosa is created using blunt dissection, then opened sharply, B - the cuff is placed on the urethra

- Проводится установка окклюзионной манжеты (рис. 4Б).
- Дальнейшие этапы операции те же, что и при стандартной методике установки манжеты.

## ИМПЛАНТАЦИЯ УРЕТРАЛЬНОГО МУЖСКОГО СЛИНГА

### Положение пациента и подготовка операционного поля

- Пациент укладывается в литотомическую позицию, ноги сгибаются под углом 90 градусов, при этом коленные суставы пациента разводятся в стороны и находятся на уровне 0,5 метра выше уровня операцион-

ного стола. Край ягодиц должен находиться на конце операционного стола или выходить за края на 5 см.

- Операционный стол приводится в положение Тренделенбурга на 15-30 градусов.
- Двукратная обработка операционного поля раствором антисептика (спиртовой раствор хлоргексидина или повидон йода).
- Область предстоящей операции обкладывается стерильным операционным бельем для проведения промежностного и подпаховых разрезов, анус должен быть изолирован ввиду высокого риска контаминации.
- Катетеризация мочевого пузыря уретральным катетером Фолея 14-16 Ch.

### Техника операции

- Производится кожный промежностный разрез 6-8 см по срединной линии. Используя монополярный коагулятор, рассекаются фасции промежности и жировая клетчатка до бульбоспонгиозной мышцы.
- Размещается одноразовый ретрактор Lone Star (ретрактор Скотта), фиксируются крючки для обеспечения адекватной экспозиции операционного поля.
- По срединной линии рассекается бульбоспонгиозная мышца, обнажая подлежащее спонгиозное тело бульбозного отдела уретры.
- Спонгиозное тело бульбозного отдела уретры выделяется в проксимальном направлении по вентральной поверхности и с латеральных сторон.
- После выделения луковицы спонгиозного тела, ниже него определяется сухожильный центр промежности.
- Фиброзные волокна между луковицей спонгиозного тела и сухожильным центром пересекаются, что позволяет сделать луковицу более подвижной. Эта зона и будет являться проксимальной границей расположения слинга на уретре. С целью минимизации риска повреждения бульбарных артерий и спонгиозного тела рекомендуется пересекать волокна сухожилия постепенно и только по срединной линии. При этом следует постоянно проверять проксимальную смещаемость проксимальной части бульбозной уретры вглубь на 2-4 см.

- По окончании диссекции необходимо визуально и пальпаторно определить место предполагаемого выкола троакара с каждой стороны. Оно должно располагаться в вершине угла, образованного латеральным краем уретры и медиальным краем кавернозного тела и ветви лонной кости (рис. 5).

- Для выполнения следующих шагов необходимо убрать крючки и ретрактор.

- Пальпаторно определяются верхняя и нижняя ветви лобковой кости и запирающее отверстие.

- Используя маркер, отмечается место будущего выкола, который находится на 1,5-2 см латеральное угла, образуемого ветвями лобковой кости в верхнее-внутреннем квадранте запирающего отверстия. Для того чтобы правильно определить место разреза, можно использовать инъекционную иглу. Выкол иглы проводится параллельно

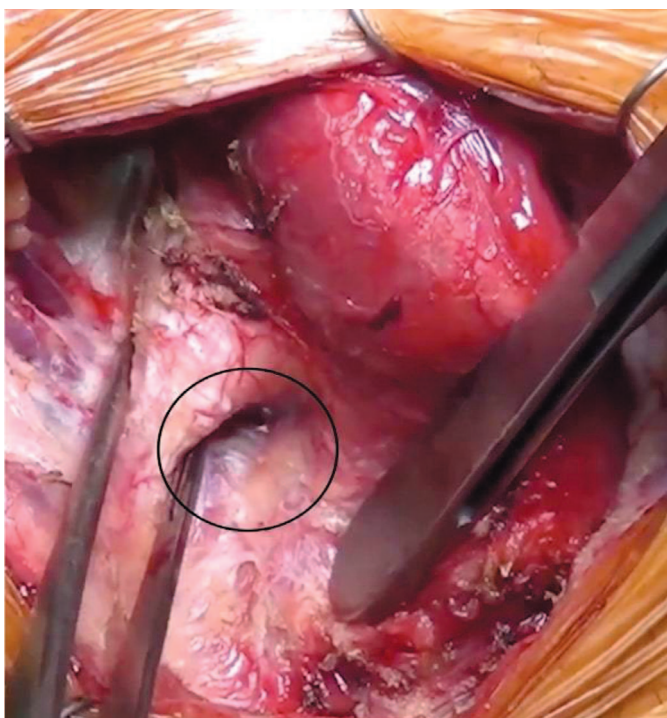


Рис. 5. Черным кругом отмечено место выкола троакара, которое находится в вершине угла, образованного латеральным краем спонгиозного тела и медиальным краем кавернозного тела

Fig. 5. Black circle demonstrates the trocar's exit spot in the perineum, which is located in the apex of the angle between lateral edge of the corpus spongiosum and the medial edge of the corpus cavernosum

бедренной кости и по направлению к копчику. В случае, если игла упирается в ветвь лобковой кости, необходимо сделать новый вкол несколько латеральнее.

- После определения корректного места кожа над ним рассекается коротким разрезом около 0,5 см. Данные маневры выполняются с обеих сторон. При этом линия, соединяющая разрезы, должна быть параллельна полу и перпендикулярна спонгиозному телу.

- Для каждой стороны выбирается соответствующий троакар. Ручка троакара располагается под углом 45 градусов к срединной линии пациента. Кончик инструмента помещается в соответствующий разрез и согласно подобранной до этого траектории медленно, но уверенно проводится в ткани. При этом по мере прокалывания слоев эндопельвикальной фасции ощущаются два «щелчка». После второго «щелчка» необходимо сместить ручку троакара параллельно срединной линии. Указательный палец другой руки хирурга помещается в промежностный разрез в место предполагаемого выкола. Под контролем пальца проводится выкол троакара в промежностную рану.

- При помощи белого коннектора ручка slingа прикрепляется к троакару, при этом нужно убедиться, что отметки на slingе смотрят наружу.

- Троакар поворачивается в обратном направлении, рукава slingа вытягиваются наружу до тех пор, пока средняя часть (тело) slingа не окажется по срединной линии промежности напротив уретры.

- На рукав slingа накладывается зажим сразу под отметкой на пластиковой оболочке. Сетка slingа вместе

с пластиковой оболочкой отсекается выше наложенного зажима. Те же шаги повторяются на другой стороне.

- Слинг подтягивается за рукава таким образом, чтобы тело slingа прилегло к спонгиозному телу, при этом проксимальной границей расположения slingа является выполненная ранее маркировка центрального сухожилия.

- Тело slingа фиксируется к спонгиозному телу узловым рассасывающимся швом 4-0, при этом иглу следует выкалывать на расстоянии как минимум двух пор от края сетки (рис. 6).

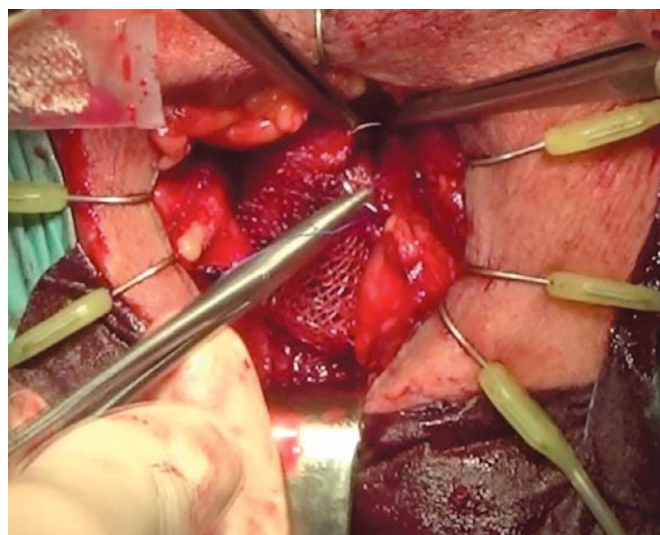


Рис. 6. Фиксация slingа

Fig. 6. Sling fixation

- Перед репозицией бульбозного отдела уретры следует удалить уретральный катетер.

- Далее sling подтягивается за рукава, тем самым осуществляя проксимальную репозицию бульбозного отдела уретры (луковицы спонгиозного тела) на 4-6 см вглубь. Мы рекомендуем проведение гибкой уретроцистоскопии, чтобы убедиться в отсутствии повреждения уретры, а главное, в достижении полной коаптации наружного сфинктера.

- После того как адекватное натяжение slingа достигнуто, с рукавов slingа снимаются зажимы, удаляются пластиковые кожухи.

- Рукава slingа отрезаются на уровне кожи и фиксируются кожным швом.

- Ткани промежности, начиная с бульбоспонгиозной мышцы, ушиваются в 3 слоя непрерывным рассасывающимся швом 3/0. Важно убедиться в отсутствии «мертвого пространства», т.к. это может привести к образованию серомы или гематомы.

- В установке страховых дренажей нет необходимости.

- Кожные швы.

## ЗАКЛЮЧЕНИЕ

Нами представлены показания к оперативному лечению стрессового недержания мочи у мужчин, критерии отбора пациентов для имплантации искусствен-



ного сфинктера мочевого пузыря и установки уретрального слинга, а также подробно описана техника этих

оперативных вмешательств, что поможет урологам на этапе их освоения. ■

## ЛИТЕРАТУРА/REFERENCES

- Abrams P, Cardozo L, Fall M, Griffiths D, Rosier P, Ulmsten U, et al. The standardisation of terminology of lower urinary tract function: report from the Standardisation Subcommittee of the International Continence Society. *NeuroUrol Urodyn* 2002;21(2):167-178. <https://doi.org/10.1002/nau.10052>.
- Burkhard FC, Bosch JLHR, Cruz F, Lemack GE, Nambiar AK, Thiruchelvam N, Tubaro A. Urinary incontinence. EAU Guidelines. Available from: <https://uroweb.org/guideline/urinary-incontinence/> [cited 2020 Nov 16].
- Kopp RP, Marshall LM, Wang PY, Bauer DC, Barrett-Connor E, Parsons JK. The Burden of Urinary Incontinence and urinary bother among elderly prostate cancer survivors. *Eur Urol* 2013;64(4):672-679. <https://doi.org/10.1016/j.euro.2013.03.041>.
- Ventimiglia E, Folkvaljon Y, Carlsson S, Bratt O, Montorsi F, Volz D, et al. Nationwide, population-based study of post radical prostatectomy urinary incontinence correction surgery. *J Surg Oncol* 2018;117(2):321-327. <https://doi.org/10.1002/jso.24816>.
- Gontijo Bernardes MFV, de Cássia Chagas S, de Resende Izidoro LC, Magalhaes Veloso DF, Machado Chianca TC, Pereira da Mata LRF. Impact of urinary incontinence on the quality of life of individuals undergoing radical prostatectomy. *Rev Lat Am Enfermagem* 2019;27:e3131. <https://doi.org/10.1590/1518-8345.2757.3131>.
- Comiter CV, Dobberfuhr AD. The artificial urinary sphincter and male sling for post-prostatectomy incontinence: Which patient should get which procedure? *Investig Clin Urol* 2016;57(1):3-13. <https://doi.org/10.4111/icu.2016.57.1.3>
- Chen YC, Lin PH, Jou YY, Lin VCH. Surgical treatment for urinary incontinence after prostatectomy: a meta-analysis and systematic review. *PLoS One* 2017;12(5):e0130867. <https://doi.org/10.1371/journal.pone.0130867>.
- Cordon BH, Singla N, Singla AK. Artificial urinary sphincters for male stress urinary incontinence: current perspectives *Med Devices* 2016;9:175-183. <https://doi.org/10.2147/MDER.S93637>.
- da Silva LA, Simonetti R, da Silva EMK. Adjustable sling for the treatment of post-prostatectomy urinary incontinence: systematic review and meta-analysis. *Einstein* 2019;17(4):eRW4508. [https://doi.org/10.31744/einstein\\_journal/2019RW4508](https://doi.org/10.31744/einstein_journal/2019RW4508).
- Ostrowski I, Śledź E, Ciechan J, Golabek T, Bukowczan J, Przydacz M, Wiatr T, Stangel-Wojcikiewicz K., Chłosta PL. Current interventional management of male stress urinary incontinence following urological procedures. *Cent European J Urol* 2015;68(3):340-347. <https://doi.org/10.5173/cej.2015.616>.
- Постановление Правительства Москвы от 24.12.2019 № 1822-ПП «О Территориальной программе государственных гарантий бесплатного оказания гражданам медицинской помощи в городе Москве на 2020 год и на плановый период 2021 и 2022 годов». URL: <https://mosgorzdrav.ru/ru-RU/targets/default/card/17.html> (Дата обращения 16 ноября 2020 г.). [Resolution of the Government of Moscow of 24.12.2019 No. 1822-PP «On the territorial program of state guarantees of free medical care for citizens in the city of Moscow for 2020 and for the planning period of 2021 and 2022». Available from: <https://mosgorzdrav.ru/ru-RU/targets/default/card/17.html> [cited 2020 Nov 16]. (In Russian)].
- Scott FB, Bradley WE, Timm GW. Treatment of urinary incontinence by an implantable prosthetic urinary sphincter. *J Urol* 1974;112(1):75-80. [https://doi.org/10.1016/s0022-5347\(17\)59647-0](https://doi.org/10.1016/s0022-5347(17)59647-0).
- Silva LA, Andriolo RB, Atallah AN, da Silva EMK. Surgery for stress urinary incontinence due to presumed sphincter deficiency after prostate surgery. *Cochrane Database Syst Rev* 2014;(9):CD008306. <https://doi.org/10.1002/14651858.CD008306.pub3>.
- Chung E. Contemporary surgical devices for male stress urinary incontinence: a review of technological advances in current continence surgery. *Transl Androl Urol* 2017;6 (Suppl 2):S112-S121. <https://doi.org/10.21037/tau.2017.04.12>.
- Brant WO, Martins FE. Artificial urinary sphincter. *Transl Androl Urol* 2017;6(4):682-694. <https://doi.org/10.21037/tau.2017.07.31>.
- Light JK, Reynolds JC. Impact of the new cuff design on reliability of the AS800 artificial urinary sphincter. *J Urol* 1992;147(3):609-611. [https://doi.org/10.1016/s0022-5347\(17\)37319-6](https://doi.org/10.1016/s0022-5347(17)37319-6).
- Rehder P, Gozzi C. Transobturator sling suspension for male urinary incontinence including post-radical prostatectomy. *Eur Urol* 2007;52(3):860-866. <https://doi.org/10.1016/j.euro.2007.01.110>.
- Meisterhofer K, Herzog S, Strini KA, Sebastianelli L, Bauer R, Dalpiaz O. Male Slings for Postprostatectomy Incontinence: A Systematic Review and Meta-analysis. *European Urology Focus* 2019;6(3):575-592. <https://doi.org/10.1016/j.euf.2019.01.008>
- Grabbert M, Mumm J-N, Klehr B, Kretschmer A, Gebhardt P, Gozzi C et al. Extended follow-up of the AdvVance XP male sling in the treatment of male urinary stress incontinence after 48 months: Results of a prospective and multicenter study. *NeuroUrology and Urodynamics* 2019;38(7):1973-1978. <https://doi.org/10.1002/nau.24101>
- Sandhu JS, Breyer B, Comiter C, Eastham JA, Gomez C, Kirages DJ, et al. Incontinence after prostate treatment: AUA/SUFU Guideline. *J Urol* 2019;202(2):369-378. <https://doi.org/10.1097/JU.0000000000000314>.
- Guralnick ML, Miller E, Toh KL, Webster GD. Transcortical artificial urinary sphincter cuff placement in cases requiring revision for erosion and urethral atrophy. *J Urol* 2002;167(5):2075-2079.
- Chouhan JD, Terlecki RP. A user's guide for surgery involving the artificial urinary sphincter. *Sex Med Rev* 2019;7(1):167-177. <https://doi.org/10.1016/j.sxmr.2018.10.004>.
- Smith PJ, Hudak SJ, Scott JF, Zhao LC, Morey AF. Transcortical artificial urinary sphincter cuff placement is associated with a higher risk of postoperative urinary retention. *Can J Urol* 2013;20(3):6773-6777.
- Wiedemann L, Cornu JN, Haab E, Peyrat L, Beley S, Cathelineau X, Haab F. Transcortical artificial urinary sphincter implantation as a salvage surgical procedure for challenging cases of male stress urinary incontinence: surgical technique and functional outcomes in a contemporary series. *BJU Int* 2013;112(8):1163-1168. <https://doi.org/10.1111/bju.12386>.
- Ko KJ, Kim SJ, Cho ST. Sling surgery for male urinary incontinence including post prostatectomy incontinence: a challenge to the urologist. *Int NeuroUrol J* 2019;23(3):185-194. <https://doi.org/10.5213/inj.1938108.054>.
- Doudt AD, Zuckerman JM. Male slings for post-prostatectomy incontinence. *Rev Urol* 2018;20(4):158-169. <https://doi.org/10.3909/riu080>.
- Poon SA, Silberstein JL, Savage C, Maschino AC, Lowrance WT, Sandhu JS. Surgical practice patterns for male urinary incontinence: analysis of case logs from certifying American urologists. *J Urol* 2012;188(1):205-210. <https://doi.org/10.1016/j.juro.2012.03.012>.
- Ha YS, Yoo ES. Artificial urinary sphincter for post-radical prostatectomy urinary incontinence — is it the best option? *Int NeuroUrol J* 2019;23(4):265-276. <https://doi.org/10.5213/inj.1938210.105>.

### Сведения об авторах:

Котов С.В. – д.м.н., профессор, заведующий кафедрой урологии и андрологии лечебного факультета ФГАОУ ВО РНИМУ им. Н.И. Пирогова Минздрава России; Москва, Россия; [uokotov@yandex.ru](mailto:uokotov@yandex.ru), РИНЦ Author ID 667344

Павлов И.С. – клинический ординатор кафедры урологии и андрологии ЛФ РНИМУ им. Н.И. Пирогова; Москва, Россия; [dr.pavlov.urology@gmail.com](mailto:dr.pavlov.urology@gmail.com)

### Вклад авторов:

Котов С.В. – концепция и дизайн исследования, написание текста, 50%  
Павлов И.С. – сбор и обработка информации, написание текста, 50%

**Конфликт интересов:** Авторы заявляют об отсутствии конфликта интересов.

**Финансирование:** Исследование проведено без спонсорской поддержки.

**Статья поступила:** 13.07.2020

**Принята к публикации:** 23.08.2020

### Information about authors:

Kotov S.V. – Dr.Sc., professor, head of the department of urology and andrology, faculty of medicine, Pirogov Russian National Research Medical University; Moscow, Russia; [urokotov@yandex.ru](mailto:urokotov@yandex.ru). <https://orcid.org/0000-0003-3764-6131>

Pavlov I.S. – resident of the department of urology and andrology faculty of medicine, Pirogov Russian National Research Medical University; Moscow, Russia; [dr.pavlov.urology@gmail.com](mailto:dr.pavlov.urology@gmail.com), <https://orcid.org/0000-0003-2389-4118>.

### Authors' contributions:

Kotov S.V. – research concept and design, text writing, 50%  
Pavlov I.S. – collection and processing of information, writing text, 50%

**Conflict of interest.** The authors declare no conflict of interest.

**Financing.** The study was performed without external funding.

**Received:** 13.07.2020

**Accepted for publication:** 23.08.2020



<https://doi.org/10.29188/2222-8543-2020-13-5-30-35>

# Резекция почки робот-ассистированным и лапароскопическим доступом: опыт одной клиники

КЛИНИЧЕСКОЕ ИССЛЕДОВАНИЕ

**М.Б. Зингеренко, М.А. Газарян, А.Г. Иванов, А.В. Гончаров, И.Е. Хатъков**

ГБУЗ «Московский Клинический Научно-Практический Центр имени А.С. Логинова ДЗМ»; 86, ш. Энтузиастов, Москва, 111123, Россия

**Контакт:** Газарян Михаил Араатович, [m.gazaryan@mknc.ru](mailto:m.gazaryan@mknc.ru)

## Аннотация:

**Введение.** В последние 20 лет в мире отмечается ежегодный прирост (около 2%) заболеваемости раком почки (РП). По стандартам международных клинических рекомендаций по лечению почечно-клеточной карциномы при опухолях почки стадии T1 ( $\leq 7$  см) целесообразно прибегать к органосохраняющим методам лечения.

**Цель.** Сравнение результатов органосохраняющего хирургического лечения пациентов с опухолями почек: роботических резекции почки (РРП) и лапароскопических резекции почки (ЛРП).

**Материалы и методы.** В исследовании представлен ретроспективный анализ результатов хирургического лечения 153 пациентов, перенесших оперативное лечение по поводу рака почки в ГБУЗ МКНЦ им А.С. Логинова за период с 2015 по 2019 гг. робот-ассистированным (I группа) и лапароскопическим способом (II группа).

**Результаты.** Время операции у пациентов обеих групп статистически не различалось. Объем кровопотери и время тепловой ишемии достоверно оказались больше у пациентов II группы. Длительность пребывания в стационаре достоверно не отличалась в обеих группах. Градиент снижения клиренса креатинина в послеоперационном периоде достоверно выше у пациентов II группы. Положительный хирургический край достоверно чаще встречался у пациентов II группы.

**Обсуждение.** Использование роботической системы при выполнении резекции почки позволяет добиться меньшего количества общих осложнений при выполнении операций средней и высокой степеней сложности, что нашло подтверждение в работах ряда авторов.

**Выводы.** РРП является альтернативой ЛРП почки за счет снижения времени тепловой ишемии и объема кровопотери, а также обеспечивает надежные онкологические результаты.

**Ключевые слова:** рак почки; робот-ассистированная резекция почки; лапароскопическая резекция почки.

**Для цитирования:** Зингеренко М.Б., Газарян М.А., Иванов А.Г., Гончаров А.В., Хатъков И.Е. Резекция почки робот-ассистированным и лапароскопическим доступом: опыт одной клиники. Экспериментальная и клиническая урология 2020;13(5):30-35, <https://doi.org/10.29188/2222-8543-2020-13-5-30-35>

<https://doi.org/10.29188/2222-8543-2020-13-5-30-35>

# Robot-assisted and laparoscopic access for partial nephrectomy: experience of one clinic

CLINICAL RESEARCH

**M.B. Zingerenko, M.A. Gazaryan, A.G. Ivanov, A.V. Goncharov, I.E. Khatkov**

Moscow Clinical Scientific Center named after A.S. Loginov, 86, Entuziastov Highway, Moscow, 111123, Russia

**Contacts:** Mikhail A. Gazaryan, [m.gazaryan@mknc.ru](mailto:m.gazaryan@mknc.ru)

## Summary:

**Introduction.** In the last 20 years there are an annual increase in the incidence of renal cell carcinoma (about 2%) in the world. According to the standards of international clinical guidelines for the treatment of renal cell carcinoma in stage T1 kidney tumors ( $\leq 7$  cm), it is advisable to resort to organ-sparing methods of treatment.

**Purpose.** The aim of the study was to compare the results of organ-sparing surgical treatment of patients with kidney tumors: robotic partial nephrectomy (RPN) and laparoscopic partial nephrectomy (LPN).

**Materials and Methods.** The study presents a retrospective analysis of the results of surgical treatment of 153 patients who underwent surgical treatment for renal cell carcinoma at MCSS named after A.S. Loginov for the period from 2015 to 2019 by a robot-assisted (group I) and laparoscopic method (group II).

**Results.** The operation time in patients of both groups did not differ statistically. The volume of blood loss and the time of warm ischemia are significantly greater in patients from group II. The length of hospital stay did not differ significantly in both groups. The gradient of decrease in creatinine clearance in the postoperative period is significantly higher in patients of group II. The positive surgical margin was significantly more common in patients of group II.

**Discussion.** According to the authors, the use of a robotic system when performing a partial nephrectomy makes it possible to achieve fewer general complications when performing operations of medium and high degrees of complexity.

**Conclusions.** RPN is a priority alternative to LPN by reducing the time of warm ischemia and the volume of blood loss, and also provides reliable oncological results.

**Key words:** kidney cancer; robot-assisted kidney resection; laparoscopic kidney resection.

**For citation:** Zingerenko M.B., Gazaryan M.A., Ivanov A.G., Goncharov A.V., Khatkov I.E. Robot-assisted and laparoscopic access for partial nephrectomy: experience of one clinic. *Experimental and Clinical Urology* 2020;13(5):30-35, <https://doi.org/10.29188/2222-8543-2020-13-5-30-35>

## ВВЕДЕНИЕ

Почечно-клеточный рак (ПКР) составляет 2–3% всех эпителиальных опухолей с самым высоким уровнем заболеваемости в странах Запада. В целом, последние 20 лет отмечается ежегодный прирост заболеваемости на уровне около 2% как в Европе, так и в мире. В странах Западной Европы показатели остаются стабильными в течение последних 10 лет [1]. Каждый год в мире регистрируются около 403,3 тыс. впервые выявленных случаев рака почки (РП) (2,0% среди всех злокачественных новообразований, 15-е ранговое место) и 175,1 тыс. случаев смерти от данного заболевания (2,0% среди всех умерших) [2]. В России за период с 2017 по 2018 гг. РП был первично диагностирован у 49070 пациентов [3]. Показатели заболеваемости РП в России в период с 2012 по 2017 гг. увеличились на 13,8% у мужчин (с 12,3 до 14,0 на 100 тыс. населения) и на 16,4% – у женщин (с 6,7 до 7,8 на 100 тыс. населения) [4]. По скорости роста заболеваемости РП находится на 3-м месте после рака предстательной железы и меланомы [5]. Безусловно, увеличение числа больных РП связано в первую очередь с улучшением выявляемости данного заболевания на ранних стадиях вследствие более широкого внедрения в рутинную клиническую практику таких методов диагностики, как ультразвуковое исследование, компьютерная (КТ) и магнитно-резонансная томография (МРТ). В то же время, смертность от ПКР также увеличивается, но более медленными темпами (6,67% за период 2008–2018 гг.), что свидетельствует, вероятнее всего, о недостаточно эффективных подходах к лечению данной патологии [1].

Тем не менее, наиболее высокие показатели эффективности (93,1%) хирургического метода в качестве самостоятельного вида радикального лечения отмечены именно при РП [6]. Хирургические методики при РП активно развиваются в нескольких направлениях: с одной стороны, расширяются показания к операциям при распространенных формах заболевания, с другой — имеется тенденция к органосохраняющему лечению. Параллельно идут разработка и внедрение различных малоинвазивных подходов [7].

По стандартам международных клинических рекомендаций по лечению почечно-клеточной карциномы при опухолях почки стадии T1 ( $\leq 7$  см) целесообразно прибегать к органосохраняющим методам лечения [8]. Ранее «золотым стандартом» выполнения органосохраняющего хирургического лечения РП являлась открытая резекция почки, но в настоящее время в связи с активным развитием медицинских технологий лапароскопический и робот-ассистированный методы практически вытеснили открытый доступ в развитых странах [9]. Основным недостатком лапароскопических методик является тепловая ишемия почки, которая может при-

вести в послеоперационном периоде к развитию почечной недостаточности. В последние годы появляется тенденция к выполнению малоинвазивных методик с минимальным временем ишемии почки. По мнению многих авторов, резекция почки в идеальном варианте должна быть выполнена без ишемии. При необходимости рекомендуется не превышать время тепловой ишемии более 20–25 минут. Робот-ассистированная резекция почки представляется многообещающей процедурой, способной преодолеть технические трудности лапароскопических техник и значительно сократить время ишемии [10].

Статистический анализ проводили с использованием программы Statistica (версия 10; StatSoft Inc., США). Значение  $p < 0,05$  было принято достаточным для множественного сравнения. Рассчитывали среднее значение  $\pm$  стандартное отклонение ( $M \pm m$ ) количественных показателей.

В нашем исследовании представлен анализ лапароскопических (ЛРП) и робот-ассистированных резекций почки (РРП), выполненных в ГБУЗ МКНЦ имени А.С. Логинова ДЗМ.

## МАТЕРИАЛЫ И МЕТОДЫ

В исследовании ретроспективно проанализированы результаты хирургического лечения пациентов, перенесших оперативное лечение по поводу РП в ГБУЗ МКНЦ им И.М. Логинова за период с 2015 по 2019 гг.

Критерии включения:

- пациенты с диагностированным РП по данным КТ и/или МРТ с контрастным усилением;
- пациенты, перенесшие лапароскопическую/робот-ассистированную резекцию почки;
- пациенты с верифицированным злокачественным новообразованием по данным гистологического исследования операционного материала.

Критерии исключения:

- пациенты, которым в результате оперативного лечения была выполнена радикальная нефрэктомия;
- пациенты, у которых по результатам гистологического исследования были выявлены доброкачественные новообразования.

Предоперационное стадирование проводилось по классификации TNM, основываясь на данных КТ с контрастным усилением.

Степени сложности резекции почки по шкале R.E.N.A.L. оценивается следующим образом:

- 4–6 баллов – низкая сложность;
- 7–9 баллов – средняя сложность;
- 10–12 баллов – высокая сложность (табл. 1).

В итоговый анализ вошли 153 пациента в возрасте 26–84 лет, перенесшие РРП или ЛРП в период с 2015 по 2019 гг. в ГБУЗ МКНЦ им. А.С. Логинова. ■

Больные были разделены на 3 группы:

I группа – робот-ассистированные резекции почки, выполненные в условиях «тепловой» ишемии почки (69 пациентов);

II группа – лапароскопические резекции почки, выполненные в условиях «тепловой» ишемии почки (64 пациента);

III группа – робот-ассистированные резекции почки, выполненные без ишемии – «0» ишемия (20 пациентов).

Сопоставлены результаты РРП и ЛРП, выполненных в условиях тепловой ишемии почки – I и II группы. В таблице 2 подробно дана характеристика пациентов

обеих групп, статистически значимых различий между признаками не выявлено.

## РЕЗУЛЬТАТЫ

Произведен анализ результатов хирургического лечения РП робот-ассистированным и лапароскопическим доступом с ишемией почки. Достоверных различий по степени сложности резекции почки по шкале R.E.N.A.L. у пациентов обеих групп обнаружено не было ( $p=0,79$ ). Время операции у пациентов обеих групп статистически не различалось и составляло в среднем  $155 \pm 52,6$  минут для РРП,  $180 \pm 39,3$  минут для

Таблица 1. Шкала R.E.N.A.L.

Table 1. R.E.N.A.L. score

Характеристики опухоли Tumor characteristics	Индекс сложности резекции почки Difficulty index of kidney resection		
	1 балл 1 point	2 балла 2 point	3 балла 3 point
<b>R – радиус (макс диаметр, см)</b> R - radius (maximum diameter, sm)	≤ 4 см	4-7 см	≥ 7 см
<b>E – экзофитность</b> E – exophytic/endofitic	Экзофитный рост ≥ 50% опухоли проецируется наружу от почки ≥ 50% of the tumor is projected outward of the kidney	Эндофитный рост < 50% экзофитного роста опухоли <50% exophytic tumor growth	Полностью интрапаренхимная опухоль Completely intraparenchymal tumor
<b>N – близость к почечному синусу</b> N – nearest sinus	≥ 7 см	4-7 см	≤ 4 см
<b>A – переднее/заднее расположение</b> A - anterior / posterior location	Не имеет числового обозначения. а – переднее, р-заднее, х- другое Nonnumerical suffix. a - front, p - back, x – other		
<b>L – локализация L – location</b>	Кнаружи от полюсной линии Entirely above or below the polar lines	Пересекается с межполюсной линией The lrsion crosses the polar lines	Более 50% кнутри от межполюсной линии > 50% of the mass crosses the polar line or mass is lscated entirely between the polar lines
<b>ВСЕГО Total</b>	4	8	12

Таблица 2. Основные характеристика пациентов I (РРП) и II (ЛРП) групп

Table 2. Main characteristic of groups

Характеристики обеих групп Characteristic of both groups		РРП с тепловой ишемией RPN with warm ischemia	ЛРП с тепловой ишемией LPN with warm ischemia	Достоверность (p) Reliability (p)
n (количество пациентов) n (number of patients)	133	69	64	$p>0,05$
Период, год Period, year	2015, n	1	3	
	2016, n	13	4	
	2017, n	13	18	
	2018, n	27	11	
	2019, n	15	28	
Пол Gender	М, n (%)	37 (53,6%)	38 (59,4%)	$p>0,05$
	Ж, n (%)	32 (46,4%)	26 (40,6%)	$p>0,05$
	Ф, n (%)			
Возраст Age	Средний возраст, лет Middle age, years	61	61	$p>0,05$
Индекс массы тела (ИМТ) Body mass index (BMI)	Средний ИМТ, кг/м <sup>2</sup> Middle BMI, kg/m <sup>2</sup>	27,5	27,95	$p>0,05$
Сторона операции Operation side	Справа, n (%) Right, n (%)	27 (39,2%)	31 (48,5%)	$p>0,05$
	Слева, n (%) Left, n (%)	42 (60,8%)	33 (51,5%)	$p>0,05$
R.E.N.A.L., балл/point	4-6	23 (33,3%)	23 (35,9%)	
	7-9	24 (34,8%)	23 (35,9%)	
	10-12	22 (31,9%)	18 (28,2%)	
Размер опухолей Tumor size	Ср. макс. размер опухоли по данным КТ/МРТ, мм Middle Max. tumor size according to CT / MRI, mm	39	40	$p>0,05$



ЛРП ( $p=0,35$ ). Объем кровопотери и время тепловой ишемии достоверно больше у пациентов II группы ( $p=0,014$  и  $p=0,027$  соответственно), которым выполняли ЛРП, что доказывает интраоперационные преимущества РРП над ЛРП (табл. 3).

Выполнено сравнение количества и характера послеоперационных осложнений у пациентов групп РРП и ЛРП. При этом осложнения I-II степени по Clavien-Dindo расценивались как легкие, от III степени и выше – как тяжелые. Было обнаружено, что количество послеоперационных осложнений достоверно не от-

личались ( $p=0,54$  – для легкой степени и  $p=0,06$  – для тяжелой степени) (рис. 1).

Тяжелые осложнения в группе РРП не отмечены, а в группе ЛРП произошли в 3-х случаях: осложнение III ст. – релапароскопия на 1-е сутки послеоперационного периода по поводу ранней спаечной тонкокишечной непроходимости, осложнение IV ст. – пароксизм фибрилляции предсердий с развитием нестабильной гемодинамики, который потребовал интенсивной терапии в условиях кардиореанимационного отделения, осложнение V ст. – смерть пациента на 6-е сутки после операции в исходе острого нарушения мозгового кровообращения (табл. 4).

Длительность пребывания в стационаре достоверно не отличалась в обеих группах ( $p=0,42$ ) и составила 7 к/д. Градиент снижения клиренса креатинина в послеоперационном периоде был достоверно выше у пациентов II группы, которым выполнена ЛРП и составлял  $18,69 \pm 6,17$ , а у пациентов РРП этот показатель был равен  $11,59 \pm 5,33$  ( $p=0,0023$ ). Положительный хирургический край достоверно чаще встречался у пациентов, которым была выполнена ЛРП (6 случаев, что составило 10,34% против 1 случая – 1,45% в группе РРП,  $p=0,031$ ) (табл. 5, 6).

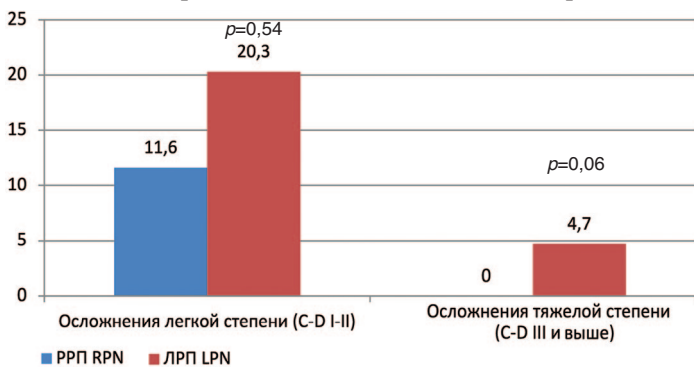


Рис. 1. Послеоперационные осложнения у пациентов I (РРП) и II (ЛРП) групп  
Fig. 1. Postoperative complications of I and II groups

Таблица 3. Интраоперационные показатели у пациентов I (РРП) и II (ЛРП) групп

Table 3. Intraoperative indicators of patients of I and II groups

Группа group	R.E.N.A.L. (Баллы, M ± m) R.E.N.A.L. (point, M ± m)	Время операции (мин. M ± m) Operation time (min, M ± m)	Кровопотеря (мл, M ± m) Blood loss (ml, M ± m)	Время тепловой ишемии (мин, M ± m) Time of warm ischemia (min, M ± m)
РРП с ишемией, RPN with ischemia	8 ± 1,99	155,3 ± 52,61	160,6 ± 57,8	12,4 ± 5,09
ЛРП с ишемией LPN with ischemia	7 ± 2,06	180,65 ± 39,3	207,76 ± 93,48	20,2 ± 5,38
Достоверность (p) Reliability (p)	0,79	0,35	0,014	0,027

Таблица 4. Характер послеоперационных осложнений у пациентов I (РРП) и II (ЛРП) групп по классификации Clavien-Dindo

Table 4. Postoperative complications in patients of both groups according to the classification of Clavien-Dindo

Тип вмешательства Type of intervention	R.E.N.A.L.	Осложнения по Clavien-Dindo Clavien-Dindo Complications						
		0	I	II	IIIa	IIIb	IV	V
РРП с ишемией (n=69) RPN with ischemia (n=69)	Низкая ст., n (%) Low grade, n (%)	22 (31,8%)	0	1 (1,5%)	0	0	0	0
	Средняя ст., n (%) Middle grade, n (%)	20 (28,9%)	4 (5,8%)	0	0	0	0	0
	Высокая ст., n (%) High grade, n (%)	19 (27,6%)	2 (2,9%)	11 (1,5%)	0	0	0	0
ЛРП с ишемией (n=64) LPN with ischemia (n=64)	Низкая ст., n (%) Low grade, n (%)	21 (32,8%)	1 (1,6%)	1 (1,6%)	0	0	1 (1,6%)	0
	Средняя ст., n (%) Middle grade, n (%)	15 (23,4%)	2 (3,1%)	3 (4,6%)	0	1 (1,6%)	0	1 (1,6%)
	Высокая ст., n (%) High grade, n (%)	13 (20,3%)	5 (7,8%)	0	0	0	0	0

Таблица 5. Функциональные результаты у пациентов I (РРП) и II (ЛРП) групп

Table 5. Functional outcomes of I and II groups

Группа group	Число к/д (M ± m) Number of hospital days (M ± m)	Градиент снижения клиренса креатинина (M ± m) Creatinine clearance reduction gradient (M ± m)
РРП с ишемией (n=69) RPN with ischemia (n=69)	4 ± 1,39	11,59 ± 5,33
ЛРП с ишемией (n=64) LPN with ischemia (n=64)	5 ± 1,69	18,69 ± 6,17
Достоверность (p) Reliability (p)	0,42	0,0023

Таблица 6. Онкологические результаты у пациентов I (РРП) и II (ЛРП) групп

Table 6. Functional outcomes of I and II groups

Группа group		Хирургический край Surgical margin	
		R0	R1
РРП с ишемией (n,%)	RPN with ischemia (n,%)	68 (98,55%)	1 (1,45%)
ЛРП с ишемией (n,%)	LPN with ischemia (n,%)	58 (89,66%)	6 (10,34%)
Достоверность (p)		Reliability (p)	
		0,031	

## ОБСУЖДЕНИЕ

В группе РРП при схожих индексах R.E.N.A.L. достоверно ниже среднее время операции (на 16%) и среднее время тепловой ишемии (на 50%). Следствием этого является уменьшение среднего объема кровопотери на 23%, средних значений прироста креатинина в раннем послеоперационном периоде на 45%.

Интракорпоральное ушивание паренхимы почки в пределах ограниченного времени тепловой ишемии технически затруднено из-за малого объема движений лапароскопических инструментов [11, 12]. Эти трудности преодолевает роботическая система Da Vinci с большей свободой инструментов, лучшей визуализацией операционного поля и нивелирования тремора [13]. Именно эти возможности оборудования привели к более короткому времени операции, уменьшению времени тепловой ишемии и улучшению функциональных результатов, что было доказано в ранее опубликованных исследованиях, сравнивающих РРП и ЛРП, и подтверждается в результатах нашего исследования [14].

Также именно роботическая система Da Vinci предоставляет возможность эффективно выполнять резекцию почки методом «нулевой» ишемии. В настоящее время нет данных, подтверждающих, что ограниченное время ишемии ( $\leq 25$  минут) имеет более высокий риск снижения почечной функции после резекции почки по сравнению с методом «нулевой ишемии» [15]. В ранее опубликованных исследованиях наблюдались значительные различия в ранних изменениях скорости клубочковой фильтрации (СКФ), что объясняется длительностью пережатия почечной артерии [16].

Таким образом, по данным авторов, РРП может давать лучшие функциональные результаты в позднем послеоперационном периоде [17]. Градиент снижения клиренса креатинина по результатам нашего исследования достоверно ниже в группе РРП, что подтверждает лучший функциональный результат в вопросе сохранности почечной функции у этой группы пациентов.

По данным многих авторов выполнение операций с использованием роботической системы позволяет добиться меньшего числа общих осложнений при выполнении операций среднего и высокого хирургического риска

(R.E.N.A.L.>7) [18–20]. Частота легких осложнений по шкале Clavien-Dindo по данным нашего исследования в группах ЛРП и РРП сопоставима. Частота тяжелых осложнений по шкале Clavien-Dindo в группе ЛРП выше, чем в группе РРП. Уменьшение числа послеоперационных осложнений высокой степени можно рассматривать как преимущество РРП над ЛРП, однако требуются дальнейшие наблюдения с учетом сопутствующих заболеваний, получаемой терапии и других факторов. Тем не менее, представленный анализ иллюстрирует эквивалентность в безопасности РРП и ЛРП для анатомически сложных опухолей почек.

Онкологический результат имеет первостепенное значение при выборе подхода к хирургическому лечению опухолей почки. В нашем исследовании положительный хирургический край зоны резекции достоверно чаще встречался в группе ЛРП, чем в группе РРП. Однако отдаленные онкологические результаты нами не оценивались. По данным ряда авторов метод операции не является достоверным прогностическим фактором для 5-летней канцероспецифической выживаемости [21, 22]. В результатах исследования J.L. Tap и соавт. онкологические результаты роботических резекций почки эквиваленты результатам открытых операций даже при резекции сложных опухолей [23]. Таким образом, можно говорить, что онкологическая эффективность роботических операций не уступает аналогичным методам хирургического лечения.

## ВЫВОДЫ

Робот-ассистированная резекция почки является приоритетной альтернативой лапароскопической резекции почки за счет снижения времени тепловой ишемии и объема кровопотери, а также обеспечивает надежные онкологические результаты.

Для пациентов с опухолями почки средней и высокой степеней сложности по шкале R.E.N.A.L. РРП имеет наибольшее преимущество за счет снижения времени операции, времени тепловой ишемии без увеличения риска осложнений, и показывает лучшие функциональные и онкологические результаты. Требуются дальнейшие исследования с большими выборками и длительным периодом наблюдения. ■

## ЛИТЕРАТУРА / REFERENCES

1. EAU Guidelines 2019. Ljungberg B, Albiges L, Bensalah K, Bex A, Giles RH, Hora M, et al. Renal Cell Carcinoma. [cited 2020 Oct 12]. URL: <https://uroweb.org/guideline/renal-cell-carcinoma/>
2. Bray F, Ferlay J, Soerjomataram I, Siegel RL, Torre LA, Jemal A. Global cancer statistics 2018: GLOBOCAN estimates of incidence and mortality worldwide for 36 cancers in 185 countries. *CA Cancer J clinicians* 2018;68(6):394-424. <https://doi.org/10.3322/caac.21492>.

3. Социально значимые заболевания населения России в 2018 году (Статистические материалы). Министерство здравоохранения Российской Федерации. Департамент мониторинга, анализа и стратегического развития здравоохранения ФГБУ «Центральный научно-исследовательский институт организации и информатизации здравоохранения» Минздрава России. Москва 2019 г. URL: <https://www.rosminzdrav.ru/ministry/61/22/stran->

## ЛИТЕРАТУРА / REFERENCES

- itsa-979/statisticheskie-i-informatsionnye-materialy/statisticheskiy-sbornik-2018-god. [Socially significant diseases of the population of Russia in 2018 (Statistical materials). Ministry of Healthcare of the Russian Federation. Department of Monitoring, Analysis and Strategic Development of Healthcare of the Federal State Budgetary Institution "Central Research Institute for Organization and Informatization of Healthcare" of the Ministry of Healthcare of Russia. Moscow 2019. дата обращения 12 октября 2020. <https://www.rosminzdrav.ru/ministry/61/22/stranitsa-979/statisticheskie-i-informatsionnye-materialy/statisticheskiy-sbornik-2018-god>. [cited 2020 Oct 2020] (In Russian)].
- Аксель Е.М., Матвеев В.Б. Статистика злокачественных новообразований мочевых и мужских половых органов в России и странах бывшего СССР. *Онкоурология* 2019;15(2):15–24. <https://doi.org/10.17650/1726-9776-2019-15-2-15-24>. [Axel E.M., Matveev V.B. Statistics of malignant tumors of urinary and male urogenital organs in Russia and the countries of the former USSR. *Oncourologia = Cancer Urology* 2019;15(2):15–24. <https://doi.org/10.17650/1726-9776-2019-15-2-15-24>. (In Russian)].
  - Злокачественные новообразования в России в 2017 году (заболеваемость и смертность). Под ред. А.Д. Каприна, В.В. Старинского, Г.В. Петровой – М.: МНИОИ им. П.А. Герцена – филиал ФГБУ «НМИЦ радиологии» Минздрава России, 2018. [http://www.oncology.ru/service/statistics/malignant\\_tumors/2017.pdf](http://www.oncology.ru/service/statistics/malignant_tumors/2017.pdf). [Malignant neoplasms in Russia in 2017 (morbidity and mortality). [Ed. A.D. Kaprin, V.V. Starinsky, G.V. Petrov]. М.: П.А. Герцен МНИОИ - branch of the Federal State Budgetary Institution "NMTs of Radiology" of the Ministry of Health of Russia, 2018. [http://www.oncology.ru/service/statistics/malignant\\_tumors/2017.pdf](http://www.oncology.ru/service/statistics/malignant_tumors/2017.pdf). (In Russian)].
  - Состояние онкологической помощи населению России в 2017 году под редакцией А.Д. Каприна, В.В. Старинского, Г.В. Петровой. М.:2018.236 с. [The state of cancer care for the population of Russia in 2017. [Ed. A.D. Kaprin, V.V. Starinsky, G.V. Petrov]. М.: 2018. 236 s. (In Russian)].
  - Матвеев В.Б., Комаров И.Г., Алексеев Б.Я. и др. Роль лапароскопической хирургии в лечении опухолей почки. *Онкоурология* 2005;(3):5–9. [Matveev V.B., Komarov I.G., Alekseyev B.Ya., Medvedev V.L., Kogan M.I., Volkova M.I. Role of laparoscopic surgery in the treatment of renal tumors. *Oncourologia = Cancer Urology* 2005;(3):5–9. (In Russian)].
  - Ljungberg B, Cowan NC, Hanbury DC, Hora M, Kuczyk MA, Merseburger AS, et al. EAU guidelines on renal cell carcinoma: the 2010 update. *Eur Urol* 2010;58:398–406.
  - Patel MN, Bhandari M, Menon M, Rogers CG. Robotic-assisted partial nephrectomy: Has it come of age? *Indian J Urol* 2009;25(4):523–528. <https://doi.org/10.4103/0970-1591.57929>.
  - Pignot G, Bouliere F, Patard JJ. Warm ischaemia: the ultimate enemy for partial nephrectomy? *Eur Urol* 2010;58(3):337–9.
  - Choi JE, You JH, Kim DK, Rha KH, Lee SH. Comparison of perioperative outcomes between robotic and laparoscopic partial nephrectomy: a systematic review and meta-analysis. *Eur Urol* 2015;67(5):891–901. <https://doi.org/10.1016/j.eururo.2014.12.028>.
  - Shiroki R, Fukami N, Fukaya K, Kusaka M, Natsume T, Ichihara T, et al. Robot-assisted partial nephrectomy: superiority over laparoscopic partial nephrectomy. *Int J Urol* 2016;23(2):122–131. <https://doi.org/10.1111/iju.13001>.
  - Wang Y, Ma X, Huang Q, Du Q, Gong H, Shang J, et al. Comparison of robot-assisted and laparoscopic partial nephrectomy for complex renal tumours with a RENAL nephrometry score  $\geq 7$ : peri-operative and oncological outcomes. *BJU Int* 2016;117(1):126–130. <https://doi.org/10.1111/bju.13214>.
  - Wu Z, Li M, Song S, Ye H, Yang Q, Liu B, et al. Propensity-score matched analysis comparing robot-assisted with laparoscopic partial nephrectomy. *BJU Int* 2015;115(3):437–45. <https://doi.org/10.1111/bju.12774>.
  - Rod X, Peyronnet B, Seisen T, Pradere B, Gomez FD, Verhoest G, et al. Impact of ischaemia time on renal function after partial nephrectomy: a systematic review. *BJU Int* 2016;118(5):692–705. <https://doi.org/10.1111/bju.13580>.
  - Choi JD, Park JW, Choi JY, Kim HS, Jeong BC, Jeon SS, et al. Renal damage caused by warm ischaemia during laparoscopic and robot-assisted partial nephrectomy: an assessment using Tc 99m-DTPA glomerular filtration rate. *Eur Urol* 2010;58(6):900–905. <https://doi.org/10.1016/j.eururo.2010.08.044>.
  - Khalifeh A, Autorino R, Eyraud R, Samarasekera D, Laydner H, Panumatrassameeet K, et al. Three-year oncologic and renal functional outcomes after robot-assisted partial nephrectomy. *Eur Urol* 2013;64(5):744–750. <https://doi.org/10.1016/j.eururo.2013.03.052>.
  - Long JA, Yakoubi R, Lee B, Guillotreau J, Autorino R, Laydneret H, et al. Robotic versus laparoscopic partial nephrectomy for complex tumors: comparison of perioperative outcomes. *Eur Urol* 2012;61:1257–1262. <https://doi.org/10.1016/j.eururo.2012.03.012>.
  - Jang HJ, Song W, Suh YS, Jeong US, Jeon HG, Jeong BC, et al. Comparison of perioperative outcomes of robotic versus laparoscopic partial nephrectomy for complex renal tumors (RENAL nephrometry score of 7 or higher). *Korean J Urol* 2014;55(12):808–813. <https://doi.org/10.4111/kju.2014.55.12.808>.
  - Volpe A, Garrou D, Amparore D, Naeyer GD, Porpiglia F, Ficarra V, et al. Perioperative and renal functional outcomes of elective robot-assisted partial nephrectomy (RAPN) for renal tumours with high surgical complexity. *BJU Int* 2014;114(6):903–909. <https://doi.org/10.1111/bju.12751>.
  - Kizilay F, Turna B, Apaydin E, Semerci B. Comparison of long-term outcomes of laparoscopic and robot-assisted laparoscopic partial nephrectomy. *Kaohsiung J Med Sci* 2019;35(4):238–243. <https://doi.org/10.1002/kjm2.12038>.
  - Leow JJ, Heah NH, Chang SL, Chong YL, Png KS. Outcomes of robotic versus laparoscopic partial nephrectomy: an updated meta-analysis of 4,919 patients. *J Urol* 2016;196(5):1371–1377. <https://doi.org/10.1016/j.juro.2016.06.011>.
  - Tan JL, Frydenberg M, Grummet J, Hanegbi U, Snow R, Mann S, et al. Comparison of perioperative, renal and oncologic outcomes in robotic-assisted versus open partial nephrectomy. *ANZ J Surg* 2018;88(3):E194–E199. <https://doi.org/10.1111/ans.14154>.

## Сведения об авторах:

Зингеренко М.Б. – д.м.н., заведующий урологическим отделением ГБУЗ «Московский Клинический Научно-Практический Центр имени А.С. Логинова ДЗМ», Москва, Россия; [m.zingerenko@mknc.ru](mailto:m.zingerenko@mknc.ru); РИНЦ AuthorID 904228

Газарян М.А. – врач-уролог урологического отделения, ГБУЗ «Московский Клинический Научно-Практический Центр имени А.С. Логинова ДЗМ», Москва, Россия; [m.gazaryan@mknc.ru](mailto:m.gazaryan@mknc.ru); РИНЦ AuthorID 941242

Иванов А.Г. – клинический ординатор урологического отделения, ГБУЗ «Московский Клинический Научно-Практический Центр имени А.С. Логинова ДЗМ», Москва, Россия; [alex\\_ivanov9509@mail.ru](mailto:alex_ivanov9509@mail.ru)

Гончаров А.В. – клинический ординатор урологического отделения, ГБУЗ «Московский Клинический Научно-Практический Центр имени А.С. Логинова ДЗМ», Москва, Россия; [anton90@1988.ru](mailto:anton90@1988.ru)

Хатков И.Е. – член-корр. РАН, д.м.н., профессор, директор ГБУЗ «Московский Клинический Научно-Практический Центр имени А.С. Логинова ДЗМ», главный внештатный специалист-онколог Департамента здравоохранения Москвы, заведующий кафедрой факультетской хирургии лечебного факультета МГМСУ; Москва, Россия; [info@mknc.ru](mailto:info@mknc.ru); РИНЦ AuthorID 905634

## Вклад авторов:

Зингеренко М.Б. – концепция и дизайн исследования, рецензирование, 30%  
Газарян М.А. – концепция и дизайн исследования, сбор и анализ информации, написание статьи, 30%  
Иванов А.Г. – написание статьи, 15%  
Гончаров А.В. – сбор и анализ информации, 5%  
Хатков И.Е. – концепция и дизайн исследования, рецензирование, 20%

**Конфликт интересов:** Авторы заявляют об отсутствии конфликта интересов.

**Финансирование:** Исследование проведено без спонсорской поддержки.

Работа выполнена в соответствии с этическими принципами проведения исследований с участием человека Хельсинской Декларации Всемирной Медицинской Ассоциации (Declaration of Helsinki), пересмотр 2013 г.

**Статья поступила:** 17.07.2020

**Принята к публикации:** 27.08.2020

## Information about authors:

Zingerenko M.B. – Dr. Sc., Head of the Urology Department; Moscow, Russia; [m.zingerenko@mknc.ru](mailto:m.zingerenko@mknc.ru); <https://doi.org/0000-0002-1322-9862>

Gazaryan M.A. – urologist, the Urology Department, Moscow Clinical Scientific Center named after A.S. Loginov; Moscow, Russia; [m.gazaryan@mknc.ru](mailto:m.gazaryan@mknc.ru); <https://doi.org/0000-0002-3338-9935>

Ivanov A.G. – resident physician, the Urology Department, Moscow Clinical Scientific Center named after A.S. Loginov; Moscow, Russia; [alex\\_ivanov9509@mail.ru](mailto:alex_ivanov9509@mail.ru); <https://doi.org/0000-0001-5917-7837>

Goncharov A.V. – resident physician, the Urology Department, Moscow Clinical Scientific Center named after A.S. Loginov; Moscow, Russia; [anton90@1988.ru](mailto:anton90@1988.ru)

Khatkov I.E. – corresponding member of RAS, Dr. Sc., MD, professor, Director of Moscow Clinical Scientific Center named after A.S. Loginov, chief-oncologist of the Department of Healthcare in Moscow, head of the department of faculty surgery at the medical faculty of Moscow State Medical University; Moscow, Russia; [info@mknc.ru](mailto:info@mknc.ru); <https://doi.org/0000-0002-4088-8118>

## Authors' contributions:

Zingerenko M.B. – research concept and design, reviewing, 30%  
Gazaryan M.A. – research concept and design, collecting and analyzing information, article writing, 30%  
Ivanov A.G. – writing an article, 15%  
Goncharov A.V. – collecting and analyzing information, 5%  
Khatkov I.E. – research concept and design, reviewing, 20%

**Conflict of interest.** The authors declare no conflict of interest.

**Financing.** The study was performed without external funding.

The work was performed in accordance with the ethical principles of conducting research with human participation of the Declaration of Helsinki, revised in 2013.

**Received:** 17.07.2020

**Accepted for publication:** 27.08.2020



<https://doi.org/10.29188/2222-8543-2020-13-5-36-40>

# Варианты оценки почечной функции после органосохраняющих операций у пациентов с почечно-клеточным раком

КЛИНИЧЕСКОЕ ИССЛЕДОВАНИЕ

**А.В. Серегин<sup>1,2</sup>, Т.Р. Индароков<sup>1</sup>, Н.А. Шуститский<sup>2</sup>, А.А. Серегин<sup>1</sup>**

<sup>1</sup> Кафедра урологии и хирургической андрологии РМАНПО; 2/1, стр. 1, ул. Баррикадная, Москва, 125993, Россия

<sup>2</sup> ГКБ им. С.П.Боткина; 5, 2-й Боткинский пр-д, Москва, 125284, Россия

**Контакт:** Индароков Тембулат Русланович, [indarokov2016@yandex.ru](mailto:indarokov2016@yandex.ru)

## Аннотация:

**Введение.** Несмотря на совершенствование различных оперативных и абляционных методик лечения больных раком почки остается открытым вопрос о функциональном состоянии почки после оперативного лечения. Наряду с достижением онкологических результатов, сохранение почечной функции является основной задачей в лечении опухолевых заболеваний почек.

**Цель исследования.** Оценить функциональные результаты органосохраняющих операций с превентивным швом с сохраненным кровотоком, а также у пациентов, которым была выполнена резекция почки с пережатием почечной ножки, с использованием нефросцинтиграфии.

**Материалы и методы исследования.** В исследование включено 175 пациентов с раком почки стадии pT1a-T2bN0M0, которые разделены на 2 группы. Первая группа – 150 пациентов, которым были выполнены органосохраняющие операции (ОСО) с применением превентивных гемостатических швов, позволяющих выполнять операции без пережатия почечной ножки. 25 пациентам второй группы была выполнена резекция почки с пережатием почечной ножки. С целью оценки почечной функции пациентам выполнялась динамическая нефросцинтиграфия. В первой группе больных опухоль располагалась в среднем сегменте у 64 пациентов, в верхнем сегменте – у 45 пациентов, в нижнем сегменте – у 41 пациентов. Стадия T1a была установлена у 74 пациентов, стадия T1b – у 53 пациентов, стадия T2a – у 4 пациентов. У 19 пациентов диагностирована кистозная форма рака T1a. Во второй группе опухоль располагалась в центральном сегменте почки – у 10 пациентов, в верхнем сегменте – у 7 пациентов и у 8 пациентов – в нижнем. По стадиям пациенты были разделены следующим образом – T1a – 16, T1b – 8, T2a – 1.

**Результаты.** Всем пациентам выполнены ОСО. В первой группе ни в одном случае почечная ножка не пережималась. Среднее время тепловой ишемии во второй группе составило  $13 \pm 2$  мин. Перфузионный и ренальный индекс для оперированной почки в обеих группах был сопоставим, и составил  $54,13 \pm 2\%$  и  $53,24 \pm 4\%$  в первой и второй группах соответственно. Однако после оперативного лечения показатели в группах существенно отличались. В первой группе перфузионный индекс составил  $46,82 \pm 2,39\%$  против  $35 \pm 1,52\%$  – во второй, ренальный индекс в первой группе  $46,82 \pm 2,39\%$  против  $39 \pm 0,88\%$  – во второй.

**Выводы.** Таким образом, даже кратковременная тепловая ишемия приводит к значимым нарушениям почечной функции. Превентивный шов позволяет удалять опухоль из любого отдела почки, при сохраненном кровотоке, и позволяет оградить почечную паренхиму от ишемических повреждений.

**Ключевые слова:** почечно-клеточный рак; органосохраняющие операции; превентивный гемостатический шов.

**Для цитирования:** Серегин А.В., Индароков Т.Р., Шуститский Н.А., Серегин А.А. Варианты оценки почечной функции после органосохраняющих операций у пациентов с почечно-клеточным раком. Экспериментальная и клиническая урология 2020;13(5):36-40, <https://doi.org/10.29188/2222-8543-2020-13-5-36-40>

<https://doi.org/10.29188/2222-8543-2020-13-5-36-40>

# Options for assessing renal function after organ-preserving operations in patients with renal cell carcinoma

CLINICAL RESEARCH

**A.V. Seregin<sup>1,2</sup>, T.R. Indarokov<sup>1</sup>, N.A. Shustitsky<sup>2</sup>, A.A. Seregin<sup>1</sup>**

<sup>1</sup> Department of Urology and Surgical Andrology, RMANPO; 2/1 buld 1, Barricadnaya st., Moscow, 125993, Russia

<sup>2</sup> City clinical hospital named after S.P. Botkin; 5, 2nd Botkinsky proezd, Moscow, 125284, Russia

**Contacts:** Tembulat R. Indarokov, [indarokov2016@yandex.ru](mailto:indarokov2016@yandex.ru)

## Summary:

**Introduction.** Despite the improvement of various methods of surgical and ablative methods of treating kidney cancer, the question remains about the functional state of the kidney after surgical treatment. Along with the achievement of oncological results, the preservation of renal function is the main task in the treatment of tumorous diseases of the kidneys.

**Aim.** To evaluate the functional results of organ-preserving operations with a preventive suture with preserved blood flow, as well as in patients who underwent a resection of the kidney with compression of the renal pedicle, using nephrosцинтиграфия.

**Material and Methods.** The study included 175 patients in stages pT1a-T2bN0M0, which are divided into 2 groups. Group 1 – 150 patients who underwent organ-preserving options with the use of preventive hemostatic sutures, allowing operations to be performed without clamping the kidney leg. 25 patients underwent a resection of the kidney with compression of the renal pedicle. To assess renal function, patients underwent dynamic nephrosцинтиграфия. In the first group, the tumor was located in the central segment in 64 patients, in the upper segment in 45 patients, in the lower segment in 41 patients. Stage T1a was established in 74 patients, stage T1b in 53 patients, stage T2a in 4 patients. In 19 patients diagnosed with cystic T1a cancers. In the second group in the central segment – in 10 patients, in the upper segment in 7 patients and in 8 patients in the lower. According to the stages, patients were divided as follows – T1a – 16, T1b – 8, T2a – 1.

**Results.** Organ-preserving operations were performed for all patients. In the first group, in no case did the renal pedicle be pinched. The average time of thermal ischemia in the second group was  $13 \pm 2$  min. The perfusion and renal index for the operated kidney in both groups was comparable, and amounted to  $54.13 \pm 2\%$  and  $53.24 \pm 4\%$ . However, after surgical treatment, the indicators were significantly different. In the first group, the perfusion index was  $46.82 \pm 2.39\%$  against  $35 \pm 1.52\%$  in the second, the renal index in the first group was  $46.82 \pm 2.39\%$ , against  $39 \pm 0.88\%$  in the second.

**Conclusion.** Thus, even short-term thermal ischemia leads to significant impairment of renal function. Preventive suture allows you to remove a tumor from any part

of the kidney, while maintaining blood flow, and allows you to protect the renal parenchyma from ischemic damage.

**Key words:** renal cell carcinoma; organ-preserving operations; preventive hemostatic suture.

**For citation:** Seregin A.V., Indarokov T.R., Shustitsky N.A., Seregin A.A. Options for assessing renal function after organ-preserving operations in patients with renal cell carcinoma. *Experimental and Clinical Urology* 2020;13(5):36-40, <https://doi.org/10.29188/2222-8543-2020-13-5-36-40>

## ВВЕДЕНИЕ

Одной из самых актуальных проблем современной онкоурологии является радикальность лечения злокачественных опухолей почек. Оперативное лечение остается в настоящее время основным методом лечения почечно-клеточного рака (ПКР). С течением времени с появлением новых современных методов диагностики и, соответственно, с выявлением все большего количества локализованных форм рака почки возникла необходимость в пересмотре подходов к оперативному лечению и расширению показаний к выполнению органосохраняющего лечения ПКР [1].

После выполнения радикальной нефрэктомии существенно возрастает риск возникновения хронической почечной недостаточности, а также других осложнений со стороны сердечно-сосудистой системы [2-5]. Выбор резекции почки при локализованных формах ПКР представляется оправданным, особенно когда речь идет о перспективах дальнейшей жизни пациента. Остающаяся после нефрэктомии единственная почка в силу природных регенеративных способностей при отсутствии в ней патологических процессов в состоянии обеспечить выполнение основных функций поддержания гомеостаза [6]. Тем не менее даже исходно здоровая единственная почка в процессе жизни индивидуума способна поражаться различными болезнями, ведущими к нарушению ее основных функций. Поэтому пациент с единственной почкой не может рассматриваться как абсолютно здоровый, даже при условии радикального удаления опухоли в противоположном органе [7].

Несмотря на совершенствование и разработку различных оперативных и абляционных методик лечения рака почки остается открытым вопрос о функциональном состоянии почки после оперативного лечения [8-13]. Наряду с достижением онкологических результатов сохранение почечной функции является основной задачей в лечении опухолевых заболеваний почек [14, 15]. Компенсаторные возможности почечной паренхимы зачастую играют негативную роль при снижении функции почки. Интенсивный характер противоопухолевого лечения как хирургического, так и консервативного приводит к истощению почечной функции, которая не всегда выявляется при применении рутинных методов диагностики [16]. Исследования последних десятилетий показывают, что хронические заболевания почек (ХЗП) распространены намного больше, чем это считалось ранее. По данным ряда авторов частота нефрологических осложнений при опе-

ративном лечении онкологического процесса в почках достигает от 5–20% до 40–60% и даже, в некоторых случаях 80% [17, 18].

В связи с изложенным возникает необходимость в дополнительном обследовании пациентов, направленном на оценку почечной функции как в до-, так и в послеоперационном периоде [19, 20]. Одним из таких методов является динамическая нефросцинтиграфия (ДНСГ), которая в нашем исследовании была проведена всем пациентам.

Целью исследования явилось изучение с использованием ДНСГ функциональных результатов органосохраняющих операций с применением превентивного шва без пережатия почечной ножки, а также на фоне пережатия почечной ножки.

## МАТЕРИАЛЫ И МЕТОДЫ

В основу работы положен анализ результатов обследования и лечения 150 больных с раком почки в стадиях pT1a-T2aN0M0, в том числе с кистозными формами, которым в период с 2013 по 2017 гг. была выполнена резекция почки с применением превентивного шва без пережатия почечной ножки, а так же 25 пациентов, оперированных в тот же период со стадиями pT1a-T2aN0M0, которым была выполнена резекция почки с тепловой ишемией. По данным послеоперационного гистологического исследования у всех пациентов были выявлены злокачественные опухоли почек.

У 64 (42,6%) пациентов первой группы опухоль располагалась в среднем сегменте, опухоль верхнего сегмента выявлена у 45 (30%) пациентов и у 41 (27,4%) пациента опухоль располагалась в нижнем сегменте, что представлено на рисунке 1. ■

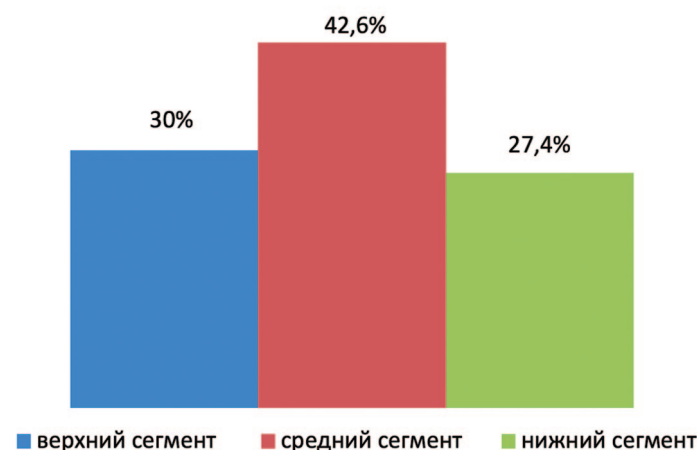
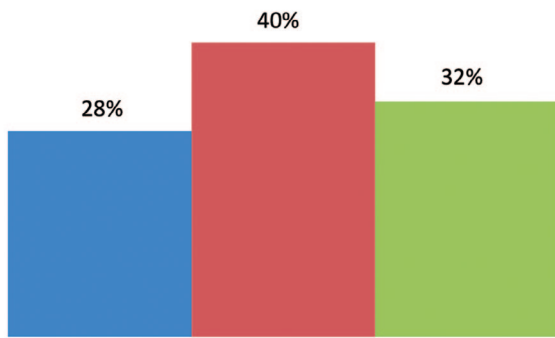


Рис. 1. Частота расположения опухолей в сегментах почки в первой группе  
Fig. 1. Location of tumors in kidney segments in the 1-st group

Во второй группе, также как в первой, у большей части пациентов опухолевый узел располагался в среднем сегменте – 10 (40%) человек, в верхнем сегменте – у 7 (28%) пациентов, и – у 8 (32%) пациентов в нижнем сегменте (рис. 2).



■ верхний сегмент ■ средний сегмент ■ нижний сегмент

Рис. 2. Расположение опухолей по сегментам почки в группе сравнения  
Fig. 2. Location of tumors by segment of the kidney in the comparison group

По стадиям опухолевого процесса пациенты в первой группе разделились следующим образом: стадия T1a была установлена у 74 пациентов, стадия T1b – у 53, стадия T2a – у 4-х. Также в наше исследование вошли 19 пациентов с кистозными опухолями почек (pT1). По абсолютным показаниям резекция почки выполнена 7,8% пациентам, по относительным – 91,2%. Во второй группе пациенты по стадиям распределились следующим образом: стадия T1a была установлена 16 пациентам, стадия T1b – 8, стадия T2a – 1 пациенту. В этой группе пациентов с кистозными опухолями почек не было.

С целью определения сложности предстоящей операции по данным компьютерной томографии (КТ) с контрастным усилением, нами была использована нефрометрическая шкала R.E.N.A.L. Согласно данным этой шкалы пациенты в обеих группах исследования были распределены на 3 группы риска: низкая группа тяжести – в первой группе 78 пациентов, во второй – 18; средняя группа тяжести – в первой 53 пациента, во второй – 6; а тяжелая группа – в первой 19 пациентов, во второй – всего лишь 1.

Основным методом, с помощью которого производилась оценка почечной функции в нашем исследовании, была ДНСГ. Радионуклидные методы исследования почек *in vivo* в большинстве онкологических клиниках не входят в протокол обязательного скринингового исследования и используются только в качестве вспомогательных методов, однако в разработанном нами алгоритме оценки почечной функции ДНСГ является одним из основных.

Основными показателями для оценки функции пораженной почки были следующие: перфузионный индекс (ПИ), ренальный индекс (РИ) до операции, скорость клубочковой фильтрации (СКФ), время максимального накопления радиофармпрепарата (РФП) в паренхиме (Tmax), средняя площадь функционирующей паренхимы. Расчет показателей проводился с помощью ДНСГ с непрямой изотопной ангиографией до операции и через

1 месяц после оперативного лечения. ДНСГ выполнялась на гаммакамере Infinia Hawkeye 4 GE по стандартной методике с использованием РФП – Tc99m – ДТПА (пентатех, ОАО «Диамед») 370 Мбк внутривенно болюсно. Проводилась визуальная оценка распределения РФП на паренхиматозной и сосудистой фазе исследования. На рисунке 3 представлен результат ДНСГ с дефектом накопления в проекции среднего полюса правой почки, выявленный в паренхиматозной фазе исследования, обусловленного опухолью.

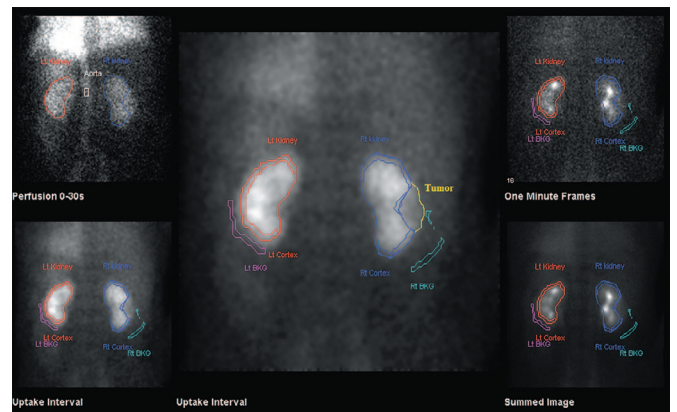


Рис. 3. Динамическая нефросцинтиграфия. Опухоль среднего сегмента левой почки

Fig. 3. Dynamic nephrosцинтиграфия. Tumor of the middle segment of the left kidney

Статистический анализ не проводился. В исследовании приведены данные дополнительных обследований, проведенных всем пациентам, не требующих проведения статистического анализа.

## РЕЗУЛЬТАТЫ

Всем 175 пациентам выполнены органосохраняющие операции. Средняя продолжительность оперативного лечения и объем средней кровопотери в обеих группах была одинаковой, и составили 130±40 мин. и 250±70 мл, соответственно. В первой группе пациентов не проводилось пережатия почечной ножки ни в одном случае. Среднее время тепловой ишемии во второй группе составило 13±2 мин. Результаты оперативного вмешательства представлены в таблице 1.

Таблица 1. Результаты оперативного лечения  
Table 1. Results of surgical treatment

Показатель Index	Группа 1 group 1	Группа 2 group 2
Продолжительность операции, мин. Duration of surgery, min	120±40	1250±35
Среднее время общей анестезии, мин. Average time of general anesthesia, min	130,5±15	130,7±11
Средний объем кровопотери, мл. Average blood loss, ml	170±70	110±80
Средний уровень гемоглобина, г/л Average hemoglobin level, g/l	114±10	110±10
Средний уровень креатинина, мкмоль/л Average creatinine levels, mmol/l	86±15	93±10
Средний уровень мочевины, мкмоль/л Average level of urea, mmol/l	5,4±2	6,0±2,5
Время ишемии Ischemia time	0	13±2



Всем пациентам в до- и послеоперационном периоде проводилось лабораторное обследование, в том числе определение уровня креатинина и мочевины. При этом достоверно значимых различий по лабораторным показателям в обеих группах выявлено не было, что свидетельствует о необходимости определения функции почки в послеоперационном периоде не только по данным лабораторного обследования.

Через 1 месяц после оперативного вмешательства всем пациентам была выполнена динамическая скintiграфия. У больных первой группы отмечено незначительное снижение основных показателей функционального вклада и перфузии пораженной почки: ПИ составил  $45,23 \pm 3\%$  (до операции  $54,13 \pm 2$ ), РИ –  $44,82 \pm 2,39\%$  (до операции  $53,24 \pm 4$ ), СКФ –  $25,84 \pm 1,7$  мл/мин (до операции  $33,84 \pm 2$ ), что не выходит за пределы допустимых различий, связанных с ослаблением гамма-излучения  $Tc99m$  в мягких тканях при различной глубине залегания РФП в почках. Время максимального накопления РФП в среднем составило  $3,6 \pm 1,5$  мин. (до операции  $3,3 \pm 1$ ). Данные показатели также находятся в пределах нормальных значений. У пациентов второй группы отмечены более низкие значения показателей, что связано с тепловой ишемией: ПИ составил –  $35,5 \pm 3,3\%$  (до операции  $48 \pm 2,5\%$ ), РИ –  $39,1 \pm 1,4\%$  (до операции  $46,3 \pm 26\%$ ), при этом отмечено снижение более чем на 10 единиц СКФ – до операции средний показатель составлял 36 мл/мин, после операции 22 мл/мин. Уровень суммарной СКФ до операции составлял 79,3 мл/мин, однако через 1 месяц после оперативного лечения выявлено значительное снижение СКФ до 47 мл/мин (рис. 4).

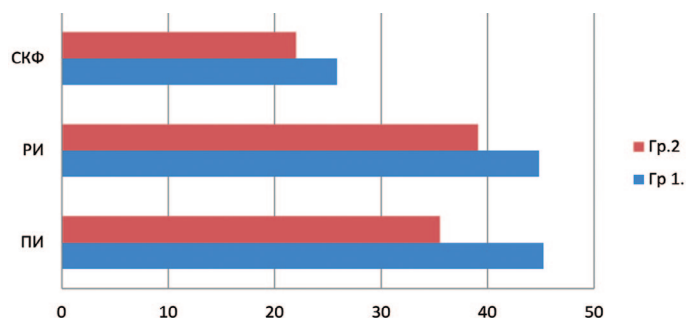


Рис. 4. Функциональное состояние почек в послеоперационном периоде у больных сравниваемых групп  
Fig. 4. The functional state of the kidneys in the postoperative period in patients of the compared groups

С целью визуальной оценки изменений в площади почечной паренхиме, ниже представлены рисунки, которые в процентном соотношении показывают изменения в почечной паренхиме без ишемии с использованием нашей методики, и даже с кратковременной ишемией, по отно-

шению к здоровой почке. Одним из основных показателей, заслуживающих внимания, является площадь функционирующей паренхимы (ПФП), которая оценивалась по данным ДНСГ в до- и послеоперационном периоде. Средняя площадь функционирующей паренхимы в первой группе до операции составила  $53 \pm 10\%$ , а после операции  $52 \pm 10\%$  (рис. 5).

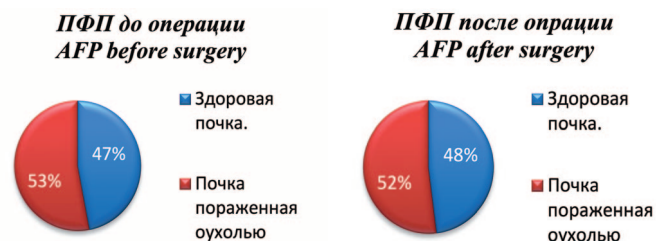

Рис. 5. Соотношение площади паренхимы здоровой и оперированной почек до и после оперативного лечения в 1 группе  
Fig. 5. The ratio of the parenchyma area of healthy and operated kidneys before and after surgical treatment in group 1

Во второй группе отмечено выраженное снижение ПФП по сравнению с дооперационными показателями:  $55 \pm 7\%$ , против  $35 \pm 9\%$ . При этом обращает на себя внимание выраженное увеличение ПФП до  $65 \pm 5 \text{ см}^2$ , что свидетельствует о ее гиперфункции (рис. 6).

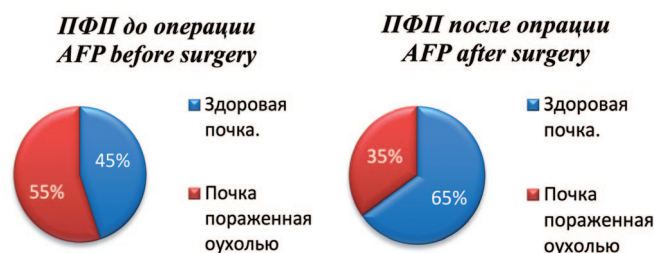


Рис. 6. Соотношение площади паренхимы здоровой и оперированной почек до и после оперативного лечения в группе сравнения  
Fig. 6. The ratio of the parenchyma area of healthy and operated kidneys before and after surgery in the comparison group

## ВЫВОДЫ

Даже кратковременная ишемия во время выполнения органосохраняющих операций ведет к значительному снижению функции почки, пораженной опухолью. При этом далеко не всегда стандартные лабораторные методы (определение уровня креатинина, мочевины и клиренса креатинина) позволяют в послеоперационном периоде вовремя диагностировать нарушения их функции. Таким образом, на наш взгляд проведенное исследование демонстрирует необходимость в дополнительном обследовании – динамической нефросцинтиграфии, которая позволяет оценить функциональный вклад именно оперированной почки у больных в послеоперационном периоде. ■

## ЛИТЕРАТУРА/REFERENCES

- Huang WC, Levey AS, Serio AM. Chronic kidney disease after nephrectomy in patients with renal cortical tumors: a retrospective cohort study. *Lancet Oncology* 2006;7(9):735-740.
- Коган М.И., Гусев А.А., Евсеев С.В. Оценка почечной функции у больных почечно-клеточным раком до и после радикальной нефрэктомии. *Он-*

- коурология 2011;7(4):16-20. [Kogan M.I., Gusev A.A., Evseyev S.V. Evaluation of renal function in patients with renal cell carcinoma before and after radical nephrectomy. *Cancer Urology = Onkourologiya* 2011;7(4):16-20. (In Russian)]. <https://doi.org/10.17650/1726-9776-2011-7-4-16-20>
- Capitano U, Terrone C, Antonelli A, Minervini A, Volpe A, Furlan M. Nephron-

## ЛИТЕРАТУРА/REFERENCES

- sparing Techniques Independently Decrease the Risk of Cardiovascular Events Relative to Radical Nephrectomy in Patients with a T1a–T1b Renal Mass and Normal Preoperative Renal Function. *Eur Urol* 2015;67(4):683–689.
4. Singer EA, Gupta NG, Bratslavsky G. Partial Nephrectomy for the Treatment of Renal Masses: Oncologically Sound and Functionally Prudent. *Renal Cell Carcinoma* 2017;51–66.
  5. Scosyrev E, Messing EM, Sylvester R, Campbell S, Poppel HV. Renal function after nephron-sparing surgery versus radical nephrectomy: results from EORTC randomized trial 30904. *Euro Urol* 2014;65(2):372–377. <https://doi.org/10.1016/j.eururo.2013.06.044>.
  6. Волкова М.И., Скворцов И.Я., Климов А.В., Черняев В.А., Комаров М.И., Матвеев В.Б., Петерс М.В. Влияние объема хирургического вмешательства на функциональные результаты и кардиоспецифическую выживаемость у больных клинически локализованным раком почки. *Онкоурология* 2014;10(3):22–30. [Volkova M.I., Skvortsov I.Y., Klimov A.V., Chernyaev V.A., Komarov M.I., Matveev V.B., Peters M.V. Impact of surgical volume on functional results and cardiospecific survival rates in patients with clinically localized renal cancer. *Onkourologiya=Cancer Urology* 2014;10(3):22–30. (In Russian)]. <https://doi.org/10.17650/1726-9776-2014-10-3-22-30>
  7. Иванов А.П. Клинико-экспериментальные обоснования органосохраняющих операций при раке почки. [Автореф...дис. д.м.н. М: 2012, 66с.] [Ivanov A.P. Clinical and experimental substantiation of organ-preserving operations in kidney cancer [...Dr. Med. Sci. [thesis]. M: 2012, 66 p.2012. (In Russian)].
  8. Wu SD, Viprakasit DP, Cashy J, Smith ND, Perry KT, Nadler RB. Radiofrequency Ablation-Assisted Robotic Laparoscopic Partial Nephrectomy Without Renal Hilar Vessel Clamping Versus Laparoscopic Partial Nephrectomy: A Comparison of Perioperative Outcomes. *J Endourol* 2010;24(3):385–91. <https://doi.org/10.1089/end.2009.0199>
  9. Коган М.И., Гусев А.А., Евсеев С.В. Оценка почечной функции у больных почечно-клеточным раком до и после радикальной нефрэктомии. *Онкоурология* 2011;7(4):16–20. [Kogan M.I., Gusev A.A., Evseyev S.V. Evaluation of renal function in patients with renal cell carcinoma before and after radical nephrectomy. *Onkourologiya=Cancer Urology* 2011;7(4):16–20. (In Russian)] <https://doi.org/10.17650/1726-9776-2011-7-4-16-20>
  10. Thompson RH, Lane BR, Lohse CM, Leibovich BC, Fergany A, Frank I, Gill IS, Blute ML, Campbell SC. Every minute counts when the renal hilum is clamped during partial nephrectomy. *Euro Urol* 2010;58(3):340–345. <https://doi.org/10.1016/j.eururo.2010.05.047>.
  11. Lane BR, Demirjian S, Derweesh IH, Takagi T, Zhang Z, Velet L, Ercole CE, Fergany AF, Campbell SC. Survival and Functional Stability in Chronic Kidney Disease Due to Surgical Removal of Nephrons: Importance of the New Baseline Glomerular Filtration Rate. *Euro Urol* 2015;68(6):996–1003. <https://doi.org/10.1016/j.eururo.2015.04.043>.
  12. Zhang C, Zhao X, Guo S, Ji C, Wang W, Guo H. Perioperative outcomes of zero ischemia radiofrequency ablation-assisted tumor enucleation for renal cell carcinoma: results of 182 patients. *BMC Urol* 2018;18(1):41. <https://doi.org/10.1186/s12894-018-0356-1>.
  13. Ng CK, Gill IS, Patil MB, Hung AJ, Berger AK, de Castro Abreu AL. Anatomic Renal Artery Branch Microdissection to Facilitate Zero-Ischemia Partial Nephrectomy. *Euro Urol* 2012;61(1):67–74. <https://doi.org/10.1016/j.eururo.2011.08.040>.
  14. Boga MS, Sönmez MG. Long-term renal function following zero ischemia partial nephrectomy. *Res Rep Urol* 2019;11:43–52. <https://doi.org/10.2147/RRU.S174996>.
  15. Hou W, Ji Z. Achieving zero ischemia in minimally invasive partial nephrectomy surgery. *Inter J Surg* 2015;18:48–54. <https://doi.org/10.1016/j.ijssu.2015.04.046>.
  16. Гусев А.А., Евсеев С.В., Коган М.И. Оценка почечных функций и оперативное лечение почечно-клеточного рака. *Онкоурология* 2013;9(1):17–23. [Gusev A.A., Evseyev S.V., Kogan M.I. Evaluation of renal functions and surgical treatment for renal cell carcinoma. *Onkourologiya=Cancer Urology* 2013;9(1):17–23. (In Russian)]. <https://doi.org/10.17650/1726-9776-2013-9-1-17-23>.
  17. Давыдов М.И. Долгушин Б.И. Радионуклидные исследования функции почек и уродинамики в онкологии. *Практическая медицина*, 2007, 296 с. [Davydov M.I. Dolgushin B.I. Radionuclide studies of renal function and urodynamics in oncology. *Practical Medicine*, 2007, 296 p. (In Russian)].
  18. Becker F, Poppel HV, Hakenberg OW, Stief C, Gill I, Guazzoni G, Montorsi F, Russo P, Stöckle M. Assessing the impact of ischaemia time during partial nephrectomy. *Euro Urol* 2009;56(4):625–635. <https://doi.org/10.1016/j.eururo.2009.07.016>.
  19. Kwon T, Jeong IG, Ryu J, Lee C, Lee C, You D, Kim CS. Renal Function is Associated with Nephrometry Score After Partial Nephrectomy: A Study Using Diethylene Triamine Penta-Acetic Acid (DTPA) Renal Scanning. *Ann Surg Oncol* 2015;22:1594–1600.
  20. Khalifeh A, Autorino R, Hillyer SP, Kaouk JH. V-Hilar Suture Renorrhaphy During Robotic Partial Nephrectomy for Renal Hilar Tumors: Preliminary Outcomes of a Novel Surgical Technique. *Urology* 2012;80(2):466–473. <https://doi.org/10.1016/j.urology.2012.03.058>.

## Сведения об авторах:

Серегин А.В. – д.м.н., профессор кафедры урологии и хирургической андрологии РМАНПО, заслуженный врач Российской Федерации, заведующий 41 урологическим отделением ГКБ им. С.П. Боткина; Москва, Россия; РИНЦ AuthorID 750126.

Индароков Т.Р. – научный сотрудник кафедры урологии и хирургической андрологии РМАНПО; Москва, Россия; indarokov2016@yandex.ru; РИНЦ AuthorID 918559

Шустицкий Н.А. – к.м.н., врач 41 урологического отделения ГКБ им. С.П. Боткина; Москва, Россия; РИНЦ AuthorID 990130

Серегин А.А. – доцент кафедры урологии и хирургической андрологии РМАНПО; Москва, Россия; РИНЦ AuthorID 198395

## Вклад авторов:

Серегин А.В. – дизайн исследования, концепция исследования, 40%  
Индароков Т.Р. – концепция исследования, написание текста, обработка материала, 40%  
Шустицкий Н.А. – сбор материала, 10%  
Серегин А.А. – сбор материала, 10%

**Конфликт интересов:** Авторы заявляют об отсутствии конфликта интересов.

**Финансирование:** Исследование проведено без спонсорской поддержки.

**Статья поступила:** 29.07.2020

**Принята к публикации:** 27.08.2020

## Information about authors:

Seregin A.V. – Dr. Sc., Professor, honored doctor of the Russian Federation. Head of 41urological Department of the clinical hospital named after S.P. Botkin; Moscow, Russia; <https://orcid.org/0000-0003-0068-699X>

Indarokov T.R. – Department of Urology and Surgical Andrology, RMANPO; Moscow, Russia; <https://orcid.org/0000-0002-3982-597X>

Shustitsky N.A. – PhD, physician of 41 urological Department of the clinical hospital named after S.P. Botkin; Moscow, Russia; <https://orcid.org/0000-0002-3283-4830>

Seregin A.A. – Associate Professor of the Department of Urology and Surgical Andrology of RMANPO; Moscow, Russia; <https://orcid.org/0000-0002-6627-2266>

## Authors' contributions:

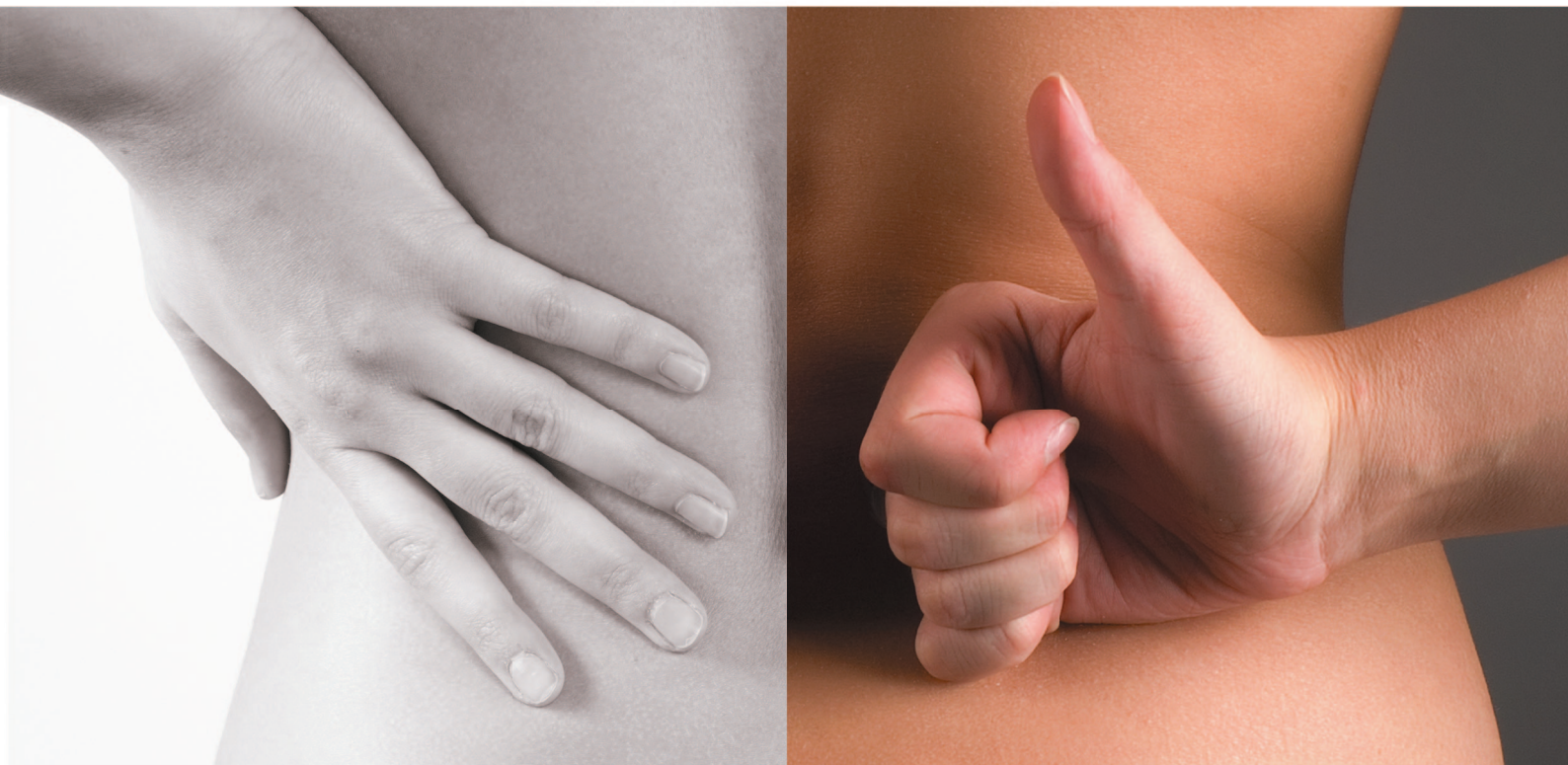Seregin A.A. – concept, design of the study, 40%  
Indarokov T.R. – concept, processing of material, text writing, 40%  
Shustitsky N.A. – collection material 10%  
Seregin A.A. – collection material 10%

**Conflict of interest.** The authors declare no conflict of interest.

**Financing.** The study was performed without external funding.

**Received:** 29.07.2020

**Accepted for publication:** 27.08.2020



Почки требуют  
своевременной  
заботы

# НЕФРОБАК

Сбалансированный комплекс, с уникальным механизмом действия, способствующий уменьшению выраженности и длительности эпизодов хронического пиелонефрита, а также профилактике обострений хронического пиелонефрита.

- Уникальное решение в комплексной терапии и профилактике обострений хронического пиелонефрита
- Повышает эффективность антибактериальной терапии
- Ингибирует образование биопленок



[www.shpharma.ru](http://www.shpharma.ru)

№ свидетельства госрегистрации RU.77.99.11.003.E.002596.07.19 от 30.07.2019

БАД НЕ ЯВЛЯЕТСЯ ЛЕКАРСТВЕННЫМ СРЕДСТВОМ



<https://doi.org/10.29188/2222-8543-2020-13-5-42-45>

# Эндоскопическое удаление папиллярной опухоли мочеточника у пациента с полинеоплазией

КЛИНИЧЕСКИЙ СЛУЧАЙ

**А.Г. Мартов<sup>1,2</sup>, Д.В. Ергаков<sup>1,2</sup>, Н.Г. Мужецкая<sup>2</sup>, Р.Г. Биктимиров<sup>2</sup>, А.С. Андронов<sup>1,2</sup>, М.А. Шоайдаров<sup>2</sup>**

<sup>1</sup> ГБУЗ «Городская клиническая больница имени Д.Д. Плетнева ДЗМ»; 32, 11-я Парковая улица, Москва, 105077, Россия

<sup>2</sup> Кафедра урологии и андрологии Медико-биологического университета инноваций и непрерывного образования Государственного научного центра федерального государственного бюджетного учреждения «Федеральный медицинский биофизический центр им. А.И. Бурназяна» Федерального медико-биологического агентства России; д. 46, стр. 8, Живописная улица, Москва, 123098, Россия

**Контакт:** Мартов Алексей Георгиевич, [martovalex@mail.ru](mailto:martovalex@mail.ru)

## Аннотация:

**Введение.** Выявление метакронных опухолей у пациентов, перенесших радикальные онкологические операции, является важной и актуальной проблемой не только онкологии, но и медицины в целом. В данной статье мы представляем случай клинической манифестации уротелиального рака правого мочеточника спустя 21 месяц после удаления меланомы и 6 месяцев после перенесенной радикальной простатэктомии.

**Материалы и методы.** Приведено редкое наблюдение за 55-летним мужчиной с выявленной у него полинеоплазией (первично-множественными злокачественными опухолями) – меланомой надлопаточной области слева, спустя год диагностированной опухолью предстательной железы и спустя 6 месяцев выявленной папиллярной опухолью правого мочеточника. Опухоль мочеточника манифестировала макрогематурией. При обследовании был выявлен правосторонний уретерогидронефроз.

**Результаты.** Выполнение видеоуретероскопии с компьютерной хромоэндоскопией позволило не только поставить точный диагноз и улучшить визуализацию границ опухоли, но и провести лазерную вапоризацию мочеточника гольмиевым лазером. Наблюдение за пациентом в течение последующих 5 лет не выявило рецидива меланомы, рака предстательной железы и уротелиального рака ни в правом мочеточнике, ни в мочевом пузыре.

**Обсуждение.** Настоящее наблюдение интересно в связи с редким сочетанием у одного пациента трех онкологических заболеваний в течение сравнительно небольшого временного промежутка. Использование современных оптических и компьютерных технологий позволило не только провести раннюю диагностику папиллярного рака мочеточника, но и выполнить более радикальное удаление опухоли.

**Заключение.** Данное наблюдение иллюстрирует необходимость тщательного полноценного обследования онкологических пациентов не только со стороны локализации основного заболевания.

**Ключевые слова:** метакронный рак; уретероскопия; папиллярная опухоль мочеточника; лазерная вапоризация; полинеоплазия.

**Для цитирования:** Мартов А.Г., Ергаков Д.В., Мужецкая Н.Г., Биктимиров Р.Г., Андронов А.С., Шоайдаров М.А. Эндоскопическое удаление папиллярной опухоли мочеточника у пациента с полинеоплазией. *Экспериментальная и клиническая урология* 2020;13(5):42-45, <https://doi.org/10.29188/2222-8543-2020-13-5-42-45>

<https://doi.org/10.29188/2222-8543-2020-13-5-42-45>

# Endoscopic removal of a papillary tumor of the ureter in a patient with polyneoplasia

CLINICAL CASE

**A.G. Martov<sup>1,2</sup>, D.V. Ergakov<sup>1,2</sup>, N.G. Muzhetskaya<sup>2</sup>, R.G. Biktimirov<sup>2</sup>, A.S. Andronov<sup>1,2</sup>, M.A. Shoaydarov<sup>2</sup>**

<sup>1</sup> D.D. Pletnev Moscow city hospital. 32, 11 Parkovaya St., Moscow 105077, Russia

<sup>2</sup> Department of urology and andrology of the A. I. Burnazyan Federal state medical center of FMBA of Russia. 46, buld 8, Zhivopisnaya St., Moscow 123098, Russia

**Contacts:** Alexey G. Martov, [martovalex@mail.ru](mailto:martovalex@mail.ru)

## Summary:

**Introduction.** Detection of metachronic tumors in patients who underwent radical surgery for oncological reasons is extremely important not only in oncology, but also in medicine in general. In this report, we present a case of clinical manifestation of urothelial carcinoma of the right ureter 21 months after the removal of melanoma and 6 months after radical prostatectomy.

**Materials and methods.** A rare case of a 55-year-old man with a diagnosed polyneoplasia (primary multiple malignant tumors) is demonstrated. A patient with a history of melanoma of the left suprascapular region and prostate cancer diagnosed a year later, subsequently developed a papillary tumor of the right ureter 6 months after it. The tumor of the ureter manifested by macrohematuria. Examination revealed a right-sided ureterohydronephrosis.

**Results.** Computed virtual chromoendoscopy-assisted ureteroscopy provided not only an accurate diagnosis and improved visualization of the tumor borders but also a holmium laser vaporization of the ureter. Follow-up of the patient in the next 5 years revealed recurrence neither of melanoma and prostate cancer, nor urothelial cancer of the right ureter or the bladder.

**Discussion.** This clinical case is interesting due to the rare combination of three cancers in one patient within a relatively short time interval. The use of modern optical and computer technologies made it possible not only to carry out early diagnosis of papillary ureteral cancer, but also to carry out a more radical removal of the tumor.

**Conclusion.** This observation illustrates the necessity of a thorough evaluation of cancer patients without adherence to the site of the primary disease.

**Key words:** metachronic cancer; ureteroscopy; papillary urothelial carcinoma; laser vaporization; polyneoplasia.

**For citation:** Martov A.G., Ergakov D.V., Muzhetskaya N.G., Biktimirov R.G., Andronov A.S., Shoaydarov M.A. Endoscopic removal of a papillary tumor of the ureter in a patient with polyneoplasia. *Experimental and Clinical Urology*, 2020;13(5):42-45, <https://doi.org/10.29188/2222-8543-2020-13-5-42-45>

## ВВЕДЕНИЕ

Выявление метастатических опухолей у пациентов, перенесших радикальные онкологические операции, является важной и актуальной проблемой не только онкологии, но и медицины в целом [1].

В данной статье мы представляем случай клинической манифестации уротелиального рака правого мочеточника спустя 21 месяц после удаления меланомы и 6 месяцев после перенесенной радикальной простатэктомии.

Диагностика папиллярных опухолей верхних мочевых путей является весьма трудной задачей в связи с ограниченной диагностической ценностью рутинных методов диагностики (ультразвукового исследования – УЗИ, экскреторной урографии, мультиспиральной компьютерной томографии – МСКТ и магнитно-резонансной томографии – МРТ) [2]. Использование современного эндоскопического оборудования, усиленного новейшими технологиями обработки получаемого изображения (NBI, Image 1S и др.) позволяют не только улучшить визуализацию новообразований, но и точнее определять мультифокальность поражения и границы роста опухоли [3]. Усовершенствование гибких фиброуретеропиелоскопов и создание цифровых гибких эндоскопов, позволяющих осмотреть весь уротелий, разработка специальных биопсийных щипцов для получения морфологического материала и накопление опыта лазерной вапоризации способствует расширению показаний к применению органосохраняющего лечения уротелиальной карциномы верхних мочевых путей [4].

Наше наблюдение иллюстрирует современные возможности применения эндоскопических методов диагностики и органосохраняющего лечения папиллярных опухолей верхних мочевых путей у пациента, прошедшего контрольное обследование после выполнения ему удаления меланомы надлопаточной области и радикальной простатэктомии по поводу локализованного рака предстательной железы (ПЖ).

## КЛИНИЧЕСКОЕ НАБЛЮДЕНИЕ

Больной В., 55 лет поступил во 2-ое урологическое отделение ГКБ имени Д.Д. Плетнева с жалобами на примесь крови в моче, учащенное мочеиспускание, дискомфорт в поясничной области справа. Из анамнеза известно, что в октябре 2013 года было выполнено хирургическое лечение в объеме иссечения образования левой надлопаточной области. Гистологическое заключение: эпителиоидноклеточная меланома низкой степени дифференцировки. В последующем пациент находился под наблюдением онколога по месту жительства. В июле 2014 года при контрольном обследовании по данным УЗИ шеи справа, обнаружены гипоехогенные очаги, по поводу чего была выполнена лимфаденэктомия справа. Гистологическое заключение: опухолевого роста не обнаружено. Далее при комп-

лексном онкологическом обследовании выявлено повышение уровня ПСА крови до 7,63 нг/мл. В декабре 2014 года выполнена биопсия ПЖ, диагностирована мелкоацинарная аденокарцинома (3+3=6 баллов по шкале Глисона). Проведено обследование в объеме «расширенного онкопоиска» – МРТ органов малого таза, МСКТ грудной клетки и легких, остеосцинтиграфия, гастро- и колоноскопия. По данным обследования признаков местного распространения опухолевого роста и наличия метастазов меланомы и рака ПЖ не выявлено. В феврале 2015 года пациенту произведена экстраперитонеоскопическая простатэктомия. Гистологическое заключение: в ткани ПЖ – очаги и поля роста мелкоацинарной аденокарциномы (3+3=6 баллов по шкале Глисона), в семенных пузырьках и семявыводящих протоках опухолевого роста нет.

В июле 2015 года пациент впервые отметил появление примеси крови в моче. В анализе крови уровень общего ПСА составляет 0 нг/мл, при УЗИ почек выявлено расширение чашечно-лоханочной системы справа до 2,5 см, при КТ с в/в контрастированием заподозрена обструкция правого мочеточника. В связи с чем пациент был госпитализирован в ГКБ им. Д.Д. Плетнева для проведения цистоскопии, уретероскопии справа.

Наследственный анамнез пациента не отягощен, из вредных привычек отмечает курение 2 пачек сигарет в неделю.

При осмотре: общее состояние пациента удовлетворительное, пальпация области почек безболезненная, симптом поколачивания отрицательный с обеих сторон, мочеиспускание учащено, при ректальном осмотре ПЖ не пальпируется, очагов уплотнения и флюктуации не выявлено, наружные половые органы не изменены. На момент поступления в стационар макрогематурии не отмечено.

В лабораторных данных обращало на себя внимание наличие соответствующих изменений в общем анализе мочи, цитологический анализ мочи был отрицателен, показатель ПСА – 0 нг/мл, остальные лабораторные исследования без отклонений.

5 августа 2015 года была произведена уретроцистоскопия, по данным которой наружный сфинктер уретры сохранен, вслед за сфинктером определяется зона уретроцистоанастомоза, имеющая адекватный просвет. При осмотре зоны анастомоза в режиме компьютерной хромоэндоскопии (Image 1S) патологических изменений подслизистого сосудистого рисунка не выявлено. При цистоскопии емкость мочевого пузыря 250 мл, слизистая не изменена как при осмотре в белом свете, так и в основных режимах spectra A и spectra B компьютерной хромоэндоскопии. Устья обоих мочеточников смещены к шейке мочевого пузыря, не сужены.

Учитывая, что при амбулаторном обследовании выявлена пиелокаликоектазия справа, была произведена уретеропиелоскопия справа, при которой проксимальнее зоны перекреста с подвздошными сосудами выявлена одиночная папиллярная опухоль правого мочеточника размерами

1,5 x 1 см (рис. 1). При фибропиелокаликоскопии выше опухоли изменений верхних мочевых путей не было выявлено. При уретероскопии в белом свете опухоль оказалась существенно меньше, чем в обоих основных режимах компьютерной хромоэндоскопии (1,5 см против 1 см в белом свете). Пациенту была произведена биопсия опухоли мочеточника в визуальном усиленном режиме спектра А. Для получения большего объема материала нами использована нитиноловая корзинка, а не биопсийные щипцы (рис. 2). После проведения в почку страхового струны-проводника выполнена гольмиевая лазерная вапоризация правого мочеточника (2,2 дж. 12Гц, лазер «Auriga») (рис. 3, 4). При осмотре в режиме узкоспектральной эндоскопии (NBI) резидуальных образований и сателлитных опухолей не было выявлено. Почка была дренирована внутренним стентом 6 F. Гистологическое заключение: уротелиальная карцинома низкого риска (low grade) pT1G1N0M0.

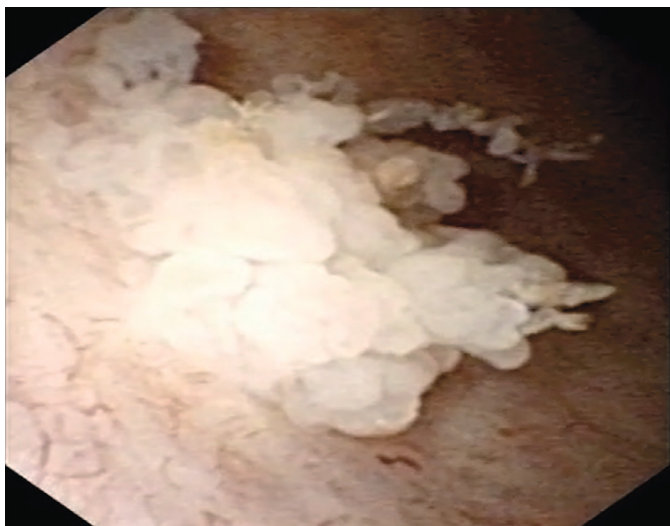


Рис. 1. Уретероскопия. Вид опухоли  
Fig. 1. The ureteroscopy. Ureteral tumor

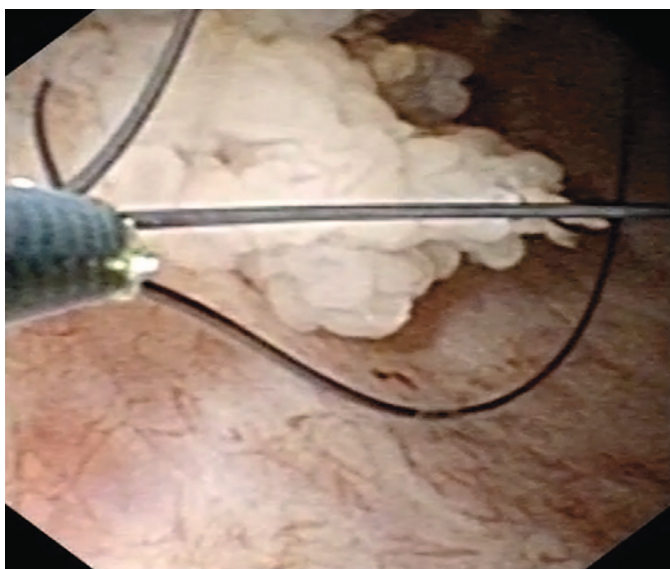


Рис. 2. Биопсия опухоли с помощью корзинки  
Fig. 2. Basket biopsy of the tumor

Пациенту 8 октября 2015 года в нашей клинике выполнена цистоскопия, удаление внутреннего стента, контрольная уретеропиелоскопия с узкоспектральной диаг-

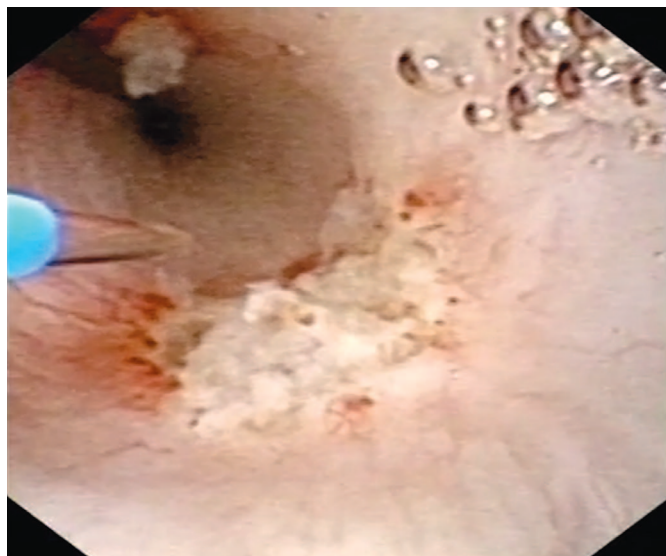


Рис. 3. Лазерная вапоризация опухоли мочеточника (режим белого света)  
Fig. 3. Laser vaporization of the ureteral tumor (white light mode)

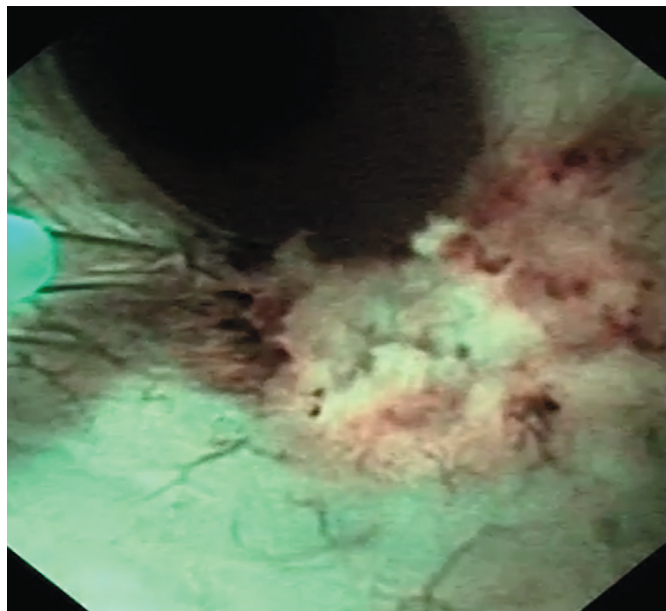


Рис. 4. Лазерная вапоризация опухоли мочеточника (режим узкоспектральной эндоскопии)  
Fig. 4. Laser vaporization of the ureteral tumor (NBI – Narrow Band Image)

ностикой (NBI), при которой рецидива опухоли выявлено не было. Цитологический анализ мочи был отрицателен. При контрольных обследованиях в 2016-2020 гг. рецидива меланомы, рака ПЖ (PSA 0,001 нг/мл) и папиллярного рака верхних мочевых путей и мочевого пузыря выявлено не было, цитология мочи отрицательная.

## ОБСУЖДЕНИЕ КЛИНИЧЕСКОГО СЛУЧАЯ

Настоящее наблюдение интересно в связи с редким сочетанием у одного пациента трех онкологических заболеваний в течение сравнительно небольшого временного промежутка (21 месяц). Среди возможных причин развития подобного состояния можно рассматривать как нарушение экспрессии генов (*p53* и других), что может служить универсальным звеном для развития новообразований. Среди других причин следует рассматривать на-



рушение противоопухолевого иммунитета, которое может происходить в результате воздействия наружных факторов (вредные факторы окружающей среды, облучение, системная химиотерапия) [5].

Показанием для проведения органосохраняющего лечения папиллярного рака у данного пациента явилось наличие одиночной папиллярной опухоли, удобной для ее эндоскопического удаления, при условии соблюдения пациентом режима контрольных обследований [6]. С другой стороны, наличие у пациента в анамнезе двух онкологических заболеваний (меланома кожи T1aN0M0, рак ПЖ T2cN0M0), каждое из которых может в будущем потребовать проведения системной химиотерапии, требует от врача органосберегающего подхода, так как нефроуретерэктомия с резекцией мочевого пузыря у подобного пациента может ухудшить суммарную азотовыделительную функцию почек [4].

Использование современных оптических и компьютерных технологий позволило нам не только провести раннюю диагностику папиллярного рака мочеточника, но и выполнить более радикальное удаление опухоли, так как границы вапоризации в белом свете и режиме спектра А компьютерной хромоэндоскопии отличались на 33%. Выполнение биопсии мочеточника позволило верифици-

ровать опухоль и точно установить степень дифференцировки. Отсутствие морфологической верификации диагноза нередко является препятствием для последующего наблюдения и получения противорецидивного лечения у онколога, поэтому в данном случае и в большинстве других мы используем корзинку для получения достаточного количества биопсийного материала.

## ВЫВОДЫ

Каждый случай первично-множественного рака является уникальным и, ввиду лимитированного количества клинических случаев, четкие алгоритмы лечения не разработаны. Представленный в статье клинический случай демонстрирует успешные результаты персонализированного подхода к лечению первично-множественных локализованных опухолей органов мочевыводящих путей с одним из наиболее длительных периодов наблюдения (5 лет). Для данной категории пациентов необходимо прецизионное динамическое наблюдение с применением современных визуализационных и инструментальных методов, что может обеспечить своевременное выявление и лечение рецидивов. ■

## ЛИТЕРАТУРА/REFERENCES

1. Roupêt M, Babjuk M, Compérat E, Zigeuner R, Sylvester R, Burger M, et al. European guidelines on upper tract urothelial carcinomas: 2013 update. *Eur Urol* 2013;63(6):1059-1071. <https://doi.org/10.1016/j.eururo.2013.03.032>.
2. Мартов А.Г., Соломатников И.А., Байков Н.А., Андронов А.С., Халмурзаев О.А. Узкоспектральная диагностика и компьютерная хромоэндоскопия в диагностике папиллярных опухолей нижних и верхних мочевых путей. *Урология* 2015;(5):55-59. [Martov A.G., Solomatnikov I.A., Baykov N.A., Andronov A.S., Khammurzaev O.A. Narrowed spectrum diagnostics and computer chromoendoscopy in the diagnosis of epithelial neoplasms of the lower and upper urinary tract. *Urologiya = Urology* 2015;(5):55-59. (In Russian)]
3. Rai BP, Shelley M, Coles B, Somani B, Nabi G. Surgical management for upper urinary tract transitional cell carcinoma (UUT-TCC): a systematic review. *BJU Int* 2012;110(10):1426-1435. <https://doi.org/10.1111/j.1464-410X.2012.11341.x>.

4. Sonpavde G, Watson D, Tourtellott M, Cowey CL, Hellerstedt B, Hutson TE, et al. Administration of cisplatin-based chemotherapy for advanced urothelial carcinoma in the community. *Clin Genitourin Cancer* 2012;10(1):1-5. <https://doi.org/10.1016/j.clgc.2011.11.005>.
5. Леонов О.В., Слонимская Е.М., Долгих В.Т. Опыт лечения больных с урологической полинеоплазией. *Вопросы онкологии* 2008;54(2):220-224. [Leonov O.V., Slonimskaya Ye.M., Dolgikh V.T. Treatment for urologic polyneoplasia. *Voprosy onkologii = Problems in Oncology* 2008;54(2):220-224. (In Russian)]
6. Зуков Р.А., Дыхно Ю.А. Редкий случай урологической полинеоплазии. *Сибирское медицинское обозрение* 2009;(5):86-88. [Zukov R.A., Dihno U.A. Rare case of urological polyneoplasia. *Sibirskoye meditsinskoye obozreniye = Siberian Medical Review* 2009;(5):86-88. (In Russian)]

### Сведения об авторах:

Мартов А.Г. – д.м.н., профессор, зав. кафедрой урологии и андрологии ФГБУ ГНЦ ФМБЦ им. А.И. Бурназяна ФМБА России, зав. отделением урологии (малоинвазивных методов диагностики и лечения урологических заболеваний) ГКБ им. Д.Д. Плетнева; [martovalex@mail.ru](mailto:martovalex@mail.ru); РИНЦ AuthorID 788667

Ергаков Д.В. – к.м.н., доцент кафедры урологии и андрологии ФГБУ ГНЦ ФМБЦ им. А.И. Бурназяна ФМБА России, врач отделения урологии (малоинвазивных методов диагностики и лечения урологических заболеваний) ГКБ им. Д.Д. Плетнева; [dergakov@mail.ru](mailto:dergakov@mail.ru)

Мужецкая Н.Г. – аспирант кафедры урологии и андрологии ФГБУ ГНЦ ФМБЦ им. А.И. Бурназяна ФМБА России; врач-уролог; [muzhe-natalya@yandex.ru](mailto:muzhe-natalya@yandex.ru)

Биктимиров Р.Г. – к.м.н., доцент кафедры урологии и андрологии ФГБУ ГНЦ ФМБЦ им. А.И. Бурназяна ФМБА России, врач-уролог; [rafbik@yandex.ru](mailto:rafbik@yandex.ru); РИНЦ AuthorID 274959

Андронов А.С. – к.м.н., ассистент кафедры урологии и андрологии ФГБУ ГНЦ ФМБЦ им. А.И. Бурназяна ФМБА России, врач отделения урологии (малоинвазивных методов диагностики и лечения урологических заболеваний) ГКБ им. Д.Д. Плетнева; [dr.andronov@mail.ru](mailto:dr.andronov@mail.ru)

Шоайдаров М.А. – аспирант кафедры урологии и андрологии ФГБУ ГНЦ ФМБЦ им. А.И. Бурназяна ФМБА России; врач-уролог; [shoaydarov@yahoo.com](mailto:shoaydarov@yahoo.com)

### Вклад авторов:

Мартов А.Г. – концепция и дизайн исследования, анализ современной литературы и полученных данных, оформление результатов и выводов, 50%  
Ергаков Д.В. – анализ данных пациента, написание текста и подготовка к публикации, 10%  
Мужецкая Н.Г. – сбор данных пациента, написание текста, 10%  
Биктимиров Р.Г. – анализ данных пациента, оформление выводов, 10%  
Андронов А.С. – анализ данных пациента, написание текста и подготовка к публикации, 10%  
Шоайдаров М.А. – анализ данных пациента, подготовка иллюстраций, написание текста и подготовка к публикации, 10%

**Конфликт интересов:** Авторы заявляют об отсутствии конфликта интересов.

**Финансирование:** Исследование проведено без спонсорской поддержки.

**Статья поступила:** 16.07.2020

**Принята к публикации:** 26.09.2020

### Information about authors:

Martov A.G. – Dr. Sc., Professor, Head of urology and andrology department of the A.I. Burnazyan Federal state medical center of FMBA of Russia, head of the department of urology (minimally invasive methods of diagnosis and treatment of urological diseases) of D.D. Pletnev Moscow city hospital; [martovalex@mail.ru](mailto:martovalex@mail.ru); <https://orcid.org/0000-0001-6324-6110>

Ergakov D.V. – PhD, Associate Professor of urology and andrology department of the A.I. Burnazyan Federal state medical center of FMBA of Russia, doctor of the department of urology (minimally invasive methods of diagnosis and treatment of urological diseases) of D.D. Pletnev Moscow city hospital; [dergakov@mail.ru](mailto:dergakov@mail.ru); <https://orcid.org/0000-0003-1682-7208>

Muzhetskaya N.G. – postgraduate student of urology and andrology department of the A.I. Burnazyan Federal state medical center of FMBA of Russia; urologist. [muzhe-natalya@yandex.ru](mailto:muzhe-natalya@yandex.ru); <https://orcid.org/0000-0001-9496-0157>

Biktimirov R.G. – Ph.D, Associate Professor of urology and andrology department of the A.I. Burnazyan Federal state medical center of FMBA of Russia; urologist; [rafbik@yandex.ru](mailto:rafbik@yandex.ru); <https://orcid.org/0000-0002-7060-2299>

Andronov A.S. – PhD, Assistant of urology and andrology department of the A.I. Burnazyan Federal state medical center of FMBA of Russia, doctor of the department of urology (minimally invasive methods of diagnosis and treatment of urological diseases) of D.D. Pletnev Moscow city hospital; [dr.andronov@mail.ru](mailto:dr.andronov@mail.ru); <https://orcid.org/0000-0002-5492-6808>

Shoaydarov M.A. – Postgraduate student of urology and andrology department of the A.I. Burnazyan Federal state medical center of FMBA of Russia, urologist; [shoaydarov@yahoo.com](mailto:shoaydarov@yahoo.com); <https://orcid.org/0000-0002-3136-2114>

### Authors' contributions:

Martov A.G. – research concept and design, analysis of the literature and findings, writing results and conclusions, 50%  
Ergakov D.V. – analysis patient data, article writing and preparing for publication, 10%  
Muzhetskaya N.G. – collection patient data, article writing, 10%  
Biktimirov R.G. – analysis patient data, writing conclusions, 10%  
Andronov A.S. – analysis patient data, article writing and preparing for publication, 10%  
Shoaydarov M.A. – analysis patient data, preparation of the figures, article writing and preparing for publication, 10%

**Conflict of interest.** The authors declare no conflict of interest.

**Financing.** The study was performed without external funding.

**Received:** 16.07.2020

**Accepted for publication:** 26.09.2020

<https://doi.org/10.29188/2222-8543-2020-13-5-46-50>

# Эндоскопический внебрюшинный доступ к предстательной железе при наличии цистостомического свища: методика и первые результаты

КЛИНИЧЕСКОЕ ИССЛЕДОВАНИЕ

**И.Э. Мамаев<sup>1,3</sup>, В.В. Соловьев<sup>2</sup>, М.Б. Попова<sup>1</sup>, Р.И. Гуспанов<sup>3</sup>, С.В. Котов<sup>3</sup>**

<sup>1</sup> ГБУЗ «Городская клиническая больница имени В.М. Буянова ДЗМ»; 26, ул. Бакинская, Москва, 115516, Россия

<sup>2</sup> ГБУЗ «Городская поликлиника № 170 ДЗМ»; 2, корп. 2, ул. Подольских Курсантов, Москва, 117545, Россия

<sup>3</sup> ФГАОУ ВО РНИМУ им. Н.И. Пирогова Минздрава России; 1, ул. Островитянова, Москва, 117997, Россия

**Контакт:** Мамаев Ибрагим Энверович, [dr.mamaev@mail.ru](mailto:dr.mamaev@mail.ru)

## Аннотация:

**Введение.** Преимущества внебрюшинного лапароскопического доступа к предстательной железе хорошо известны – это возможность избежать негативных эффектов пневмоперитонеума и естественное ограничение брюшной полости от зоны хирургического вмешательства. Одним из недостатков метода является необходимость создания искусственной полости. Наличие цистостомического свища способно значительно затруднить формирование предбрюшинного рабочего пространства.

**Цель исследования.** Обобщить опыт создания экстраперитонеоскопического доступа к предстательной железе у пациентов, имеющих цистостомический свищ.

**Материалы и методы.** За период с 2015 по 2019 год нами были прооперированы 153 пациента с использованием внебрюшинного доступа к предстательной железе. Из них 13 – на момент операции имели цистостомический свищ. Формирование пространства осуществлялось по оригинальной методике без использования баллона спейсмейкера. После выделения свищевого хода, последний пересекался с ушиванием пузырной части 8-образным швом.

**Результаты.** Во всех случаях нам удалось сформировать рабочее пространство, достаточное для хирургического вмешательства. При этом в 10 (76,93%) случаях создание доступа прошло без вскрытия брюшной полости, в 3 случаях (23,07%) брюшная полость была непреднамеренно вскрыта. Осложнений, связанных с созданием предбрюшинного пространства не отмечено.

**Обсуждение.** Внебрюшинный доступ к предстательной железе снижает вероятность повреждения органов брюшной полости, позволяет уменьшить угол наклона пациента в положении Тренделенбурга, не требует создания пневмоперитонеума, с его неблагоприятным воздействием на сердечно-сосудистую систему, а также сохраняет естественные барьеры между зоной оперативного вмешательства и брюшной полостью. Наличие у пациента цистотомы не является препятствием для осуществления этого хирургического доступа, техническая возможность и безопасность которого была продемонстрирована в нашем исследовании.

**Выводы.** Внебрюшинный доступ к предстательной железе при наличии цистостомического свища может быть безопасно создан в большинстве случаев.

**Ключевые слова:** доброкачественная гиперплазия предстательной железы; рак предстательной железы; лапароскопическая аденомэктомия; лапароскопическая простатэктомия; цистостомический свищ; внебрюшинный доступ.

**Для цитирования:** Мамаев И.Э., Соловьев В.В., Попова М.Б., Гуспанов Р.И., Котов С.В. Эндоскопический внебрюшинный доступ к предстательной железе при наличии цистостомического свища: методика и первые результаты. Экспериментальная и клиническая урология 2020;13(5):46-50, <https://doi.org/10.29188/2222-8543-2020-13-5-46-50>

<https://doi.org/10.29188/2222-8543-2020-13-5-46-50>

# Endoscopic extraperitoneal access to the prostate in the presence of cystostomy fistula: method and first results

CLINICAL RESEARCH

**I.E. Mamaev<sup>1,3</sup>, V.V. Soloviev<sup>2</sup>, M.B. Popova<sup>1</sup>, R.I. Guspanov<sup>3</sup>, S.V. Kotov<sup>3</sup>**

<sup>1</sup> V.M. Buyanov Moscow state hospital; 26, Bakinskaya str., Moscow, 115516, Russia

<sup>2</sup> Moscow state outpatient centre №170; 2, bldg. 2, Podolskikh Kursantov str., Moscow, 117545, Russia

<sup>3</sup> Pirogov Russian National Research Medical University; 1, Ostrovityanova str., Moscow, 117997, Russia

**Contacts:** Ibragim E. Mamaev, [dr.mamaev@mail.ru](mailto:dr.mamaev@mail.ru)

## Summary:

**Introduction.** The advantages of extraperitoneal laparoscopic access to the prostate are well known - this is an opportunity to avoid the negative effects of pneumoperitoneum and the natural separation of the abdominal cavity from the surgical field. One of the drawbacks is the need to create an artificial cavity. Presence of a cystostomy fistula can significantly complicate the formation of the preperitoneal cavity.

**The aim of this research is to analyze our experience in creating extraperitoneoscopy access to the prostate gland in patients with cystostomy fistula.**

**Materials and methods.** From 2015 to 2019, we operated on 153 patients using extraperitoneal access to the prostate gland. Of these, 13 had a cystostomy fistula at the time of the surgery. The formation of the space was carried out according to the original technique without spacers balloon. After isolation of the fistulous passage, the latter intersected with suturing on the bladder side with 8-shaped (2-0 vicril).

**Results.** In all cases, we were able to form a working space sufficient for surgical intervention. In 10 (76,93%) cases, access was created without opening the abdominal cavity, in 3 cases (23,07%) the abdominal cavity was unintentionally opened. There were no complications associated with the creation of a pre-abdominal space.

**Discussion.** Extraperitoneal access to the prostate reduces the likelihood of damage to the abdominal organs, reduces the angle of inclination of the patient in the Trendelenburg position, does not require the creation of a pneumoperitoneum, with its adverse effect on the cardiovascular system, and also preserves the natural barriers between the surgical area and the abdominal cavity. The presence of a cystostomy in a patient is not an obstacle to this surgical access, the technical feasibility and safety of which was demonstrated in our study.

**Conclusion.** Thus, extraperitoneal access to the prostate gland in the presence of a cystostomy fistula can be safely created in most cases.

**Key words:** benign prostatic hyperplasia; prostate cancer; laparoscopic adenectomy; laparoscopic prostatectomy; cystostomy fistula; extraperitoneal access.

**For citation:** Mamaev I.E., Soloviev V.V., Popova M.B., Guspanov R.I., Kotov S.V. Endoscopic extraperitoneal access to the prostate in the presence of cystostomy fistula: methodology and first results. Experimental and Clinical Urology 2020;13(5):46-50, <https://doi.org/10.29188/2222-8543-2020-13-5-46-50>

## ВВЕДЕНИЕ

Заболевания предстательной железы (ПЖ) являются лидирующей урологической патологией у мужчин среднего и пожилого возраста [1, 2]. В течение последних десятилетий применение малоинвазивных методов лечения рака (РПЖ) и доброкачественной гиперплазии предстательной железы (ДГПЖ) стало «золотым стандартом» [1, 5-7].

Лапароскопическая радикальная простатэктомия и лапароскопическая аденомэктомия доказали свою высокую эффективность в лечении заболеваний ПЖ. Несмотря на минимальную инвазивность, трансперитонеальная лапароскопия связана с потенциальными внутрибрюшными осложнениями. Во избежание отрицательных сторон трансперитонеального доступа был разработан экстраперитонеальный (внебрюшинный) доступ к ПЖ [2, 3, 7, 8].

Трансперитонеальный доступ предпочитают из-за большого рабочего пространства и знакомых ориентиров таза и его содержимого. Экстраперитонеальный доступ, в свою очередь, дает возможность избежать контакта с органами брюшной полости [4, 7-10].

Немаловажным недостатком экстраперитонеоскопического доступа является необходимость создания искусственной полости, что имеет свои сложности [9-11]. Наличие цистостомического свища способно значительно затруднить формирование предбрюшинного рабочего пространства.

*Цель исследования:* разработать методику создания внебрюшинного доступа к ПЖ при наличии цистостомического свища и оценить ее предварительные результаты.

## МАТЕРИАЛЫ И МЕТОДЫ

За период с 2015 по 2019 год нами были прооперированы 153 пациента с использованием внебрюшинного доступа к ПЖ, 13 из них на момент операции имели цистостомический свищ.

Во всех случаях цистостома ранее была установлена троакарным путем.

Более подробная характеристика пациентов, имевших цистостомический свищ, представлена в таблице 1.

**Таблица 1. Характеристика пациентов с цистостомическим свищом**

**Table 1. Patient's profile with cystostomy fistula**

Возраст, лет Age, years	71±4,38
Объем предстательной железы, мл Prostate volume, ml	90±18,34
Индекс массы тела BMI	29±5,16

У 10 пациентов из 13 имел место рост бактериальной флоры в титре  $\geq 10^4$  КОЕ/мл. Больным с наличием мочевой флоры за 2 дня до вмешательства, после смены дренажа назначалась антибактериальная терапия.

9 пациентов были оперированы по поводу ДГПЖ, четверо имели РПЖ группы низкого риска. Пациентам

выполнялось экстраперитонеоскопическое вмешательство: при ДГПЖ – аденомэктомия, при РПЖ – радикальная простатэктомия.

### Описание методики экстраперитонеального доступа к предстательной железе

Пациент находится в положении на спине. Перед обработкой операционного поля раствором антисептика удаляется цистостомический дренаж. После подготовки операционного поля в мочевой пузырь устанавливался катетер Фолея 18 Ch.

В околопупочной области выполняется вертикальный разрез длиной 3 см таким образом, чтобы его верхний край находился на 1 см ниже и латеральнее пупка (рис. 1).

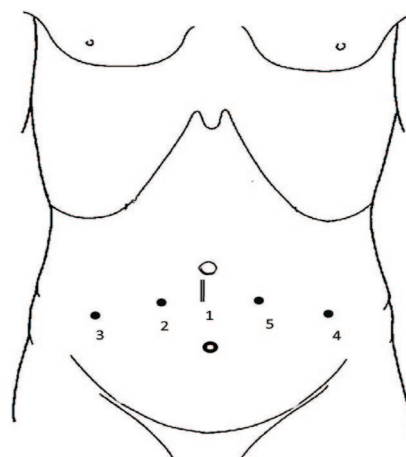


Рис. 1. Схема и последовательность (1-5) постановки троакаров  
Fig.1. Overview and sequence (1-5) of trocar placement

После выделения передней стенки влагалища прямой мышцы живота, его передний листок рассекается параллельно белой линии на протяжении 1,5–2 см. Прямая мышца живота отводится медиально, обнажая переднюю поверхность заднего листка влагалища прямой мышцы живота (рис. 2).

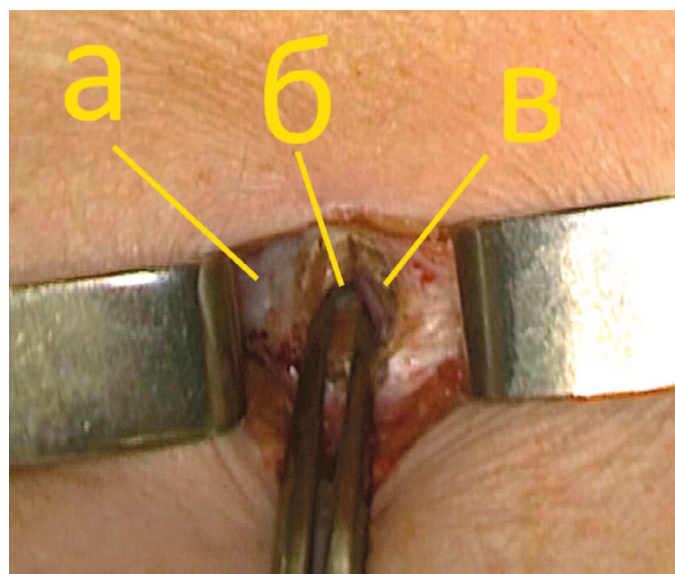


Рис. 2. Вскрытие влагалища прямой мышцы живота. (а – белая линия, б – задний листок апоневроза прямой мышцы, в – медиальный край прямой мышцы)  
Fig. 2. Opening of the anterior layer of rectus sheath (a – linea alba, b – posterior layer of rectus sheath, c – rectus muscle)



В пространство между прямой мышцей и задним листком ее влагалища вводится 10 мм троакар без стилета. Передний листок влагалища герметично ушивается вокруг троакара одним или двумя узловыми швами (рис. 3). Кожа с подкожной клетчаткой ушиваются П-образным швом ниже троакара, обеспечивая дополнительную герметичность. Возможность отхождения троакара ограничивается путем его фиксации за канюлю подачи газа лигатурой кожного шва.

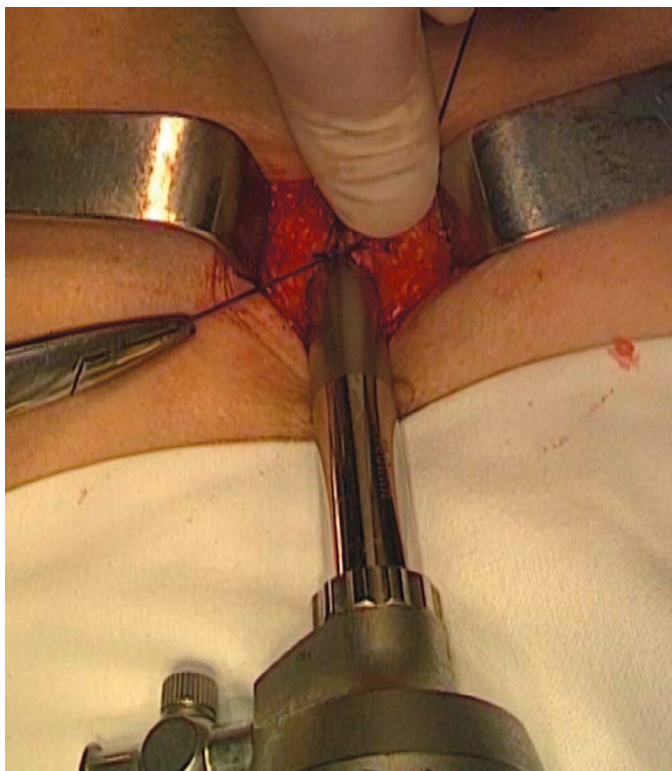


Рис. 3. Ушивание переднего листка влагалища прямой мышцы над троакаром  
Fig. 3. Suturing anterior layer of rectus sheath over the trocar

В троакар вводится лапароскоп и начинается инсуффляция углекислого газа под давлением 12–14 мм рт.ст. При помощи лапароскопа пространство расширяется в латеральном направлении до края прямой мышцы, а в дистальном – до лонной кости. Под визуальным контролем, с целью избежать ранения нижних эпигастральных сосудов, в сформированную полость, на 6 см латеральнее и несколько дистальнее оптического, устанавливается второй 10 мм троакар (рис. 1).

Следующим устанавливается 5 мм троакар в правой подвздошной области. В последний вводятся ультразвуковые ножницы, которыми проводится отделение передней стенки мочевого пузыря от прямых мышц живота. При наличии цистостомического дренажа последний пересекался со смещением мочевого пузыря дорсально (рис. 4).

Далее, по стандартной методике, проводилось формирование пространства на контралатеральной стороне с установкой двух 5 мм троакаров. Свищевое отверстие в мочевом пузыре ушивается 8-образным швом рассасывающейся нитью (викрил 2-0), после чего

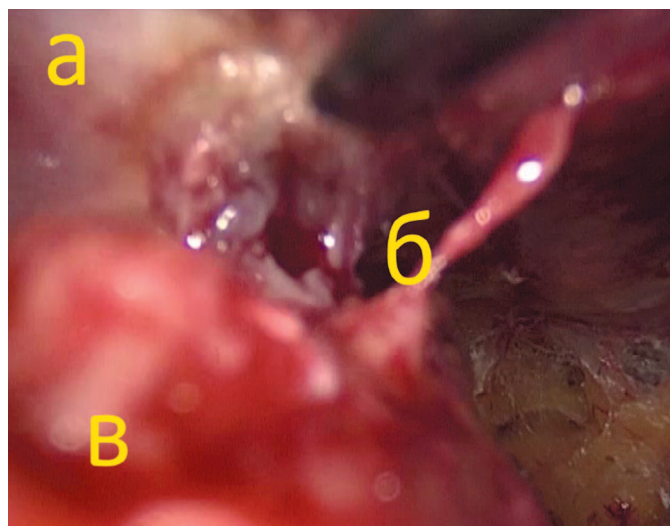


Рис. 4. Пересечение цистостомического свища со стороны предбрюшинного пространства (а – передняя брюшная стенка, б – частично пересеченный свищ, в – мочевой пузырь)

Fig. 4. Cystostomy passage transection via extraperitoneal cavity (a – abdominal wall, b - transected cystostomy passage, c – bladder)

выполняется проверка герметичности посредством введения в мочевой пузырь 200 мл физиологического раствора (рис. 5).

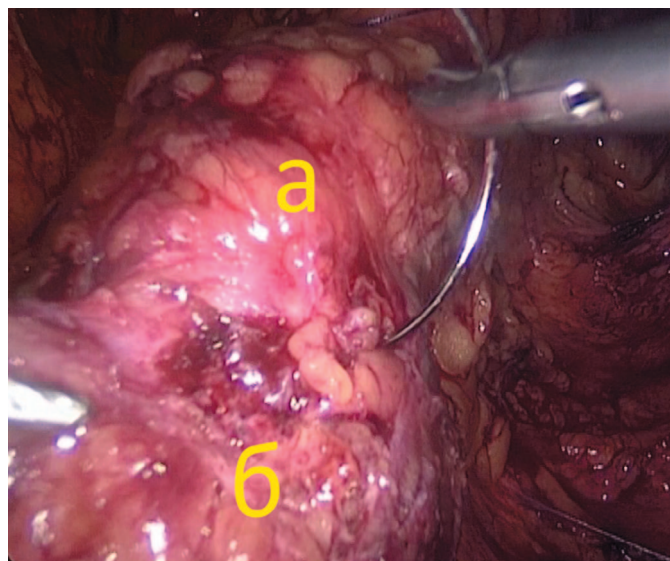


Рис. 5. Ушивание свища на передней стенке мочевого пузыря (а – мочевой пузырь, б – отверстие свища)

Fig. 5. Cystostomy passage closure (a – bladder, b - cystostomy hole)

Отверстие в брюшной стенке можно не ушивать, поскольку потеря газа через него либо отсутствует, либо пренебрежительно мала.

Дальнейший ход операции не отличается от обычного. Операцию заканчивали дренированием мочевого пузыря двухходовым катетером после простатэктомии и трехходовым – после аденомэктомии. Страховой дренаж на сутки устанавливали всем пациентам.

Ведение послеоперационного периода не отличалось от такового у пациентов без свища: при простатэктомии катетер удаляли на 14 сутки, при аденомэктомии использовали ирригацию мочевого пузыря в течение 16–24 часов с удалением катетера на 3–6-е сутки.

## РЕЗУЛЬТАТЫ

В группе из 140 пациентов, не имевших цистостомического свища, создание экстраперитонеального рабочего пространства осуществлялось по стандартной методике. При этом время создания искусственной полости сокращалось по мере накопления опыта, и составило, в среднем, 18,3 мин ( $\pm 6,8$  мин). Непреднамеренное вскрытие брюшины произошло в 26 случаях (18,5%) и, в большинстве случаев, не имело значимого влияния на продолжительность операции. При сложностях с поддержанием объема внебрюшинного пространства, последнее широко объединяли с брюшной полостью и несколько увеличивали угол наклона операционного стола в положение Тренделенбурга до 15–20°. В дальнейшем вмешательства продолжались согласно общепринятой методике.

По мере освоения методики экстраперитонеального доступа у пациентов с неизменной передней брюшной стенкой, мы овладели данной методикой у пациентов с цистостомическим свищем.

Во всех 13 случаях нам удалось сформировать рабочее пространство, достаточное для хирургического вмешательства. При этом в 10 (77%) случаях создание доступа прошло успешно, в 3 случаях (23%) произошло вскрытие брюшины, потребовавшее формирования окна в брюшную полость для выравнивания давления. Время создания доступа составило 24 ( $\pm 10,18$ ) мин.

Таким образом, разница во времени и частоте вскрытия брюшины у пациентов со свищем не сильно отличалась от таковой в группе больных, не имевших цистостомы.

В одном случае, у пациента после аденомэктомии, имело место подтекание мочи по страховому дренажу в течение недели. Ревизия зоны вмешательства показала, что причиной явилась несостоятельность шва в области капсулотомии – выполнено повторное ушивание капсулы. Осложнений, связанных с созданием предбрюшинного пространства, не отмечено.

## ОБСУЖДЕНИЕ

Стремление осуществлять вмешательства на внебрюшинном органе внебрюшинным доступом вполне оправдано.

К преимуществам внебрюшинного эндоскопического доступа к ПЖ можно отнести следующие:

- минимизация риска повреждения органов брюшной полости;
- отсутствие повышения внутрибрюшного давления;
- минимальное влияние на сердечно-сосудистую систему;

- отсутствие контакта с последствиями ранее перенесенных трансперитонеальных вмешательств в виде рубцово-спаечного процесса;

- значимое уменьшение угла наклона в положении Тренделенбурга (0-150, вместо 15-250);

- естественное отграничение брюшной полости от зоны хирургического вмешательства;

- снижение риска тромбоза глубоких вен нижних конечностей [9-14].

Большинство системных изменений, связанных с лапароскопией, возникают по причине наложения и поддержания пневмоперитонеума. Углекислый газ поглощается брюшиной и может вызвать гиперкапнию. Увеличение внутрибрюшного давления приводит к росту внутригрудного давления и сосудистого сопротивления, что вызывает усиление легочного и системного сосудистого сопротивления, повышение артериального давления и снижение сердечного выброса. Помимо этого, снижается органный и почечный кровоток, увеличивается концентрация в плазме крови катехоламинов, кортизола, пролактина, отмечается рост уровня глюкозы. Пневмоперитонеум уменьшает венозный отток от нижних конечностей, повышая риск развития тромбоэмболических осложнений.

Позиция Тренделенбурга также вносит свой вклад в изменение работы сердечно-сосудистой системы. При выраженном наклоне операционного стола центральное венозное давление повышается, причем системное артериальное давление и сердечный выброс уменьшаются. Влияние на дыхательную систему зависит от возраста пациента, его веса, функции внешнего дыхания и угла наклона [10, 11].

Использование экстраперитонеального доступа позволяет избегать значимого наклона операционного стола, поскольку нет необходимости в краниальном смещении петель кишечника. Рядом авторов показано, что при внебрюшинном доступе, пациенты значительно легче переносят гиперкапнию [11].

## ВЫВОДЫ

Внебрюшинный доступ к предстательной железе при наличии цистостомического свища может быть безопасно создан в большинстве случаев, без значимого удлинения времени операции. Вскрытие брюшины, частота которого в данной ситуации оказалась выше, чем в группе пациентов без свища, определяет возникновение пневмоперитонеума и необходимость дополнительного наклона операционного стола. ■

## ЛИТЕРАТУРА/REFERENCES

1. Пушкарь Д. Ю., Колонтарев К. Б. Робот-ассистированная радикальная простатэктомия. М.: ГЭОТАР-Медиа 2014. с. 384 [Pushkar D. Yu., Kalantari K. B. etc. Robot-assisted radical prostatectomy. Moscow: GEOTAR-Media Pub-

lishing house 2014. P. 384 (In Russian)].

2. Котов С. В., Мамаев И. Э., Юсуфов А. Г., Гуспанов Р. И., Перов Р. А., Беломытцев С. В. и др. Лапароскопический доступ при позади-

## ЛИТЕРАТУРА / REFERENCES

лонной аденомэктомии в сравнении с традиционным – малый опыт на фоне большого. *Экспериментальная и клиническая урология* 2018;(1):92-98. [Kotov SV, Mamaev IE, Yusufov AG, Gubanov RI, Perov RA, Belomytsev SV, et al. Laparoscopic access for posadilon adenomectomy in comparison with the traditional approach is a small experience compared to a large one. *Экспериментальная и клиническая урология* = *Experimental and Clinical urology* 2018;(1):92-98 (In Russian)]. <https://doi.org/10.29188/2222-8543-2018-9-1-92-98>.

3. Сероухов А.Ю., Пронкин Е.А., Глинин К.И., Мамаев И.Э. Лапароскопическая аденомэктомия (предварительные результаты). *Вестник урологии* 2016;(1):24-31. [Serpukhov AYU, Pronkin EA, Glinin KI, Mamaev IE. Laparoscopic adenomectomy (preliminary results). *Vestnik urologii* = *Bulletin of urology* 2016;(1):24-31. (In Russian)]. <https://doi.org/10.21886/2308-6424-2016-0-1-24-31>.

4. Hong CD, Ren LL, Qiang W, Jia W, Chun HY, Lu Y, et al. Comparison of efficacy and safety of conventional laparoscopic radical prostatectomy by the transperitoneal versus extraperitoneal procedure. *Sci Rep* 2015 Oct 13;5:14442. <https://doi.org/10.1038/srep14442>.

5. Stolzenburg JU, Do M, Pfeiffer H, Konig F, Aedtner B, Dorschner W. The endoscopic extraperitoneal radical prostatectomy (EERPE): technique and initial experience. *World J Urol* 2002;20(1):48-55. <https://doi.org/10.1007/s00345-002-0265-4>.

6. Guillonneau B, Vallancien G. Laparoscopic radical prostatectomy: the Montsouris experience. *J Urol* 2000;163(6):418-22. [https://doi.org/10.1016/s0022-5347\(05\)67512-x](https://doi.org/10.1016/s0022-5347(05)67512-x).

7. Bollens R, Vanden Bossche M, Roumequere T, Damoun A, Ekane S, Hoffmann P, et al. Extraperitoneal laparoscopic radical prostatectomy. Results of

50 cases. *EurUrol* 2001;40(1):65-69. <https://doi.org/10.1159/000049750>.

8. Stolzenburg JU, Truss MC. Technique of laparoscopic (endoscopic) radical prostatectomy. *BJU Int* 2003;91(8):749-757. <https://doi.org/10.1046/j.1464-410X.2003.04206.x>.

9. Stolzenburg JU, Rabenalt R, Do M, Lee B, Truss MC, Schwaibold H, et al. Categorisation of complications of endoscopic extraperitoneal and laparoscopic transperitoneal radical prostatectomy. *World J Urol* 2006;24(1):88-93. <https://doi.org/10.1007/s00345-005-0036-0>.

10. Stolzenburg JU, Aedtner B, Olthoff D, Koenig F, Rabenalt R, Filos KS, et al. Anaesthetic considerations for endoscopic extraperitoneal and laparoscopic transperitoneal radical prostatectomy. *BJU Int* 2006;98(3):508-513. <https://doi.org/10.1111/j.1464-410X.2006.06223.x>.

11. Stolzenburg JU, Ho KM, Do M, Rabenalt R, Dorschner W, Truss MC. Impact of previous surgery on endoscopic extraperitoneal radical prostatectomy. *Urology* 2005;65(2):325-331.

12. Wang K, Zhuang Q, Xu R, Lu H, Song G, Wang J, Gong P. Transperitoneal versus extraperitoneal approach in laparoscopic radical prostatectomy. *Medicine* 2018;97(29):e11176. <https://doi.org/10.1097/md.00000000000011176>.

13. Rapoport L, Yossepowitch O, Sopot E, Chinenov D, Chernov Ya, Yurova M, Enikeev D. Radical prostatectomy performed via robotic, transperitoneal and extraperitoneoscopic approaches: functional and early oncological outcomes. *Cent European J Urol* 2018;71:378-385. <https://doi.org/10.5173/ceju.2018.1739>.

14. Hong CD, Ren LL, Qian W, Jia W, Chun HY, Lu Y, et al. Comparison of efficacy and safety of conventional laparoscopic radical prostatectomy by the transperitoneal versus extraperitoneal procedure. *Sci Rep* 2015;13(5):14442. <https://doi.org/10.1038/srep14442>.

## Сведения об авторах:

Мамаев И.Э. – к.м.н., заведующий отделением урологии ГБУЗ «ГКБ им. В. М. Буянова ДЗМ»; Москва, Россия; [dr.mamaev@mail.ru](mailto:dr.mamaev@mail.ru); РИНЦ AuthorID 965579

Соловьев В.В. – к.м.н., заместитель главного врача по медицинской части ГБУЗ «ГП №170 ДЗМ», Москва, Россия

Попова М.Б. – врач урологического отделения ГБУЗ «ГКБ им. В. М. Буянова ДЗМ»; Москва, Россия; [popova.mar1@yandex.ru](mailto:popova.mar1@yandex.ru)

Гуспанов Р.И. – доцент кафедры урологии и андрологии РНИМУ им. Н.И. Пирогова; Москва, Россия; [doctorren@mail.ru](mailto:doctorren@mail.ru); РИНЦ AuthorID 875574

Котов С.В. – профессор, заведующий кафедрой урологии и андрологии РНИМУ имени Н.И. Пирогова; Москва, Россия; [urokotov@yandex.ru](mailto:urokotov@yandex.ru); РИНЦ AuthorID 667344

## Вклад авторов:

Мамаев И.Э. – концепция и дизайн исследования, написание текста, 25%  
Соловьев В.В. – обработка материала, 10%  
Попова М.Б. – сбор, обработка материала, написание текста, 30%  
Гуспанов Р.И. – сбор, обработка материала, 10%  
Котов С.В. – обработка материала, 25%

**Конфликт интересов:** Авторы заявляют об отсутствии конфликта интересов.

**Финансирование:** Исследование проведено без спонсорской поддержки.

**Статья поступила:** 20.07.2020

**Принята к публикации:** 20.09.2020

## Information about authors:

Mamaev I.E. – PhD, head of urology department of V.M. Buyanov Moscow state hospital; Moscow, Russia; [dr.mamaev@mail.ru](mailto:dr.mamaev@mail.ru); <https://orcid.org/0000-0002-5755-5950>

Solovyev V.V. – PhD, deputy chief of Moscow state Outpatient centre №170; Moscow, Russia

Popova M.B. – urologist in V.M. Buyanov Moscow state hospital; Moscow, Russia; [popova.mar1@yandex.ru](mailto:popova.mar1@yandex.ru); <https://orcid.org/0000-0001-5978-1612>

Guspanov R.I. – PhD, associate professor at the urology and andrology department of the Pirogov Russian National Research Medical University; Moscow, Russia; [doctorren@mail.ru](mailto:doctorren@mail.ru); <https://orcid.org/0000-0002-2944-2668>

Kotov S.V. - Dr. Sc., Professor, Chief Department of urology and andrology of the Pirogov Russian National Research Medical University; Moscow, Russia; [urokotov@yandex.ru](mailto:urokotov@yandex.ru); <https://orcid.org/0000-0003-3764-6131>

## Authors' contributions:

Mamaev I.E. – developing the research design, 25%  
Solovyev V.V. – obtaining and analyzing data, 10%  
Popova M.B. – obtaining and analyzing data, article writing, 30%  
Guspanov R.I. – obtaining and analyzing data, 10%  
Kotov S.V. – analyzing data, 25%

**Conflict of interest.** The authors declare no conflict of interest.

**Financing.** The study was performed without external funding.

**Received:** 20.07.2020

**Accepted for publication:** 20.09.2020



<https://doi.org/10.29188/2222-8543-2020-13-5-51-58>

# Эволюция подходов в лечении мочекаменной болезни. Мультицентровой анализ работы 5 урологических отделений многопрофильных стационаров г. Москвы

КЛИНИЧЕСКОЕ ИССЛЕДОВАНИЕ

**С.В. Котов<sup>1,2</sup>, С.В. Беломытцев<sup>1,3</sup>, И.Э. Мамаев<sup>1,4</sup>, Р.А. Перов<sup>1,5</sup>, С.А. Пульбере<sup>1,2</sup>, Д.Н. Суренков<sup>1,6</sup>**

<sup>1</sup> ФГАОУ ВО РНИМУ им. Н.И. Пирогова Минздрава России, кафедра урологии и андрологии лечебного факультета; 1, ул. Островитянова, Москва, 117997, Россия

<sup>2</sup> ГБУЗ города Москвы «Городская клиническая больница № 1 им. Н. И. Пирогова Департамента здравоохранения г. Москвы»; 8, Ленинский проспект, Москва, 119049, Россия

<sup>3</sup> ГБУЗ города Москвы «Городская клиническая больница им. В.В. Виноградова Департамента здравоохранения города Москвы»; 61, ул. Вавилова, Москва, 117292, Россия

<sup>4</sup> ГБУЗ города Москвы «Городская клиническая больница им. В.М. Буянова Департамента здравоохранения города Москвы»; 26, ул. Бакинская, 115516, Москва, Россия

<sup>5</sup> ГБУЗ города Москвы «Городская клиническая больница им. С.С. Юдина Департамента здравоохранения города Москвы»; 4, Коломенский проезд, Москва, 115446, Россия

<sup>6</sup> ГБУЗ города Москвы «Городская клиническая больница № 29 им. Н.Э. Баумана Департамента здравоохранения города Москвы»; 2, Госпитальная площадь Москва, 111020, Россия

**Контакт:** Беломытцев Сергей Викторович, [belomytcev@yandex.ru](mailto:belomytcev@yandex.ru)

## Аннотация:

**Введение.** История лечения мочекаменной болезни (МКБ) насчитывает не одну сотню лет и все это время происходит динамичная эволюция подходов и методов диагностики и лечения уролитиаза. И сегодня лечение МКБ не является «статичным» и эволюционирует в ногу с медицинскими технологиями.

**Материалы и методы.** Ретроспективно проанализированы 43818 случаев госпитализации пациентов с МКБ в урологические отделения следующих московских городских больниц: ГКБ №1 им. Н.И. Пирогова, ГКБ им. В.В. Виноградова, ГКБ им. В.М. Буянова, ГКБ №29 им. Н.Э. Баумана и ГКБ им. С.С. Юдина в период с января 2012 по декабрь 2019 года.

**Результаты.** За исследуемый период 17586 (40,2%) пациентов госпитализированы в плановом порядке, а 26232 (59,8%) – в экстренном. С камнем мочеточника пролечено 33272 (76%) пациента и 10546 (24%) с камнем почки. При плановом обращении пациентов камень находился в почке в 57,6% случаев и в мочеточнике – в 42,4%. При экстренной госпитализации пациенты с камнем мочеточника составили 80,5% и только у 19,5% камень локализовался в почке. Было выполнено 19568 оперативных вмешательств: контактная уретеролитотрипсия (9688 операций), чрескожная пункционная нефролитотомия (3670 операций) и дистанционная ударно-волновая литотрипсия (6210 пациентов).

**Обсуждение.** За указанный период нами отмечено прогрессивное увеличение количества больных МКБ, обратившихся за стационарной помощью, прирост составил 58%. Зафиксированное в 2019 году снижение на 28,7% количества пациентов, госпитализированных с МКБ, обусловлено введением более строгих показаний для госпитализации пациентов. Отмечено значительное увеличение малоинвазивных эндоскопических методов при лечении больных с МКБ и уменьшение количества дистанционной ударно-волновой литотрипсии (ДУВЛ). Результаты работы сопоставимы с данными большинства российских и зарубежных авторов, что демонстрирует общемировую тенденцию к росту заболеваемости мочекаменной болезнью и растущую приверженность к эндоскопическим методам лечения. Общая эффективность эндоскопического лечения МКБ составила 83%.

**Выводы.** Эволюция в подходах к лечению МКБ сегодня является отражением технического прогресса в развитии эндоурологических инструментов и идет по пути минимизации доступов и хирургической травмы. Большое значение в подходах к лечению имеет также маршрутизация больных и включение хирургических методов в перечень высокотехнологичной помощи. Рост хирургической активности в отношении мочекаменной болезни в сочетании со снижением койко-дня и послеоперационной morbidity, делает оправданным более агрессивный подход к лечению пациентов данной нозологической группы.

**Ключевые слова:** мочекаменная болезнь; уретеролитотрипсия; чрескожная нефролитотомия; эпидемиология мочекаменной болезни; эволюция лечения мочекаменной болезни.

**Для цитирования:** Котов С.В., Беломытцев С.В., Мамаев И.Э., Перов Р.А., Пульбере С.А., Суренков Д.Н. Эволюция подходов в лечении мочекаменной болезни. Мультицентровой анализ работы 5 урологических отделений многопрофильных стационаров г. Москвы. Экспериментальная и клиническая урология 2020;13(5):51-58, <https://doi.org/10.29188/2222-8543-2020-13-5-51-58>

<https://doi.org/10.29188/2222-8543-2020-13-5-51-58>

## Evolution of approaches in the treatment of urolithiasis. Multicenter analysis of the work of 5 urological departments of multidisciplinary hospitals in Moscow

CLINICAL RESEARCH

**S. V. Kotov<sup>1,2</sup>, S. V. Belomytsev<sup>1,3</sup>, I. E. Mamaev<sup>1,4</sup>, R. A. Perov<sup>1,5</sup>, S. A. Pulbere<sup>1,2</sup>, D. N. Surenkov<sup>1,6</sup>**

<sup>1</sup> Department of Urology and Andrology Pirogov Russian National Research Medical Universit. 1, Ostrovityanova str., Moscow, 117997, Russia

<sup>2</sup> N.I. Pirogov City Clinical Hospital № 1 of Moscow Department of Health. 8 Leninsky prospect, Moscow, 119049, Russia

<sup>3</sup> V.V. Vinogradov City Clinical Hospital of Moscow Department of Health. 61 Vavilov str., Moscow, 117292, Russia

<sup>4</sup> V.M. Buyanov City Clinical Hospital of Moscow Department of Health. 26 Bakinskaya str., Moscow, 115516, Russia

<sup>5</sup> S.S. Yudin City Clinical Hospital of Moscow Department of Health. 4 Kolomenskiy proezd, Moscow, 115446, Russia

<sup>6</sup> N.E. Bauman City Clinical Hospital № 29 of Moscow Department of Health. 2 Hospital square, Moscow, 111020, Russia

**Contacts:** Sergey V. Belomyttsev, belomyttsev@yandex.ru

### Summary:

**Introduction.** The history of treatment of urolithiasis has more than three hundred years and all this time represents a dynamic evolution of approaches and methods. Even today, the treatment of urolithiasis is not «static» and is evolving in step with medical technologies.

**Materials and methods.** Retrospectively analyzed 43818 cases of hospitalization of patients with urolithiasis in urological departments of the following city hospitals: City Clinical Hospital No. 1 named after N.I. Pirogov, City Clinical Hospital Named after V.V. Vinogradov, State Clinical Hospital named after V.M. Buyanov, City Clinical Hospital Named after N.E. Bauman, State Clinical Hospital named after S.S. Yudin between January 2012 and December 2019.

**Results.** During the study period, 17,586 (40.2%) patients were hospitalized for planned surgical treatment, and 26,232 (59.8%) were hospitalized in an emergency. There is an increase in the number of patients with urolithiasis. 33272 (76%) patients were treated with ureteral stone and 10546 (24%) with kidney stone. In the planned treatment of patients, the stone was in the kidney in 57.6% of cases and in the ureter in 42.4%. For emergency hospitalization, patients with ureteral stone accounted for 80.5% and only 19.5% of the stone was localized in the kidney. 19568 surgical interventions were performed: ureterolithotripsy (9688 operations), percutaneous nephrolithotomy (3670 operations) and remote shock wave lithotripsy (6210 patients). It should be noted that the ratio of surgical techniques has changed over time in favor of endoscopic methods. There was a decrease in the length of stay from 9.1 to 4.9 days. The effectiveness of endoscopic treatment of urolithiasis was 83%.

**Discussion.** During this period, we noted a progressive increase in the number of patients with urolithiasis who applied for inpatient care, the increase was 58%. In 2019, a 28.7% decrease in the number of patients hospitalized with urolithiasis was recorded, which is due to the introduction of more stringent indications for hospitalization of patients. There was an increase in minimally invasive endoscopic methods in the treatment of patients with urolithiasis and a decrease in the number of ESWL, which reflects international trends. The results of the work are comparable with the data of the majority of Russian and foreign authors, which demonstrates a worldwide trend towards an increase in the incidence of urolithiasis and a growing adherence to endoscopic methods of treatment. The overall effectiveness of endoscopic treatment of ICD was 83%.

**Conclusion.** The evolution in approaches to the treatment of urolithiasis today is a reflection of technological progress in the development of endourological tools and is on the way to minimize access and surgical trauma. Routing patients and including surgical methods in the list of high-tech care is also important in treatment approaches. The increase in surgical activity in relation to urolithiasis, combined with a decrease in bed days and postoperative morbidity, makes it justified to take a more aggressive approach to the treatment of patients of this nosological group.

**Key words:** urolithiasis; ureterolithotripsy; percutaneous nephrolithotomy; epidemiology of urolithiasis; the evolution of treatment of urolithiasis.

**For citation:** Kotov S.V., Belomyttsev S.V., Mamaev I.E., Perov R.A., Pulbere S.A., Surenkov D.N. Evolution of approaches in the treatment of urolithiasis. Multicenter analysis of the work of 5 urological departments of multidisciplinary hospitals in Moscow. *Experimental and Clinical Urology* 2020;13(5):51-58, <https://doi.org/10.29188/2222-8543-2020-13-5-51-58>

## ВВЕДЕНИЕ

История лечения мочекаменной болезни (МКБ) насчитывает не одну сотню лет и все это время происходит динамичная эволюция подходов и методов диагностики и лечения уролитиаза. Описание операций по удалению камней почек встречаются в литературных источниках уже с XVII века, однако в течение последующих двух веков приводятся описания единичных случаев и «случайных» операций. Начиная со второй половины XIX века, появляется описание регулярных операций по поводу МКБ. Первыми операциями были открытые нефрэктомии и пиелолитотомии, причем летальность при таких вмешательствах часто была более 20% [1, 2]. Накопление опыта и отработка методики привели со временем данные операции к достаточному уровню безопасности и широкому распространению. В 1912 г. выполнена первая уретероскопия, которая постепенно набирает популярность с 1930-х годов. В 1976 году впервые выполняется перкутанное удаление камня почки. А в 1978 году, стараниями Arthur Smith вводится термин «эндоурология» [1-3]. И этот метод постепенно вытеснил открытую хирургию из лечения МКБ.

Однако и сегодня лечение МКБ не является «статичным» и эволюционирует в ногу с медицинскими технологиями.

Целью нашего исследования была оценка проводимого лечения пациентам с МКБ в условиях московских городских стационаров в течение семилетнего периода.

## МАТЕРИАЛЫ И МЕТОДЫ

Аналізу подверглась работа 5 урологических отделений, являющихся базами кафедры урологии и андрологии РНИМУ им. Н.И. Пирогова. В период с января 2012 по декабрь 2019 года были ретроспективно проанализированы 43818 случаев госпитализации пациентов в урологические отделения следующих городских больниц: ГКБ №1 им. Н.И. Пирогова, ГКБ №64 им. В.В. Виноградова, ГКБ №12 им. В.М. Буянова, ГКБ №29 им. Н.Э. Баумана и ГКБ №7 им. С.С. Юдина. Причины обращения – наличие камня мочеточника или почки. Коечный фонд урологических отделений не имел существенных различий, но отмечена некоторая тенденция к сокращению числа коек за исследуемый период. Так, если в 2012 году коечный фонд отделений составлял 360 коек, то в 2019 году – только 266 коек (табл. 1).

Следует отметить, что с 2012 по 2017 год ГКБ им. Н.И. Пирогова осуществляла прием пациентов только в плановом порядке, в отличие от остальных стационаров, где осуществлялся как плановый прием пациентов, так и экстренный по каналу скорой медицинской

Таблица 1. Коечный фонд урологических отделений  
Table 1. Number of beds in the urological department

Год Year	Количество коек Number of beds				
	ГКБ №1 им. Н.И. Пирогова N.I. Pirogov hospital	ГКБ им. В.В. Виноградова V.V. Vinogradov hospital	ГКБ им. В.М. Буянова V.M. Buyanov hospital	ГКБ№29 им. Н.Э. Баумана N.E. Bauman hospital	ГКБ им. С.С. Юдина S.S. Yudin hospital
2012	60	60	60	120	60
2019	52	54	40	60	60

помощи. Все пациенты с мочекаменной болезнью были распределены по годам госпитализации, разделены в зависимости от локализации камней: камни мочеточника и камни почки. После этого группы были проанализированы в зависимости от тактики ведения больного.

Пациенты, госпитализированные по поводу obstructive пиелонефрита, в анализ не включались.

Всем пациентам выполнялись стандартные методы диагностики, используемые при МКБ. Проводился тщательный сбор анамнеза, выполнялся физикальный осмотр, лабораторный мониторинг, включая общий анализ крови, общий анализ мочи, биохимический анализ крови и посев мочи. Пациентам выполнялись ультразвуковое исследование (УЗИ) мочевого пузыря, обзорная и экскреторная урография, компьютерная томография (КТ).

Проводимое лечение включало в себя консервативную терапию или хирургическое вмешательство. Консервативная терапия состояла из спазмолитической и литокинетической терапии. Спектр хирургических методов лечения был представлен полуригидной и гибкой уретероскопией, чрескожной пункционной нефролитотомией (с 2016 года – миниперкутанная нефролитотомия), а также 3 стационара (ГКБ №1 им. Н.И. Пирогова, ГКБ №29 им. Н.Э. Баумана и ГКБ №7 им. С.С. Юдина) оснащены аппаратами дистанционной ударно-волновой литотрипсии. Также в случае рецидивирующей почечной колики или в качестве подготовки к последующему ретроградному доступу, некоторым пациентам выполнялось стентирование. Все стационары имеют возможность лазерной (гольмиевой) литотрипсии, а также оснащены ультразвуковыми и пневматическими литотрипторами.

Критериями успешного лечения в данной работе считали достижение клинического эффекта, отсутствие резидуальных конкрементов по данным выполненных УЗИ и КТ в послеоперационном периоде, отсутствие повторных вмешательств и обращений по поводу МКБ в течение года. Выявление камня через год

и более у пациента, не имевшего данных о наличии резидуальных камней после вмешательства, расценивалось как рецидив заболевания. Анализ проводился на основании официальных отчетов заведующих отделениями, электронных статистических баз данных и выборочно историй болезни пациентов.

## РЕЗУЛЬТАТЫ

За исследуемый период в плановом порядке по поводу мочекаменной болезни обратились 17586 (40,2%) пациентов, в экстренном – 26232 (59,8%). При этом отмечен ежегодный рост пролеченных больных в равной мере касается как госпитализации в плановом порядке, так и госпитализации по каналу скорой медицинской помощи (рис. 1).

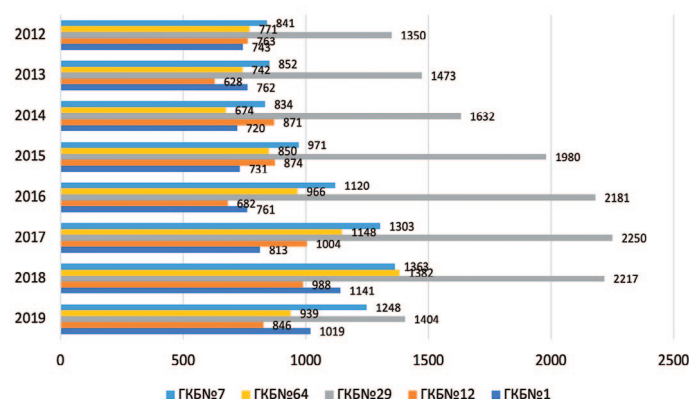


Рис. 1. Количество госпитализированных больных с МКБ  
Fig. 1. Number of hospitalized patients with urolithiasis

Визуализирующие методы обследования различались в группах пациентов, обратившихся в плановом и в экстренном порядке. Так пациенты, госпитализированные в отделение в плановом порядке, имели на руках результаты обзорной урографии в 88% случаев, экскреторной урографии – в 15%, а компьютерную томографию – в 83%. Для пациентов, обратившихся в экстренном порядке, обзорная урография выполнена в 92%, экскреторная урография – в 51%, а компьютерная томография – в 23% случаев (табл. 2).

Таблица 2. Распределение диагностических методов в зависимости от типа госпитализации  
Table 2. Distribution of diagnostic methods depending on the type of hospitalization

Тип госпитализации Hospitalization type	Обзорная урография Overview urography	Экскреторная урография Excretory urography	Компьютерная томография Computed tomography
Плановая госпитализация, % Planned hospitalization, %	88	15	83
Экстренная госпитализация, % Emergency hospitalization, %	92	51	23



В указанных стационарах было пролечено 33272 (76%) пациента с камнем мочеточника и 10546 (24%) – с камнем почки. Процентное соотношение пациентов с различной локализацией камня было различным для стационаров, оказывающих помощь в плановом порядке и стационаров, преимущественно ориентированных на экстренную госпитализацию. При плановом обращении пациентов камень находился в почке в 57,6% случаев и в мочеточнике – в 42,4%. При экстренной госпитализации пациенты с камнем мочеточника составили 80,5% и только у 19,5% больных камень локализовался в почке. Это логично объяснимо тем, что основной причиной экстренной госпитализации пациентов является почечная колика, которая в подавляющем большинстве случаев и обусловлена камнем мочеточника (табл. 3).

За анализируемый период было выполнено 19568 оперативных вмешательств, которые включали контактную уретеролитотрипсию (КУЛТ) – 9688 операций, чрескожную пункционную нефролитотомию (ЧПНЛ) – 3670 операций и дистанционную ударно-волновую литотрипсию (ДУВЛ) – 6210 пациентов. Хирургическая активность в отношении мочекаменной болезни составила 44,4%, при этом процент эндоскопических методов лечения составил 30,2% у всех пролеченных больных, явившись основным методом лечения мочекаменной болезни. На основании анализируемой документации не удалось достоверно посчитать количество выполненных стентирований по поводу мочекаменной болезни,

так как не всегда удавалось выявить случаи, причиной которых явился обструктивный пиелонефрит (критерий исключения в выборе пациентов). Следует отметить, что соотношение хирургических методик менялось со временем, что отражено в таблице 4.

Также анализу подверглась длительность госпитализации больного мочекаменной болезнью. Так, средний койко-день в 2012 году составил 9,1 дня, а к 2019 году снизился до 4,9.

Сделать полноценную ретроспективную оценку эффективности проведенного лечения достаточно сложно из-за отсутствия амбулаторного послеоперационного обследования. В работе для оценки эффективности лечения мы опирались на данные послеоперационного обследования, проведенного за время стационарного лечения, на статистическое кодирование пациента закрытым клиническим случаем и на частоту повторных госпитализаций. В послеоперационном периоде почти всем оперированным больным (93%) выполнялось УЗИ почек, 63% – обзорная урография, 16% – антеградная пиелоуретрография (пациенты с наличием нефростомического дренажа в послеоперационном периоде), 9% – КТ. По данным УЗИ резидуальные камни (гиперэхогенные структуры) выявлены у 14% пациентов, по данным обзорной урографии – у 5%, при выполнении ретроградной уретеропиелогграфии – у 1%. При наличии подозрения на наличие камня по данным УЗИ, пациентов направляли на КТ, при которой данные

**Таблица 3. Локализация камней в зависимости от типа госпитализации**

**Table 3. Localization of stones depending on the type of hospitalization**

Тип госпитализации Hospitalization type	Камень почки* Kidney stone *	Камень мочеточника* Ureteral stone *
Плановая госпитализация, % Planned hospitalization, %	8735 (20)	6430 (14,6)
Экстренная госпитализация, % Emergency hospitalization, %	5587 (12,7)	23066 (52,7)

\*Указан процент от всех пролеченных пациентов

\* The percentage of all treated patients is indicated

**Таблица 4. Методы хирургического лечения мочекаменной болезни**

**Table 4. Surgical treatment of urolithiasis**

Методы хирургического лечения Surgery type	2012	2013	2014	2015	2016	2017	2018	2019	ВСЕГО TOTAL	
Количество пациентов с МКБ Number of patients with urolithiasis	4468	4457	4731	5406	5710	6518	7091	5509	43818	
КУЛТ CULT	n	454	563	774	873	1301	1341	2261	2121	9688
	%	10,1%	12,6%	16,4%	16,1%	22,8%	20,5%	31,9%	38,5%	22,1%
ЧПНЛ PCNL	n	213	256	339	375	480	700	632	675	3670
	%	4,8%	5,7%	7,2%	6,9%	8,4%	10,7%	8,9%	12,2%	8,5%
ДУВЛ ESWL	n	1011	857	898	747	640	923	628	506	6210
	%	22,6%	19,2%	18,9%	13,8%	11,2%	14,1%	8,8%	9,1%	14,1%
Эндоскопическое лечение, % Endoscopic treatment, %	14,8	18,4	23,5	23	31,2	31,3	39,4	51,4	30,2	
Оперативная активность с ДУВЛ, % Surgical activity with ESWL, %	n	1678	1676	2011	1995	2421	2964	3421	3302	19468
	%	37,5%	37,6%	42,5%	36,9%	42,4%	45,4%	48,2%	59,9%	44,4%
Средний койко-день Length of stay, day	9,1	8,5	7,1	6,7	6,2	5,6	5,4	4,9	6,7	

УЗИ подтверждены в 21% случаев. При оценке повторной госпитализации было выявлено, что 5% пациентов были госпитализированы для лечения мочекаменной болезни повторно в течение года. На основании перечисленных данных эффективность эндоскопического лечения МКБ составила 83%.

## ОБСУЖДЕНИЕ

Сегодня существует множество работ, указывающих на прогрессивный рост количества заболевших мочекаменной болезнью [2, 4-9]. Разными авторами указываются различные цифры прироста заболеваемости, что связывают с географическим положением, особенностями питания и коморбидным статусом пациентов [10, 13]. Однако все работы указывают на сохраняющийся рост заболеваемости, увеличение количества выполняемых хирургических вмешательств по поводу МКБ, а также рост затрат на лечение и растущий научный интерес к проблеме МКБ [2, 6, 7, 10-12, 14-16, 17].

За указанный период нами также отмечено прогрессивное увеличение количества больных мочекаменной болезнью, обратившихся за стационарной помощью как в экстренном, так и в плановом порядке. Так, если в 2012 году количество пациентов, пролеченных по поводу данной нозологии, составило 4468 пациентов, то в 2018 году это количество увеличилось до 7091, что составило 158% по сравнению с 2012 годом. Схожие результаты опубликованы в работе английских коллег, показавших, что за десятилетний период в Великобритании зарегистрирован рост выявления мочекаменной болезни на 63%, а количество эндоскопических вмешательств по поводу МКБ увеличилось на 127% [18].

По полученным нами данным, в 2019 году отмечено выраженное снижение (на 28,7%) количества пациентов, госпитализированных с МКБ с 7091 пациента в 2018 году до 5509 пациентов в 2019 году. Уменьшение количества пациентов с МКБ в 2019 году произошло за счет снижения госпитализации по каналу скорой медицинской помощи (СМП). Данное снижение, вероятно, не отражает снижения заболеваемости, а обусловлено введением более строгих показаний для госпитализации пациентов и снижению госпитализаций по каналу СМП, которое в 2019 году зарегистрировано по всем нозологиям.

С течением времени несколько изменяется и подход к диагностике МКБ. Экскреторная урография, долгие годы остававшаяся основным методом диагностики камней в мочевыводящей системе, значительно уступает в диагностической ценности КТ. Так, в зависимости от локализации конкремента, информативность экскреторной урографии варьирует от 58,4% до 80,6% [19]. С каждым годом снижается количество выполняе-

мых экскреторных урографий в пользу КТ, что обусловлено ее высокими показателями чувствительности и специфичности, а также экономической целесообразностью [20]. Однако КТ как основной метод диагностики мочекаменной болезни все еще недостаточно часто применяется для пациентов, госпитализирующихся в экстренном порядке. В большей степени это обусловлено высокой загруженностью кабинетов компьютерной томографии в стационарах, осуществляющих многопрофильную неотложную помощь.

В подавляющем большинстве работ, посвященных мочекаменной болезни, отмечено, что доля больных уролитиазом составляет 30-40% среди всех урологических заболеваний [8, 21-23], достигая 70% среди пациентов, госпитализирующихся в экстренном порядке [22]. МКБ стабильно занимает около 35% госпитализаций в урологический стационар, для планового отделения этот процент составляет 29%, а для отделения, ориентированного на экстренную госпитализацию достигает 39%. При этом количество данных пациентов в процентном соотношении существенно не менялось в течение всего исследуемого временного интервала.

Многие авторы отмечают рост хирургической активности в лечении МКБ. Так, в крупной работе S. Doizi и соавт. анализирующей подходы к лечению пациентов с 1985 по 2014 года, отмечается рост эндоскопических методов лечения. Всего за этот период было выполнено 23162 процедуры. Ежегодное количество операций выросло с 410 в 1985 году до 1071 в 2014 году, что составляет прирост на 161%. На долю дистанционной ударно-волновой литотрипсии приходилось 85,6% (351/410) всех операций в 1985 году, а в 2014 году – лишь 21,3% (228/1071). Напротив, на уретероскопии приходилось 4,4% (18/410) всех операций в 1985 году, а в 2014 году уретероскопии составили уже 76% (814/1071). Количество уретероскопий достигло уровня ДУВЛ в 2007 году, а затем стало основным видом хирургического лечения. Количество чрескожных нефролитотомий оставалось стабильным в течение периода исследования, но его процентное соотношение снизилось из-за увеличения хирургической активности, составив 7,1% (29/410) в 1985 году и 2,6% (28/1071) в 2014 году [24]. В нашей работе при анализе проводимого лечения также обращает на себя внимание рост оперативной активности, а точнее эндоскопических операций, при стационарном лечении МКБ. Так, процент эндоскопического лечения в 2012 году составил 14,8%, в то время как в 2019 – 51,4%. При этом, распределение между различными оперативными техниками происходило неравномерно. Так, дистанционная ударно-волновая литотрипсия, оказавшаяся в 2012 году на лидирующих позициях, прогрессивно уменьшалась как метод лечения. В 2012 году ДУВЛ была выполнена 1011 (22,6%) пациентам, а в 2019 году – всего 506 (9,1%), при значимом повышении количества

пролеченных больных. Эндоскопические же методы лечения устойчиво повышали свой процент в лечении. Подобная тенденция к превалированию эндоскопических вмешательств и снижению количества ДУВЛ является общемировой и отмечена многими авторами. Высокая эффективность и малая инвазивность как КУЛТ, так и ЧПНЛ, особенно с развитием минидоступов, обусловила приверженность такому лечению как урологов, так и самих пациентов [9,15]. Так, например, в работе В.В. Протоцака показано, что качество жизни пациентов, перенесших оперативное лечение МКБ, во многом зависит от достижения полного избавления от камней, а разница между дистанционной ударно-волновой литотрипсией и перкутанной нефролитотомией нивелируется в течение первой недели после операции [25].

Увеличение количества операций касается в равной степени как контактной уретеролитотрипсии, так и чрескожной пункционной нефролитотомии. Следует отметить, что с 2016 года отмечается более выраженный рост ЧПНЛ. Мы считаем, что подобная тенденция связана с двумя основными факторами: во-первых, с появлением в клиниках оборудования для миниперкутанной нефролитотомии, во-вторых, с включением перкутанной нефролитотомии в перечень операций, относящихся к высокотехнологической медицинской помощи, а также за счет повышения доступности высокотехнологической медицинской помощи для регионов по каналу «Столица здоровья». Оснащение стационаров инструментами для миниперкутанного доступа позволило расширить показания к данному методу лечения, уменьшая риски периоперационных осложнений. Включение же чрескожной нефролитотомии в перечень высокотехнологической помощи сделало ее желанной в стационарах, работающих в системе обязательного медицинского страхования, в связи с повышением оплаты подобных страховых случаев. Все указанные причины привели к увеличению количества перкутанной нефролитотомии с 213 операций в 2012 до 675 операций в 2019 году, то есть рост этого вида вмешательства составил 317%. Эти данные несколько разнятся с работами ряда авторов, указывающих на лидирующую позицию ретроградных доступов в лечении МКБ и не отмечающими роста перкутанной вмешательства в течение последних лет [7, 23]. При этом О. Раһеет и соавт. утверждают, что основным препятствием в абсолютном превалировании уретероскопии над перкутанной вмешательствами в развивающихся странах является более высокая стоимость оборудования для гибкой уретероскопии и недостаточная оснащенность им стационаров [7].

Также значимым фактом явилось снижение среднего койко-дня для пациентов с МКБ. За исследуемый период койко-день сократился с 9,1 до 4,9 дней. Сокращение времени пребывания пациентов в стационаре

обусловлено как общим требованием снижения койко-дней, указанным в медико-экономических стандартах, в том числе при МКБ, так и повышением технологичности проводимого лечения и снижением частоты послеоперационного дренирования, что в свою очередь стало возможно благодаря оснащению стационаров более современным оборудованием [16, 17, 26].

Эффективность хирургического лечения МКБ зависит от многих факторов: размеры и расположение конкрементов, их плотность и конфигурация, конституциональные особенности пациента, вид применяемой энергии для литотрипсии и, конечно, вид самого оперативного вмешательства. Так, для ДУВЛ показатели эффективности варьировали от 18,3% до 86%, для уретероскопии – от 70,1% до 100% и для перкутанной нефролитотомии – 55–98% [7, 10, 16, 17, 27–32]. Высокая эффективность эндоскопических методик, составившая в нашей работе 83%, минимизация периоперационных рисков и сокращение длительности госпитализации способствуют все более широкому внедрению хирургического лечения пациентов с МКБ. Однако несмотря на рост хирургической активности в лечении МКБ, процент проводимой консервативной терапии остается весьма высоким [33]. Конечно, консервативная терапия не проводится в стационаре пациентам, обращающимся в плановом порядке. Для пациентов же, обращающихся по каналу СМП, процент консервативного лечения составил 55,6%. Такой высокий процент пациентов, получивших консервативную помощь в стационаре, объясняется на наш взгляд регулярно повышающимися показателями плана работы отделения по количеству пролеченных больных и тенденцией стационаров к госпитализации максимального числа обращающихся больных.

## ВЫВОДЫ

Эволюция в подходах к лечению мочекаменной болезни сегодня является отражением технического прогресса в развитии эндоурологических инструментов и идет по пути минимизации доступов и хирургической травмы. Большое значение в подходах к лечению имеет также маршрутизация больных и включение хирургических методов в перечень высокотехнологической помощи. Рост хирургической активности в отношении мочекаменной болезни в сочетании со снижением койко-дня и послеоперационной морбидности, делает оправданным более агрессивный подход к лечению пациентов данной нозологической группы. Однако большое количество пациентов, получающих консервативную терапию в условиях стационарной койки, говорит о необходимости более строгого соблюдения показаний к госпитализации пациентов с мочекаменной болезнью. ■



## ЛИТЕРАТУРА/REFERENCES

- Europe – the cradle of urology. [Mattelaer JJ, Schultheiss D. eds]. EAU 2010; 436 p.
- López M., Hoppe D. History, epidemiology and regional diversities of urolithiasis. *Pediatr Nephrol* 2010;25(1):49-59. <https://doi.org/10.1007/s00467-008-0960-5>.
- Patel SR, Nakada SY. The modern history and evolution of percutaneous nephrolithotomy. *J Endourol* 2015;29(2):153-7. <https://doi.org/10.1089/end.2014.0287>.
- Каприн А.Д., Аполихин О.И., Сивков А.В., Москалева Н.Г., Солнцева Т.В., Комарова В.А. Анализ уронефрологической заболеваемости и смертности в Российской Федерации за 2003-2013 г. *Экспериментальная и клиническая урология* 2015(2):4-12. [Kaprin A.D., Apolikhin O.I., Sivkov A.V., Moskaleva N.G., Solntseva T.V., Komarova V.A. Analysis of urological morbidity and mortality in Russian Federation for 2003-2013. *Experimental and Clinical Urology* 2015;(2):4-12. (In Russian)].
- Аполихин О.И., Сивков А.В., Комарова В.А., Присянников М.Ю., Голованов С.А., Казаченко А.В., и др. Заболеваемость мочекаменной болезнью в Российской Федерации (2005-2016 годы). *Экспериментальная и клиническая урология* 2018;(4):4-14. [Apolikhin O.I., Sivkov A.V., Komarova V.A., Prosyannikov M. Yu., Golovanov S.A., Kazachenko A.V., et al. Incidence of urolithiasis in the russian federation (2005-2016). *Experimental and Clinical Urology* 2018;(4):4-14. (In Russian)].
- Knoll T, Alken P. Looking back on 50 years of stone treatment. *Aktuelle Urol* 2019;50(2):157-165. <https://doi.org/10.1055/a-0828-9936>.
- Yasui T, Okada A, Hamamoto S, Ando R, Taguchi K, Tozawa K, et al. Pathophysiology-based treatment of urolithiasis. *Int J Urol* 2017;24(1):32-38. <https://doi.org/10.1111/iju.13187>.
- Raheem O, Khandwala Y, Sur R, Ghani K, Denstedt J. Burden of urolithiasis: trends in prevalence, treatments, and costs. *Eur Urol Focus* 2017;3(1):18-26. <https://doi.org/10.1016/j.euf.2017.04.001>.
- Панферов А.С., Котов С.В., Сафиуллин Р.И. Анализ изменения качества жизни пациентов с двусторонним нефролитиазом после одномоментной и этапной билатеральной мини-перкутанной нефролитотомии. *Экспериментальная и клиническая урология* 2019;(1):64-69. <https://doi.org/10.29188/2222-8543-2019-11-1-64-69> [Panferov A.S., Kotov S.V., Safiullin R.I. Analysis of changes in the quality of life of patients with bilateral nephrolithiasis after simultaneous and staged bilateral mini-percutaneous nephrolithotomy. *Experimental and Clinical Urology* 2019;(1):64-69. <https://doi.org/10.29188/2222-8543-2019-11-1-64-69> (In Russian)].
- Doizi S, Raynal G, Traxer O. Evolution of urolithiasis treatment over 30 years in a French academic institution. *Prog Urol* 2015 Jul;25(9):543-8. <https://doi.org/10.1016/j.purol.2015.05.002>.
- Romero V, Akpınar H, Assimos DG. Kidney stones: a global picture of prevalence, incidence, and associated risk factors. *Rev Urol* 2010;2(2-3):86-e96.
- Turney BW, Reynard JM, Noble JG, Keoghane SR. Trends in urological stone disease. *BJU Int* 2012;109(7):1082-1087. <https://doi.org/10.1111/j.1464-410X.2011.10495.x>.
- Котов С.В., Беломытцев С.В., Агаев Н.К., Асриян Р.А. Способы дренирования при мини-перкутанной хирургии почки. *Московская медицина* 2019;6(34):56. [Kotov S.V., Belomytsev S.V., Agaev N.K., Asriyan R.A. Drainage methods for mini percutaneous kidney surgery. *Moskovskaya meditsina = Moscow Medicine* 2019;6(34):56. (In Russian)].
- Geraghty R, Jones P, Somani B. Worldwide trends of urinary stone disease treatment over the last two decades: a systematic review. *J Endourol* 2017;6(31):547-556.
- Dalla Palma L, Morra A, Grotto M. CT-Urography. *Radiol Med* 2005;110(3):170-8.
- Antonelli JA, Maalouf NM, Pearle MS, Lotan Y. Use of the National Health and Nutrition Examination Survey to calculate the impact of obesity and diabetes on cost and prevalence of urolithiasis in 2030. *Eur Urol* 2014;66(4):724-729. <https://doi.org/10.1016/j.eururo.2014.06.036>.
- Аполихин О.И., Сивков А.В., Бешлиев Д.А., Солнцева Т.В., Комарова В.А. Анализ уронефрологической заболеваемости в Российской Федерации по данным официальной статистики. *Экспериментальная и клиническая урология* 2010;(1):4-11. [Apolikhin O.I., Sivkov A.V., Beshliev D.A., Solntseva T.V., Komarova V.A. Analysis of urological morbidity in the russian federation according to official statistics. *Experimental and Clinical Urology* 2010;(1):4-11. (In Russian)].
- Борисов В.В., Дзеранов Н.К. Мочекаменная болезнь. Терапия больных камнями почек и мочеточников: учеб. пособие. М.; 2011. 96 с. [Borisov V.V., Dzeranov N.K. Urolithiasis. Therapy of patients with kidney and ureteral stones: textbook. М.;2011; P96 (In Russian)].
- Протошак В.В., Тегза В.Ю., Паронников М.В., Орлов Д.Н., Алентьев С.А., Лазуткин М.В. Клинико-экономическое обоснование выбора способа лечения больных с камнями почек размером 10–20 мм. *Вестник российской военно-медицинской академии* 2020;(1):12-17. [Protochak V.V., Tegsa V.Yu., Paronnikov M.V., Orlov D.N., Alentiev S.A., Lazutkin M.V. Clinical and economic rationale for the choice of treatment method for patients with kidney stones 10-20 mm. *Vestnik Rossiyskoy voyenno-meditsinskoy akademii = Bulletin of the Russian Military Medical Academy* 2020;(1):12-17. (In Russian)].
- Keskin SK, Danacioglu YO, Turan T, Atis RG, Canakci C, Caskurlu T, et al., Reasons for early readmission after percutaneous nephrolithotomy and retrograde intrarenal surgery. *Wideochir Inne Tech Maloinwazyjne* 2019;14(2):271-277. <https://doi.org/10.5114/wiitm.2018.77705>.
- Цуканов А.Ю., Ахметов Д.С., Новиков А.А., Негров Д.А., Путинцева А.Р. Профилактика инкрустации и образования биофиленок на поверхности мочеточникового стента. Часть 1. *Экспериментальная и клиническая урология* 2020;(3):176-181. <https://doi.org/10.29188/2222-8543-2020-12-3-176-181>. [Tsukanov A.U., Akhmetov D.S., Novikov A.A., Negrov D.A., Putintseva A.R. Prevention of encrustation and biofilm formation on the ureteral stent surface. Part 1. *Experimental and Clinical Urology* 2020;(3):176-181. <https://doi.org/10.29188/2222-8543-2020-12-3-176-181> (In Russian)].
- Серегин С.П., Стороженко А.И., Кириченко Е.А., Корнейчук Е.А., Михейкина А.Ю., Скиданчук М.В., Агибалова В.Е. Экскреторная урография, как метод визуализации конкрементов мочеточника. Сб. научных трудов по материалам XI Всероссийской научно-практической конференции с международным участием «Биотехнология и биомедицинская инженерия». Курский государственный медицинский университет 2018;130-133 с. [Seregin S.P., Storozhenko A.I., Kirichenova E.A., Korneichuk E.A., Mikheikina A.Yu., Skidanchuk M.V., Agibalova V.E. Excretory urography as a method for visualizing ureteral calculi. Collection of scientific papers based on the materials of the XI All-Russian scientific-practical conference with international participation Biotechnology and Biomedical Engineering. Kursk State Medical University. 2018;P. 130-133. (In Russian)].
- Bayne DB, Usawachintachit M, Armas-Phan M, Tzou DT, Wiener S,

## ЛИТЕРАТУРА/REFERENCES

- Brown TT, et al. Influence of socioeconomic factors on stone burden at presentation to tertiary referral center: data from the registry for stones of the kidney and ureter. *Urology* 2019;(131):57-63. <https://doi.org/10.1016/j.urology.2019.05.009>.
24. Wróbel G, Kuder T. The role of selected environmental factors and the type of work performed on the development of urolithiasis – a review paper. *Int J Occup Med Environ Health* 2019;32(6):761-775.
25. Котов С.В., Беломятцев С.В., Агаев Н.К., Асриян Р.А. Способы дренирования при мини-перкутанной хирургии почки. *Московская медицина* 2019;6(34):56. [Kotov S.V., Belomytsev S.V., Agaev N.K., Asriyan R.A. Drainage methods for mini percutaneous kidney surgery. *Moskovskaya meditsina = Moscow Medicine* 2019;6(34):56. (In Russian)].
26. Sorokin I, Mamoulakis C., Miyazawa K, Rodgers A, Talati J, Lotan Y. Epidemiology of stone disease across the world. *World J Urol* 2017;35(9):1301-1320. <https://doi.org/10.1007/s00345-017-2008-6>.
27. York NE, Zheng M, Elmansy HM, Rivera ME, Krambeck AE, Lingeman JE. Stone-free outcomes of flexible ureteroscopy for renal calculi utilizing computed tomography imaging. *Urology* 2019;(124):52-56. <https://doi.org/10.1016/j.urology.2018.09.005>.
28. Diri A, Diri B. Management of staghorn renal stones. *Ren Fail* 2018;40(1):357-362. <https://doi.org/10.1080/0886022X.2018.1459306>.
29. Kokov D, Manka L, Beck A, Winter A, Gerullis H, Karakiewicz PI, Hammerer P, Schifmann J. Only size matters in stone patients: computed tomography controlled stone-free rates after mini-percutaneous nephrolithotomy. *Urol Int* 2019;103(2):166-171. <https://doi.org/10.1159/000497442>.
30. Scotland KB, Safaee Ardekani G, Chan JYH, Paterson RF, Chew BH. Total Surface Area influences stone free outcomes in shock wave lithotripsy for distal ureteral calculi. *J Endourol* 2019;33(8):661-666. <https://doi.org/10.1089/end.2019.0120>.
31. Galli R, Sighinolfi MC, Micali S, Martorana E, Rosa M, Mofferdin A, Bianchi G. Advantages of the supine transluteal approach for distal ureteral stone extracorporeal shock wave lithotripsy: outcomes based on CT characteristics. *Minerva Urol Nefrol* 2017;69(2):189-194. <https://doi.org/10.23736/S0393-2249.16.02741-7>.
32. Попов С.В., Орлов И.Н., Асфандияров Ф.Р., Скрыбин О.Н., Сулейманов М.М., Сытник Д.А. Мультимодальный подход к лечению коралловидного нефролитиаза в условиях современной клиники. *Урология* 2020;(3):133-136. <https://doi.org/10.18565/urology.2020.3.133-136> [Popov S.V., Orlov I.N., Asfandiaryov F.R., Skryabin O.N., Suleymanov M.M., Sytnik D.A. Multimodal approach to the treatment of staghorn stones in modern clinic. *Urologiya = Urologiia* 2020;(3):133-136. <https://doi.org/10.18565/urology.2020.3.133-136> (In Russian)].
33. Picozzi SC, Marengi C, Casellato S, Ricci C, Gaeta M, Carmignani L. Management of ureteral calculi and medical expulsive therapy in emergency departments. *J Emerg Trauma Shock* 2011;4(1):70-76. <https://doi.org/10.4103/0974-2700.76840>.

## Сведения об авторах:

Котов С.В. – д.м.н., заведующий кафедрой урологии и андрологии ФГАОУ ВО РНИМУ им. Н.И. Пирогова Минздрава России; Москва, Россия; [urokotov@yandex.ru](mailto:urokotov@yandex.ru); РИНЦ Author ID 667344

Беломятцев С.В. – к.м.н., доцент кафедры урологии и андрологии ЛФ ФГАОУ ВО РНИМУ им. Н.И. Пирогова Минздрава России, заведующий отделением урологии ГБУЗ «ГКБ им. В.В. Виноградова ДЗМ»; Москва, Россия; [belomytcev@yandex.ru](mailto:belomytcev@yandex.ru); РИНЦ AuthorID 899420

Мамаев И.Э. – к.м.н., доцент кафедры урологии и андрологии ЛФ РНИМУ им. Н.И. Пирогова, заведующий отделением урологии ГБУЗ «ГКБ им. В.М. Буянова ДЗМ»; Москва, Россия; [dr.mamaev@mail.ru](mailto:dr.mamaev@mail.ru); РИНЦ AuthorID 965579

Перов Р.А. – к.м.н., ассистент кафедры урологии и андрологии лечебного факультета ФГАОУ ВО РНИМУ им. Н.И. Пирогова Минздрава России, заведующий урологическим отделением ГБУЗ «ГКБ им. С.С. Юдина ДЗМ»; Москва, Россия; [dr.perov@gmail.com](mailto:dr.perov@gmail.com); РИНЦ AuthorID 987111

Пульбере С.А. – д.м.н., профессор кафедры урологии и андрологии лечебного факультета ФГАОУ ВО РНИМУ им. Н.И. Пирогова Минздрава России, заведующий урологическим отделением ГБУЗ «ГКБ №1 им. Н.И. Пирогова ДЗМ»; Москва, Россия; [Pulpiv@mail.ru](mailto:Pulpiv@mail.ru); РИНЦ AuthorID 613864

Суренков Д.Н. – ассистент кафедры урологии и андрологии ФГАОУ ВО РНИМУ им. Н.И. Пирогова Минздрава России, заведующий отделением урологии ГБУЗ «ГКБ № 29 им. Н.Э. Баумана ДЗМ»; Москва, Россия; [D.Surenkov@gmail.com](mailto:D.Surenkov@gmail.com); РИНЦ Author ID 877307

## Вклад авторов:

Котов С.В. – концепция и дизайн исследования, 30%  
 Беломятцев С.В. – концепция и дизайн исследования, сбор и обработка материала, статистический анализ и написание текста, 30%  
 Мамаев И.Э. – сбор и обработка материала, 10%  
 Перов Р.А. – сбор и обработка материала, 10%  
 Пульбере С.А. – сбор и обработка материала, 10%  
 Суренков Д.Н. – сбор и обработка материала, 10%

**Конфликт интересов:** Авторы заявляют об отсутствии конфликта интересов.

**Финансирование:** Исследование проведено без спонсорской поддержки.

**Статья поступила:** 15.07.2020

**Принята к публикации:** 15.09.2020

## Information about authors:

Kotov S.V. – Dr. Sc., Head of the Department of Urology and Andrology Pirogov Russian National Research Medical University; Moscow, Russia; [urokotov@yandex.ru](mailto:urokotov@yandex.ru); <https://orcid.org/0000-0003-3764-6131>

Belomytsev S.V. – PhD, associate professor of the Department of Urology and Andrology, Faculty of Medicine of Pirogov Russian National Research Medical University, Head of the Urology Department of V.V. Vinogradov City Clinical Hospital; Moscow, Russia; [belomytcev@yandex.ru](mailto:belomytcev@yandex.ru); <https://orcid.org/0000-0002-5244-8195>

Mamaev I.E. – PhD, associate professor of Urology and Andrology Department of Faculty of Medicine, Pirogov Russian National Research Medical University, head of the Urology Department of V.M. Buyanov State Clinical Hospital; Moscow, Russia; [dr.mamaev@mail.ru](mailto:dr.mamaev@mail.ru); <https://orcid.org/0000-0002-5755-5950>

Perov R.A. – PhD, assistant of Urology and Andrology Department of Faculty of Medicine, Pirogov Russian National Research Medical University, head of the Urology Department of S.S. Yudin State Clinical Hospital; Moscow, Russia; [dr.perov@gmail.com](mailto:dr.perov@gmail.com); <https://orcid.org/0000-0002-0793-7993>

Pulbere S.A. – Dr. Sc., Professor of Urology and Andrology Department of Faculty of Medicine, Pirogov Russian National Research Medical University, Head of the Urology Department of N.I. Pirogov City Clinical Hospital № 1; Moscow, Russia; [Pulpiv@mail.ru](mailto:Pulpiv@mail.ru); <https://orcid.org/0000-0001-7727-4032>

Surenkov D.N. – associate professor of Urology and Andrology Department of Faculty of Medicine, Pirogov Russian National Research Medical University, Head of the Urology Department of N.E. Bauman City Clinical Hospital; Moscow, Russia; [D.Surenkov@gmail.com](mailto:D.Surenkov@gmail.com); <https://orcid.org/0000-0001-5596-7495>

## Authors' contributions:

Kotov S.V. – developing the research design, 30%  
 Belomytsev S.V. – obtaining and analyzing statistical data, article writing, obtaining and analyzing statistical data, article writing, 30%  
 Mamaev I.E. – obtaining and analyzing statistical data, 10%  
 Perov R.A. – obtaining and analyzing statistical data, 10%  
 Pulbere S.A. – obtaining and analyzing statistical data, 10%  
 Surenkov D.N. – obtaining and analyzing statistical data, 10%

**Conflict of interest.** The authors declare no conflict of interest.

**Financing.** The study was performed without external funding.

**Received:** 15.07.2020

**Accepted for publication:** 15.09.2020

# КАМНИ ТОЛЬКО ТАМ, ГДЕ ИМ МЕСТО!



## БЛЕМАРЕН®

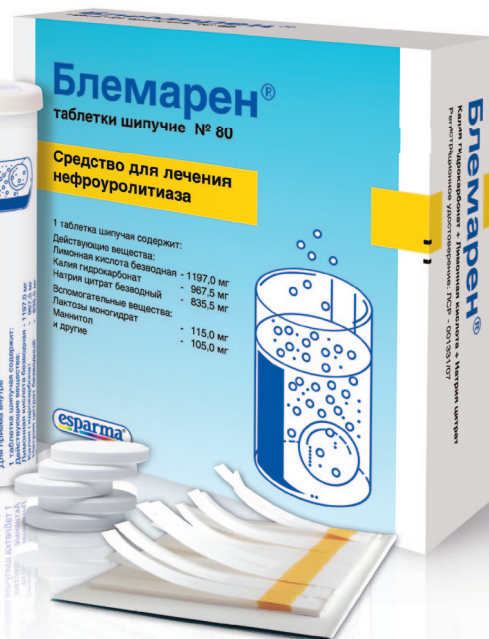ДЛЯ ПРОФИЛАКТИКИ И РАСТВОРЕНИЯ КАМНЕЙ В ПОЧКАХ

ИЗ ГРУППЫ ЩЕЛОЧНЫХ ЦИТРАТОВ

Применяется при камнях в почках:

- Уратных
- Оксалатных
- Смешанных\*

Индивидуальный подход к дозированию



**«ЗОЛОТОЙ СТАНДАРТ»\*\* В ЛЕЧЕНИИ МОЧЕКАМЕННОЙ БОЛЕЗНИ**

\* При содержании оксалатов менее 25%.

\*\* Щелочные цитраты входят в стандарт лечения мочекаменной болезни по версии EAU 2019.



[www.esparma-gmbh.ru](http://www.esparma-gmbh.ru)

Представительство фирмы «Эспарма ГмбХ» в России:

115114, г. Москва, ул. Летниковская, д. 16, оф. 706, тел.: +7 (499) 579-33-70

Реклама

ПЕРЕД ИСПОЛЬЗОВАНИЕМ ОЗНАКОМЬТЕСЬ С ИНСТРУКЦИЕЙ. ИМЕЮТСЯ ПРОТИВОПОКАЗАНИЯ.



<https://doi.org/10.29188/2222-8543-2020-13-5-60-62>

# Прогностические факторы восстановления эректильной функции у пациентов после радикальной простатэктомии

КЛИНИЧЕСКОЕ ИССЛЕДОВАНИЕ

**Р.А. Велиев<sup>1</sup>, Е.И. Велиев<sup>1,2</sup>, Е.А. Соколов<sup>1,2</sup>**

<sup>1</sup> ФГБОУ ДПО «Российская медицинская академия непрерывного профессионального образования»; 2/1, стр. 1, ул. Баррикадная, Москва, 123242, Россия

<sup>2</sup> ГБУЗ города Москвы Городская клиническая больница имени С.П. Боткина ДЗМ; 5, корп. 16, ул. 2-й Боткинский проезд, Москва, 125284, Россия

**Контакт:** Велиев Рагиф Акифович, [ragifvel@gmail.com](mailto:ragifvel@gmail.com)

## Аннотация:

**Введение.** В последние годы наблюдается увеличение числа пациентов молодого возраста с диагностированным раком предстательной железы. Поэтому важным представляется максимальное сохранение эректильной и сексуальной функции у этой категории пациентов после лечения РПЖ.

**Материалы и методы.** В настоящей статье представлен анализ данных 117 пациентов после радикальной простатэктомии (РПЭ) по поводу РПЖ через 6 месяцев после операции. Нами оценивалось влияние хирургического доступа, применения нервосберегающей техники и других факторов на восстановление эректильной функции.

**Результаты.** Кроме более молодого возраста пациентов на момент операции, а также применения нервосберегающей техники (НСТ) к предикторам более качественной эректильной функции после операции можно отнести более высокий уровень эректильной функции по шкале IIEF-EF до операции, а также хирургический доступ – нами выявлено преимущество робот-ассистированных операций на предстательной железе.

**Обсуждение.** В настоящее время много научных публикаций посвящено выявлению факторов, влияющих на восстановление эректильной функции после радикальной простатэктомии, при этом авторы подчеркивают положительное влияние относительно молодого возраста больного, сохраненной эректильной функции до операции и отсутствие сопутствующих заболеваний на восстановление ЭФ. Наше исследование также подтверждает и важность метода РПЭ: наилучшие результаты реабилитации сексуальной жизни получены при выполнении робот-ассистированной радикальной простатэктомии и применении NST операции.

**Выводы.** Требуется дальнейшее наблюдение за пациентами для определения зависимости восстановления эректильной функции от времени, прошедшего после операции, а также оценки роли факторов риска в более поздние сроки после оперативного лечения.

**Ключевые слова:** эректильная функция; рак предстательной железы; радикальная простатэктомия; нервосберегающая техника.

**Для цитирования:** Велиев Р.А., Велиев Е.И., Соколов Е.А. Прогностические факторы восстановления эректильной функции у пациентов после радикальной простатэктомии. Экспериментальная и клиническая урология 2020;13(5):60-62, <https://doi.org/10.29188/2222-8543-2020-13-5-60-62>

<https://doi.org/10.29188/2222-8543-2020-13-5-60-62>

# Prognostic factors for erectile function recovery in patients after radical prostatectomy

CLINICAL STUDY

**R.A. Veliev<sup>1</sup>, E.I. Veliev<sup>1,2</sup>, E.A. Sokolov<sup>1,2</sup>**

<sup>1</sup> FGBOU DPO Russian Medical Academy of Continuing Professional Education. 2/1, bld. 1, st. Barrikadnaya, Moscow, 123242, Russia

<sup>2</sup> City Clinical Hospital named after S.P. Botkin, 5, building 16, st. 2nd Botkinsky proezd, Moscow, 125284, Russia

**Contacts:** Dmitry N. Surenkov, [d.surenkov@gmail.com](mailto:d.surenkov@gmail.com)

## Summary:

**Introduction.** In recent years, there has been an increase in the number of young patients diagnosed with prostate cancer. Therefore, it is important to maximize the preservation of erectile and sexual function for this category of patients after treatment with prostate cancer.

**Materials and methods.** This article presents an analysis of data from 117 patients after radical prostatectomy for prostate cancer 6 months after surgery. We evaluated the effect of surgical access, the use of nerve-sparing techniques (NST), and other factors on the restoration of erectile function (EF).

**Results.** In addition to the younger age of patients at the time of surgery, as well as the use of nerve-sparing techniques, predictors of better erectile function after surgery include a higher level of erectile function before surgery on the IIEF-EF scale, as well as surgical access - we have revealed the advantage of robotic-assisted surgery on the prostate gland.

**Discussion.** Currently, many scientific publications are devoted to identifying factors affecting the recovery of EF after radical prostatectomy, while the authors emphasize the positive effect of the relatively young age of the patient, preserved erectile function before surgery and the absence of concomitant diseases on the restoration of EF. Our study also confirms the importance of the RP method: the best results in the rehabilitation of sexual life were obtained when performing a robot-assisted radical prostatectomy and using a nerve-sparing technique.

**Conclusions.** Further monitoring of patients is required to determine the dependence of the restoration of erectile function on the time elapsed after surgery, as well as to assess the role of risk factors at a later date after surgery.

**Key words:** erectile function; prostate cancer; radical prostatectomy; nerve-sparing surgery.

**For citation:** Veliev R.A., Veliev E.I., Sokolov E.A. Prognostic factors for erectile function recovery in patients after radical prostatectomy. *Experimental and Clinical Urology* 2020;13(5):60-62, <https://doi.org/10.29188/2222-8543-2020-13-5-60-62>

## ВВЕДЕНИЕ

Радикальная простатэктомия (РПЭ) остается самым распространенным методом лечения местно-распространенного и локализованного рака предстательной железы (РПЖ) в качестве этапа мультимодальной терапии у отобранных пациентов [1, 2]. Несмотря на то что в современном мире доступно большое разнообразие методов хирургического лечения, а также их модификаций, включая примене-

ние нервосберегающей техники (НСТ), сексуальная дисфункция (снижение эректильной функции и оргазмической функции) остается значимым функциональным осложнением у многих пациентов [3-8]. Учитывая тот факт, что в последние десятилетия процветает эра ПСА и гипердиагностики РПЖ, число молодых пациентов с РПЖ растет. Проблема эректильной дисфункции (ЭД) и ее восстановления становится все более актуальной [6, 9, 12]. Ряд исследователей публикует данные, касающиеся реабилитации эректиль-

ной функции (ЭФ) в послеоперационном периоде [4, 9, 12, 13]. Большинство современных авторов сходятся во мнении касательно сохранения ЭФ после РПЭ и прогностических факторов ее восстановления, к которым, в первую очередь, относят сохранную ЭФ пациентов до операции, более молодой возраст, а также применение НСТ при РПЭ [9, 13, 14]. Например, в исследовании F. Rabbani и соавт. впервые была выявлена роль более молодого возраста пациентов в восстановлении ЭФ после операции, показано, что ЭФ восстановилась у 70%, 45% и 30% пациентов моложе 60 лет, в возрасте от 60 до 65 лет, а также старше 65 лет, соответственно [15]. В работе A. Tewari и соавт. изучалось влияние различных факторов на восстановление сексуальной жизни после перенесенной радикальной простатэктомии. Так, в группе пациентов моложе 60 лет эректильная функция была значительно лучше в сравнении с пациентами старше 60 лет ( $p < 0,001$ ). Послеоперационная потенция заметно выше также наблюдалась в группе пациентов, перенесших РПЭ с двусторонней НСТ (86,7%), в сравнении с пациентами с односторонней НСТ (71,4%), а также в сравнении с группой пациентов без сохранения сосудисто-нервных пучков (60,8%;  $p < 0,001$ ) [6].

## МАТЕРИАЛЫ И МЕТОДЫ

В исследование вошли данные о 117 пациентах, перенесших радикальную позадилодную простатэктомию (открытая РПЭ – оРПЭ) и робот-ассистированную радикальную простатэктомию (РАРПЭ) по поводу РПЖ в урологическом отделении Городской Клинической Больницы имени С.П. Боткина в период с 2017 по 2019 годы. В исследование были включены пациенты с сохранной эректильной функцией до операции. Состояние эректильной функции до и после оперативного лечения оценивалось по шкале IIEF-15 (вопросы №1-5, 15; эректильный домен IIEF-15, IIEF-EF). Средний возраст пациентов, включенных в работу, составил  $61,19 \pm 1,03$  год. Средняя сумма баллов по шкале IIEF-EF до операции составила  $25,35 \pm 0,72$ . Из 117 пациентов 132 пациента (82,5%) перенесли РАРПЭ и 27 пациентов (17,5%) – оРПЭ. Односторонняя НСТ была выполнена 52 пациентам (44,4%), двусторонняя НСТ – 27 пациентам (23,1%), еще 38 пациентам (32,5%) НСТ не выполнялась.

Для статистической обработки информации использовалось программное обеспечение Microsoft Excel (Microsoft, США), Wizard Statistic (Evan Miller, США).

## РЕЗУЛЬТАТЫ

В ходе исследования выявлен ряд факторов, положительно влиявших на сохранение ЭФ у пациентов, перенесших РПЭ по поводу РПЖ. Более молодой возраст пациента на момент операции положительно коррелировал с сохранной ЭФ через 6 месяцев после перенесенного оперативного вмешательства. Так, в группе пациентов в возрасте от 43 до 55 лет средняя сумма баллов по шкале IIEF-EF составила  $14,13 \pm 4,51$ , в группе пациентов от 55 лет до 58 лет –  $12,52 \pm$

$3,69$  баллов, тогда как в группе пациентов старше 58 лет отмечалось резкое снижение ЭФ со средней суммой баллов по шкале IIEF-EF –  $8,61 \pm 3,3$  ( $p < 0,05$ ). Более высокая сумма баллов по шкале IIEF-EF на дооперационном этапе также положительно коррелировала с более удовлетворительной ЭФ после операции. В группе пациентов с IIEF-EF менее 22 баллов до операции сумма баллов по шкале IIEF-EF через 6 месяцев составляла всего  $5,96 \pm 3,2$ , тогда как в группе пациентов с IIEF-EF более 28 баллов – уже  $11,56 \pm 2,41$  ( $p < 0,05$ ).

Статистически значимое влияние на состояние эректильной функции оказывал также хирургический доступ во время выполнения радикальной простатэктомии. В группе пациентов, перенесших оРПЭ средняя сумма баллов по шкале IIEF-EF составила  $5,36 \pm 2,76$ , а в группе пациентов после РАРПЭ состояние ЭФ оказалось более удовлетворительным, составив  $9,83 \pm 1,61$  баллов согласно шкале IIEF-EF ( $p < 0,05$ ). Ожидаемо, ключевую роль в восстановлении эректильной функции сыграла и НСТ. После операции сумма баллов по шкале IIEF-EF в группе пациентов, у которых НСТ не применялась, в среднем составила  $3,76 \pm 1,3$  балла, в группе пациентов с односторонней НСТ –  $11,77 \pm 3,14$  баллов, а в группе пациентов, перенесших РПЭ с двусторонней сбережением сосудисто-нервных пучков, сумма баллов по IIEF-EF составила  $19,04 \pm 3,4$  ( $p < 0,05$ ).

## ОБСУЖДЕНИЕ

В настоящей работе выявлены факторы, благоприятно влиявшие на восстановление ЭФ после перенесенной РПЭ. Кроме более молодого возраста пациентов на момент операции, а также применения НСТ к предикторам более качественной ЭФ после операции можно отнести более высокий уровень ЭФ до операции по шкале IIEF-EF, а также хирургический доступ. В 2010 году A. Briganti и соавт. издали работу с дескрипцией инструмента, классифицированного по группам риска, где к факторам восстановления ЭФ отнесли возраст пациента, сумму баллов по IIEF-EF до операции, а также индекс здоровья по Charlson (CCI) как индикатора общего здоровья пациента. Согласно данной работе, риск послеоперационной ЭД можно разделить на три категории: низкий риск развития ЭД – возраст пациента меньше 65 лет, IIEF-EF > 26, CCI < 1; промежуточный риск развития ЭД – возраст от 66 до 69 лет,  $11 > \text{IIEF-EF} < 25$ , CCI < 1; высокий риск ЭД – возраст старше 70 лет, IIEF-EF < 10, CCI > 2 [11].

Влияние РАРПЭ на более качественное восстановление ЭФ после оперативного вмешательства, вероятно, можно объяснить более прецизионной работой в малом тазу, более аккуратными маневрами на этапе выделения и диссекции семенных пузырьков, а также более качественного сохранения сосудисто-нервных пучков и парапростатической клетчатки во время НСТ при РАРПЭ [16, 17]. В работе S. Devesi и соавт. почти все пациенты, перенесшие РАРПЭ, имели более короткий срок восстановления ЭФ и большую вероятность восстановления ЭФ уже через 3 месяца после операции [18]. В исследовании G. Gandaglia

и соавт., в котором сравнивались результаты РАРПЭ и оРПЭ, более высокий уровень ЭФ и континенции через 2 года после РПЭ наблюдали в группе пациентов, перенесших РАРПЭ по сравнению с оРПЭ ( $p < 0,001$ ) [16].

Для дополнительной оценки состояния ЭФ после РПЭ целесообразно изучение когорты пациентов, получавших препараты группы ингибиторов фосфодиэстеразы-5 (5-ФДЭИ), положительное влияние которой продемонстрировано в ряде работ [19–24]. В исследовании Н. Padma-Nathan и соавт., включавшим в себя 76 пациентов после оРПЭ, продемонстрирована статистически достоверная разница в восстановлении ЭФ при ночном приеме силденафила в сравнении с пациентами контрольной группы (прием плацебо). Так, при контроле на 8-недельной точке более высокую сумму по шкале ПЕФ и более частые спонтанные эрекции в 27% случаев отметили пациенты, принимавшие силденафил, против 4% в группе плацебо ( $p = 0,02$ ) [25]. В работе же F. Montorsi и соавт. были указаны прогностические факторы восстановления ЭФ после РПЭ. Помимо высокого качества

сексуальной жизни до операции, роботической РПЭ, применения НСТ авторами также выделен прием препаратов группы 5-ФДЭИ (тадалафил по требованию) как дополнительный фактор сохранения ЭФ после операции [26].

## ВЫВОДЫ

В восстановлении ЭФ после перенесенной РПЭ играет роль ряд факторов, которые следует учитывать на дооперационном периоде во время обсуждения с пациентами. В нашем исследовании наблюдается статистически значимое влияние более молодого возраста пациентов, более сохранной ЭФ на дооперационном периоде, применения НСТ во время выполнения оперативного вмешательства, а также применения робототехники. Требуется дальнейшее наблюдение за пациентами для определения зависимости восстановления ЭФ от времени, прошедшего после операции, а также оценки роли факторов риска в более поздние сроки после оперативного лечения. ■

## ЛИТЕРАТУРА/REFERENCES

1. Schostak M, Miller K, Schrader M. Radical prostatectomy in the 21st century – the gold standard for localized and locally advanced prostate cancer. *Front Radiat Ther Oncol* 2008;41:7-14.
2. Tewari A, Rao S, Martinez-Salamanca JJ, Leung R, Ramanathan R, Mandhani A, et al. Cancer control and the preservation of neurovascular tissue: how to meet competing goals during robotic radical prostatectomy. *BJU Int* 2008;101(8):1013-18.
3. Martinez-Salamanca JJ, Ramanathan R, Rao S, Mandhani A, Leung R, Horninger W, et al. Second Prize: Pelvic neuroanatomy and innovative approaches to minimize nerve damage and maximize cancer control in patients undergoing robot-assisted radical prostatectomy. *J Endourol* 2008;22(6):1137-46.
4. Audouin M, Beley S, Cour F, Vaessen C, Chartier-Kastler E, Bitker M-O, et al. Erectile dysfunction after radical prostatectomy: pathophysiology, evaluation and treatment. *Prog Urol* 2010;20(3):172-82.
5. Litwin MS, Flanders SC, Pasta DJ, Stoddard ML, Lubeck DP, Henning JM. Sexual function and bother after radical prostatectomy or radiation for prostate cancer: multivariate quality-of-life analysis from CaPSURE. *Cancer of the Prostate Strategic Urologic Research Endeavor. Urology* 1999;54(3):503-8.
6. Tewari A, Grover S, Sooriakumaran P, Srivastava A, Rao S, Gupta A, et al. Nerve sparing can preserve orgasmic function in most men after robotic-assisted laparoscopic radical prostatectomy. *BJU Int* 2012;109(4):596-602.
7. Du K, Zhang C, Presson A, Tward JD, Brant WO, Dechet CB, et al. Orgasmic function after radical prostatectomy. *Journal of Urology* 2017;198(2):407-413. <https://doi.org/10.1016/j.juro.2017.03.118>.
8. Wittmann D, Carolan M, Given B, Skolarus TA, Crossley H, Anet L, et al. What couples say about their recovery of sexual intimacy after prostatectomy: toward the development of a conceptual model of couples' sexual recovery after surgery for prostate cancer. *J Sex Med* 2015;12(2):494-504. <https://doi.org/10.1111/jsm.12732>.
9. Wayne E, Castiglione F, Van der Aa F, Bivalacqua TJ, Albersen M, et al. Landmarks in erectile function recovery after radical prostatectomy. *Nat Rev Urol* 2015;12(5):289-297. <https://doi.org/10.1038/nrurol.2015.72>.
10. Gandaglia G, Lista G, Fossati N, Suardi N, Gallina A, Moschini M, et al. Non-surgically related causes of erectile dysfunction after bilateral nerve-sparing radical prostatectomy. *Prostate Cancer Prostatic Dis* 2016;19(2):185-190. <https://doi.org/10.1038/pcan.2016.1>.
11. Briganti A, Gallina A, Suardi N, Capitanio U, Tutolo M, Bianchi M, et al. Predicting erectile function recovery after bilateral nerve sparing radical prostatectomy: a proposal of a novel preoperative risk stratification. *J Sex Med* 2010;7(7):2521-2531.
12. Fode M, Serfoglou EC, Albersen M, Sonksen J, et al. Sexuality following radical prostatectomy: is restoration of erectile function enough? *Sex Med Rev* 2017;5(1):110-119. <https://doi.org/10.1016/j.jsxmr.2016.07.005>.
13. Salonia A, Adaihan G, Buvat J, Carrier S, El-Meliegy A, Hatzimouratidis K, et al. Sexual rehabilitation after treatment for prostate cancer – part 1: recommendations from the Fourth International Consultation for Sexual Medicine (ICSM 2015). *J Sex Med* 2017;14(3):285-296. <https://doi.org/10.1016/j.jsxmr.2016.11.325>.
14. Соколов Е.А., Веллев Е.И., Веллев Р.А. Современный взгляд на нервосберегающую технику радикальной простатэктомии. *Онкоурология* 2019;15(3):17-27. [Sokolov E.A., Veliev E.I., Veliev R.A. Sovremennyy vzglyad na nervosberegayushuyu tehniku radikalnoy prostatektomii. *Onkourologiya* = *Cancer Urology* 2019;15(3):17-27]. <https://doi.org/10.17650/1726-9776-2019-15-3-17-27>.
15. Rabbani F, Stapleton AM, Kattan MW, Wheeler TM, Scardino PT, et al. Factors predicting recovery of erections after radical prostatectomy. *J Urol* 2000;164(6):1929-1934.
16. Gandaglia G, Suardi N, Gallina A, Zaffuto E, Cucchiara V, Vizzello D, et al. How to optimize patient selection for robot-assisted radical prostatectomy: functional outcome analyses from a tertiary referral center. *J Endourol* 2014;28(7):792-800.
17. Frey A, Sonksen J, Jakobsen H, Fode M, et al. Prevalence and predicting factors for commonly neglected sexual side effects to radical prostatectomies: results from a cross-sectional questionnaire-based study. *J Sex Med* 2014;11(9):2318-2326. <https://doi.org/10.1111/jsm.12624>.
18. Devesi S, Gotto GT, Alex B, O'Brien K, Mulhall JP, et al. A survey of patient expectations regarding sexual function following radical prostatectomy. *BJU Int* 2015;118(4):641-645.
19. Sridhar AN, Cathcart PJ, Yap T, et al. Recovery of baseline erectile function in men following radical prostatectomy for high-risk prostate cancer: a prospective analysis using validated measures. *J Sex Med* 2016;13:435-443. <https://doi.org/10.1016/j.jsxmr.2016.01.005>.
20. Rossi MS, Moschini M, Bianchi M, et al. Erectile function recovery after nerve-sparing radical prostatectomy for prostate cancer: is back to baseline status enough for patient satisfaction? *J Sex Med* 2016;13:669-678. <https://doi.org/10.1016/j.jsxmr.2016.02.160>.
21. Brock G, Montorsi F, Costa P, Shah N, Martinez-Jabaloyas JM, Hammerer P, et al. Effect of tadalafil once daily on penile length loss and morning erections in patients after bilateral nerve-sparing radical prostatectomy: results from a randomized controlled trial. *Urology* 2015;85(5):1090-1096. <https://doi.org/10.1016/j.jurology.2014.11.058>.
22. Basal S, Wambi C, Acikel C, Gupta M, Badani K, et al. Optimal strategy for penile rehabilitation after robot-assisted radical prostatectomy based on preoperative erectile function. *BJU Int* 2013;111(4):658-665. <https://doi.org/10.1111/j.1464-410X.2012.11487.x>.
23. Nehra A, Grammyre J, Nadel A, et al. Vardenafil improved patient satisfaction with erectile hardness, orgasmic function and sexual experience in men with erectile dysfunction following nerve sparing radical prostatectomy. *J Urol* 2005;173:2067-2071. <https://doi.org/10.1097/01.ju.0000158456.41788.93>.
24. Ostby-Deglum M, Axcrone K, Brennhov B, Dahl AA. Ability to Reach Orgasm in Patients with Prostate Cancer Treated With Robot-assisted Laparoscopic Prostatectomy. *Urology* 2016;92:38-43. <https://doi.org/10.1016/j.jurology.2015.11.066>.
25. Padma-Nathan H, McCullough A, Levine L, et al. Randomized, double-blind, placebo-controlled study of postoperative nightly sildenafil citrate for prevention of dysfunction after bilateral nerve-sparing radical prostatectomy. *Int J Impot Res* 2008;20(5):479-486. <https://doi.org/10.1038/ijir.2008.33>.
26. Montorsi F, Oelke M, Henneges C, Brock G, Salonia A, Gianluca d'Anzeo, et al. Exploratory decision-tree modeling of data from the randomized REACT trial of tadalafil versus placebo to predict recovery of erectile function after bilateral nerve-sparing radical prostatectomy. *Eur Urol* 2016;70(3):529-537. <https://doi.org/10.1016/j.eururo.2016.02.036>.

### Сведения об авторах:

Веллев Р.А. – аспирант кафедры урологии и хирургической андрологии ФГБОУ ДПО «РМАНПО»; Москва, Россия; [ragivfel@gmail.com](mailto:ragivfel@gmail.com); РИНЦ AuthorID 1066070.

Веллев Е.И. – д.м.н., профессор кафедры урологии и хирургической андрологии ФГБОУ ДПО «РМАНПО», заведующий урологическим отделением ГКБ им. С.П. Боткина; Москва, Россия; [veliev@urotop.ru](mailto:veliev@urotop.ru); РИНЦ AuthorID 286934.

Соколов Е.А. – к.м.н., ассистент кафедры урологии и хирургической андрологии ФГБОУ ДПО «РМАНПО», врач урологического отделения ГКБ им. С.П. Боткина; Москва, Россия; [sokolov.yegor@yandex.ru](mailto:sokolov.yegor@yandex.ru); РИНЦ AuthorID 781922.

### Вклад авторов:

Веллев Р.А. – написание текста статьи, 30%  
Веллев Е.И. – определение дизайна исследования и научного интереса исследования, 40%  
Соколов Е.А. – литературный обзор, 30%

**Конфликт интересов:** Авторы заявляют об отсутствии конфликта интересов.

**Все пациенты, участвующие в исследовании, подписали информированное согласие.**

**Финансирование:** Исследование проведено без спонсорской поддержки.

**Статья поступила:** 13.07.2020

**Принята к публикации:** 19.09.2020

### Information about authors:

Veliev R.A. – resident of urology and surgical andrology department of RMACPE; Moscow, Russia; [ragivfel@gmail.com](mailto:ragivfel@gmail.com); <https://orcid.org/0000-0001-9811-4628>.

Veliev E.I. – MD, professor of urology and surgical andrology department of RMACPE, head of urology department in State clinical hospital named after S.P. Botkin; Moscow, Russia; [veliev@urotop.mail.ru](mailto:veliev@urotop.mail.ru); <https://orcid.org/0000-0002-1249-7224>.

Sokolov E.A. – PhD, MD, assistant of urology and surgical andrology department of RMACPE, doctor of urology department in State clinical hospital named after S.P. Botkin; Moscow, Russia; [sokolov.yegor@yandex.ru](mailto:sokolov.yegor@yandex.ru); <https://orcid.org/0000-0002-8887-5789>.

### Authors' contributions:

Veliev R.A. – writing the text of the article, 30%  
Veliev E.I. – determination of research design and scientific interest of the research, 40%  
Sokolov E.A. – literature review, 30%

**Conflict of interest.** The authors declare no conflict of interest.

All patients participating in the study signed an informed consent form.

**Financing.** The study was performed without external funding.

**Received:** 13.07.2020

**Accepted for publication:** 19.09.2020





## ТЫ, КАК ВСЕГДА, НА ВЫСОТЕ!

- Средство патогенетической терапии эректильной дисфункции
- Натуральный состав без побочных эффектов
- Аналогов нет

Безопасное средство метаболической терапии эректильной дисфункции, направленное как на устранение основных причин развития ЭД (высокий уровень холестерина, глюкозы, АД), так и на защиту эндотелиальных клеток кавернозных тел.

**SHPHARMA**<sup>®</sup>  
source of healing

СГР № RU.77.99.88.003.R.000014.01.20 от 14.01.2020

БАД НЕ ЯВЛЯЕТСЯ ЛЕКАРСТВЕННЫМ СРЕДСТВОМ

<https://doi.org/10.29188/2222-8543-2020-13-5-64-70>

# Гольмиевая лазерная энуклеация предстательной железы – новый «золотой стандарт» хирургического лечения ДГПЖ в г. Москве

КЛИНИЧЕСКОЕ ИССЛЕДОВАНИЕ

**С.В. Котов<sup>1</sup>, Д.Н. Суренков<sup>1,2</sup>, А.А. Акритиди<sup>2</sup>, М.И. Барабаш<sup>2</sup>, Р.А. Семенов<sup>2</sup>, О.А. Бугаенко<sup>2</sup>, Л.С. Джохадзе<sup>2</sup>**

<sup>1</sup> ФГАОУ ВО РНИМУ им. Н.И. Пирогова Минздрава России; 1, ул. Островитянова, Москва, 117997, Россия

<sup>2</sup> ГБУЗ города Москвы «Городская клиническая больница № 29 им. Н.Э. Баумана Департамента здравоохранения города Москвы»; 2, Госпитальная площадь, Москва, 111020, Россия

**Контакт:** Суренков Дмитрий Николаевич, [d.surenkov@gmail.com](mailto:d.surenkov@gmail.com)

## Аннотация:

**Введение.** Доброкачественная гиперплазия предстательной железы (ДГПЖ) остается одним из самых распространенных урологических заболеваний у мужчин пожилого и старческого возраста. Признанным «золотым стандартом» хирургического лечения ДГПЖ считается трансуретральная резекция предстательной железы (ТУРП). Однако ТУРП рекомендована при объеме предстательной железы (ПЖ) до 80 см<sup>3</sup>. В связи с этим не прекращается поиск новых, минимально инвазивных методик, позволяющих улучшить качество хирургического лечения ДГПЖ, в том числе при объеме ПЖ более 80 см<sup>3</sup>.

**Материалы и методы.** Проведен ретроспективный анализ результатов гольмиевой лазерной энуклеации ПЖ (HoLEP) у 150 пациентов, прооперированных одним хирургом в период с июня 2018 по декабрь 2019 гг. Средний возраст 67,8±7,7 лет. Предоперационное обследование, помимо общеклинических анализов включало IPSS, трансуретральное ультразвуковое исследование (ТРУЗИ) ПЖ, урофлоуметрию (УФМ), определение объема остаточной мочи с помощью УЗИ, общий ПСА. Медиана объема ПЖ составила 74 (29-272) см<sup>3</sup>. Самостоятельное мочеиспускание имели 94 (62%) пациента, у которых медиана максимальной скорости потока мочи (Qmax) была 7 (2-25) мл/с, IPSS – 21,6±4,4 баллов, хроническая задержка мочи (объем остаточной мочи (ООМ)) более 100 мл – у 44 (29%) пациентов. У 56 (38%) пациентов мочевой пузырь был дренирован цистостомой. Гемоглобин до операции 142,6±12,3 г/л. Оперативное лечение проводили при помощи гольмиевого лазера LUMENIS PULSE. Контрольное обследование проводили перед выпиской из стационара.

**Результаты.** Время операции 90 (30-180) мин, кровопотеря 133,4±14,3 г/л. Медиана дренирования мочевого пузыря уретральным катетером 3,0 (1-5) дня. После операции Qmax 22,9±8,6 мл/с, ООМ – 55±8,0 мл. Медиана срока госпитализации была 5,0 (2-15) дней. В интра- и послеоперационном периоде отмечены осложнения: перфорация мочевого пузыря в 4,6% случаев, перфорация капсулы – 7,3%, неполная морцелляция – 2,6%, развитие гематомпады мочевого пузыря – 5,3%, переливание крови и ее компонентов – 1,3%, острая задержка мочи (ОЗМ) после удаления уретрального катетера – 8,6%, острый простатит – 3,3%, острый уретрит – 2,6%, эпидидимоорхит – 4%, временное недержание мочи стрессовая или смешанная форма – 14%.

**Обсуждение.** В настоящее время не прекращается поиск новых методик, позволяющих улучшить качество хирургического лечения ДГПЖ, в том числе при большом объеме ПЖ. Разработанные «лазерные технологии» направлены на снижение риска осложнений и улучшение качества жизни пациентов в послеоперационном периоде. Результаты многочисленных проведенных исследований и наши данные указывают на высокую клиническую эффективность гольмиевого лазера, возможность ее применения при больших и гигантских размерах ПЖ. При этом уровень безопасности HoLEP выше, период катетеризации мочевого пузыря короче, срок пребывания пациента в стационаре и финансовые затраты меньше, а качество жизни после операции выше. Полученные результаты сопоставимы с данными международной литературы и указывают на высокую эффективность и относительную безопасность HoLEP.

**Выводы.** Полученные результаты указывают на высокую эффективность и относительную безопасность применения HoLEP в оперативном лечении ДГПЖ вне зависимости от ее объема. Полученные результаты позволяют утверждать о наличии нового «золотого стандарта» хирургического лечения ДГПЖ и рассматривать возможность введения HoLEP в стандарты оказания медицинской помощи урологическим больным при ДГПЖ.

**Ключевые слова:** доброкачественная гиперплазия предстательной железы; гольмиевая лазерная энуклеация простаты; HoLEP; «золотой стандарт» хирургического лечения ДГПЖ.

**Для цитирования:** Котов С.В., Суренков Д.Н., Акритиди А.А., Барабаш М.И., Семенов Р.А., Бугаенко О.А., Джохадзе Л.С. Гольмиевая лазерная энуклеация предстательной железы – новый «золотой стандарт» хирургического лечения ДГПЖ в г. Москве. Экспериментальная и клиническая урология 2020;13(5):64-70, <https://doi.org/10.29188/2222-8543-2020-13-5-64-70>

<https://doi.org/10.29188/2222-8543-2020-13-5-64-70>

# Holmium Laser Enucleation of the Prostate – new «gold standard» of surgical treatment of BPH in Moscow

CLINICAL STUDY

**S.V. Kotov<sup>1</sup>, D.N. Surenkov<sup>1,2</sup>, A.A. Akritidi<sup>2</sup>, M.I. Barabash<sup>2</sup>, R.A. Semenov<sup>2</sup>, O.A. Bugaenko<sup>2</sup>, L.S. Dzhokhadze<sup>2</sup>**

<sup>1</sup> Pirogov Russian National Research Medical University, Department of Urology and Andrology; 1, Ostrovitianova str., Moscow, 117997 Russia

<sup>2</sup> City Clinical Hospital Named after N.E. Bauman of the Health Department c. Moscow, Department of Urology; 2, build. 4, Gospital'naya Ploshchad, Moscow, 111020 Russia

**Contacts:** Dmitry N. Surenkov, [d.surenkov@gmail.com](mailto:d.surenkov@gmail.com)

## Summary:

**Introduction.** Benign hyperplasia of prostate (BPH) is still one of the most common urological diseases of elderly and senile age. Transurethral resection of prostate (TURP) is considered as a gold standard of BPH surgical treatment. However, TURP is recommended for prostates with volume up to 80 cm<sup>3</sup>. In this connection new minimally invasive methods are being searched permanently to improve the results of surgical treatment of patients with prostate volume exceeding 80 cm<sup>3</sup>.

**Materials and methods.** The results of 150 cases of HoLEP performed by a single surgeon in the period from June 2018 till December 2019 are analyzed. Average age 67,8 (±7,7) years. Preoperative examination besides general clinical tests, IPSS, TRUS of prostate, uroflowmetry, US-measure of postvoiding residual volume (PVR), PSA testing. The median of prostate volume was 74 (29-272) cm<sup>3</sup>, 94 (62%) patients were able to urinate with average Qmax of 7 (2-25) ml/sec, average IPSS score was 21.6 ± 4.4, chronic urinary retention (PVR > 100 ml) was diagnosed in 44 (29%) patients. 56 (38%) patients had suprapubic catheter. Hemoglobin before surgery 142.6

± 12.3 g/l. Surgery was performed with holmium laser Lumenis Pulse 100H. Postoperative control tests were performed before discharge of patients from the hospital. **Results.** The median of surgery time was 90 (30 – 180) min. The mean estimated blood loss was 133,4 ± 14,3 g/l. We drained bladders with urethral catheters for 3.0 (1-5) days in average. Average Qmax was 22,9 ± 8,6 ml/sec and PVR was 55,0 ± 8,0 ml. Average hospital stay was 5,0 (2-15) days. Intra- and postoperative complications were: perforation of bladder wall in 4,6% cases, perforation of prostate capsule in 7.3% patients, residual tissue in the bladder after morcellation in 2,6% cases, clot retention in 5,3% cases, 1,3% patients needed blood transfusion, acute urinary retention after urethral catheter removal was in 8.6% cases, acute bacterial prostatitis in 3.3% patients, acute urethritis in 2.6% cases, acute epididymo-orchitis in 4% cases, stress urinary incontinence in 14% patients.

**Discussion.** At present, the search for new techniques to improve the quality of surgical treatment of BPH, including with a large pancreatic volume, is not stopped. The developed «laser technologies» are aimed at reducing the risk of complications and improving the quality of life of patients in the postoperative period. The results of numerous studies and our results carried out indicate the high clinical efficiency of the holmium laser, the possibility of its application for large and gigantic pancreatic sizes. It should be noted that the safety level of HoLEP is higher, the period of bladder catheterization is shorter, the patient's stay in the hospital and financial costs are less, and the quality of life after surgery is higher. The results obtained are comparable with the data of the international literature and indicate the high efficiency and relative safety of HoLEP.

**Conclusion.** The obtained results indicate the high efficiency and relative safety of HoLEP in the surgical treatment of BPH, regardless of its volume. The results obtained allow us to assert that there is a new «gold standard» for surgical treatment of BPH and consider the possibility of introducing HoLEP into the standards of medical care for urological patients with BPH.

**Key words:** benign hyperplasia of prostate; holmium laser enucleation of prostate; HoLEP; «gold standard» of surgical treatment of BPH.

**For citation:** Kotov S.V., Surenkov D.N., Akritidi A.A., Barabash M.I., Semenov R.A., Bugaenko O.A., Dzhokhadze L.S. Holmium laser enucleation of the prostate – a new «gold standard» of surgical treatment of BPH in Moscow. *Experimental and Clinical Urology* 2020;13(5):64-70, <https://doi.org/10.29188/2222-8543-2020-13-5-64-70>

## ВВЕДЕНИЕ

Доброкачественная гиперплазия предстательной железы (ДГПЖ) остается одним из самых распространенных урологических заболеваний у мужчин пожилого и старческого возраста, приводящих к инфравезикальной обструкции и развитию симптомов нарушения функции нижних мочевых путей [1].

Признанным «золотым стандартом» хирургического лечения ДГПЖ считается трансуретральная резекция предстательной железы (ТУР ПЖ). Однако эта операция рекомендована при объеме предстательной железы (ПЖ) до 80 см<sup>3</sup>. В связи с этим не прекращается поиск новых, минимально инвазивных методик, позволяющих улучшить качество хирургического лечения ДГПЖ, в том числе при объеме ПЖ более 80 см<sup>3</sup> [2-5].

В работе представлен опыт гольмиевой лазерной энуклеации предстательной железы (HoLEP) в качестве хирургического лечения ДГПЖ.

## МАТЕРИАЛЫ И МЕТОДЫ

В данной работе представлен ретроспективный анализ оперативного лечения 150 пациентов, которым была выполнена HoLEP. Пациенты имели показания к хирургическому лечению ДГПЖ. Все операции проведены одним хирургом в период с июня 2018 по декабрь 2019 года.

Перед операцией, помимо общеклинических, лабораторных анализов, пациент заполнял вопросник IPSS, были проведены следующие исследования: трансректальное ультразвуковое исследование предстательной железы (ТРУЗИ ПЖ), УЗ-определение объема остаточной мочи, урофлоуметрия (УФМ), определение уровня общего ПСА сыворотки крови. При наличии подозрения на рак предстательной железы (РПЖ) первым этапом выполняли трансректальную мультифокальную биопсию ПЖ.

Предоперационные показатели составили: средний возраст пациентов – 67,8 (±7,7) лет, медиана объема

ПЖ – 74 (29-272) см<sup>3</sup>, самостоятельное мочеиспускание имели 94 (62%) пациента, у которых медиана максимальной скорости мочеиспускания (Qmax) была 7 (2-25) мл/с, IPSS – 21,6±4,4 балла, хроническая задержка мочи с объемом остаточной мочи (OOM) более 100 мл присутствовала у 44 (29%) пациентов, у 56 (38%) мочевого пузыря был дренирован цистостомой, средний уровень гемоглобина до операции был 142,6±12,3 г/л. Данные предоперационного обследования приведены в таблице 1.

**Таблица 1. Данные предоперационного обследования**

**Table 1. The results of patients examination before surgery**

Параметр Parameter	Значение Value
Количество пациентов, n (%) Number of patients, n (%)	150
Сахарный диабет, n (%) Diabetes mellitus, n (%)	34 (22,6%)
Сердечно-сосудистые заболевания, n (%) Cardiovascular diseases, n (%)	82 (54,6%)
Средний возраст, год Average age, years	67,8 (±7,7)
Объем ПЖ, см <sup>3</sup> Prostate volume, cm <sup>3</sup>	74 (29-272)
Предстательная железа >80 см <sup>3</sup> , n (%) Prostate >80 cm <sup>3</sup>	64 (42,6%)
Цистостома, n (%) Cystostomy, n (%)	56 (28%)
Самостоятельное мочеиспускание, n (%) Self-urination, n (%)	94 (62%)
IPSS, балл IPSS score	21,6±4,4
ХЗМ, n (%) Chronic urinary retention, n (%)	44 (29%)
Qmax, мл/сек Qmax, ml/sec	7 (2-25)
Прием α-адреноблокатора, n (%) Taking an alpha-blockers, n (%)	111 (74%)
Прием ингибитора 5α-редуктазы, n (%) Taking a 5α-reductase inhibitors, n (%)	42 (28%)
Гемоглобин крови, г/л Hemoglobin, g/l	142,6±12,3

Операции проводили в условиях специализированной эндоскопической операционной под спинальной анестезией. С целью профилактики развития венозотромботических осложнений (ВТО) за 12 часов до операции под кожу живота однократно вводили



Эноксапарин 20-40 мг в зависимости от степени риска по шкале Саргини 2005. В качестве предоперационной антибиотикопрофилактики использовали Пиперациллин+Тазобактам (4,0 г + 0,5 г), однократное внутривенное введение которого проводили за 30 минут до операции. На операционном столе пациент располагался в классической литотомической позиции. Из особенностей укладки больного отметим необходимость использования опор для ног типа «стремя» с пневмоприводом для снижения ВТО в интра- и послеоперационном периоде (рис. 1).



Рис. 1. Опоры типа «стремя» с пневмоприводом для хирургического стола  
Fig. 1. Stirrup type supports with pneumatic drive for surgical table

Оперативное лечение проводили при помощи энергии гольмиевого лазера LUMENIS PULSE 100H с использованием следующих настроек: 1,4 Дж, 53 Гц, короткий импульс для энуклеации и 1 Дж, 20 Гц, длинный импульс – для коагуляции. Для передачи энергии гольмиевого лазера использовали волокно LUMENIS SlimLine с диаметром сердечника волокна 550 мкм. Стандартно выбирали подолевую методику энуклеации гиперплазированной ткани, т.е. при увеличенных боковых долях – двухдолевая методика, при сочетанной выраженной «средней доле» использовали трехдолевую методику энуклеации. Для постоянной ирригации во время операции и морцелляции применяли физиологический раствор NaCl 0,9% под давлением 60 см водного столба. В качестве хирургических инструментов использовали стандартный эндоскопический набор для лазерной энуклеации с диаметром наружного тубуса 26 Ch и оптикой крупноформатной 12° фирмы Karl Storz. Для эвакуации удаленных долей гиперплазированной ПЖ применяли морцеллятор LUMENIS VersaCut с морцескопом фирмы Karl Storz прямого видения 6°. Важно отметить, что во время морцелляции приток ирригационной жидкости к эндоскопическому инструменту должен быть двойным, а отток от него перекрыт полностью.

По окончании операции устанавливали трехходовый уретральный катетер 22 Ch, баллон катетера раздували до 20-40 мл и налаживали систему постоянного орошения мочевого пузыря раствором NaCl 0,9% на 6-8 часов. Удаленную ткань ПЖ отправляли для гистологического исследования. Если до операции пациент имел цистостомический дренаж, его оставляли в качестве дополнительного дренажа и удаляли на следующий день. На следующий день после операции проводился забор крови для клинического и биохимического анализов, коагулограммы и выполнялась ЭКГ. Большинство пациентов было выписано в день удаления уретрального катетера после объективной оценки восстановления самостоятельного мочеиспускания. В качестве контрольного обследования проводили УФМ, измерение ООМ.

Для статистической обработки полученных данных использовали программу GraphPad Prism Version 8.2.0 (272). Данные были статистически обработаны с использованием Т-критерия Стьюдента или дисперсионного анализа и представлены в виде диапазонов и средних значений  $\pm$  стандартное отклонение от среднего. Статистически значимыми считали различия при  $p < 0,05$ .

## РЕЗУЛЬТАТЫ

Медиана длительности операции составила 90 (30-180) мин. У 10 (6,6%) пациентов были камни мочевого пузыря, в связи с чем непосредственно перед энуклеацией была выполнена гольмиевая цистолитотрипсия, что увеличило время операции в целом. Степень интраоперационной кровопотери оценивали определением уровня гемоглобина крови на следующий день после операции. Он составил  $133,4 \pm 14,3$  г/л. Ни в одном из случаев не было выявлено инцидентального рака ПЖ.

Периоперационные данные пациентов представлены в таблице 2.

Таблица 2. Периоперационные данные пациентов  
Table 2. The patients' features during and after the surgery

Параметр Parameter	Среднее значение The average value
Время операции, мин Surgery duration, min	90 (30-180)
Гемоглобин в крови после операции, г/л Hemoglobin after surgery, g/l	$133,4 \pm 14,3$
Камни мочевого пузыря, n (%) Bladder stones, n (%)	10 (6,6%)
Длительность катетеризации, день Catheterization duration, days	3,0 (1-5)

В итоге мы зафиксировали и выделили осложнения, которые разделили на интра- и послеоперационные. Данные об осложнениях представлены в таблице 3.

У 8 (5,3%) пациентов развилась гемотампонада мочевого пузыря, которая была купирована консерва-

**Таблица 3. Операционные и послеоперационные осложнения**  
**Table 3. Operational and postoperative complications**

Параметр Parameter	Частота Frequency n (%)
Операционные осложнения Operative complication	
Перфорация капсулы ПЖ Prostate capsule perforation	11 (7,3%)
Повреждение стенки МП Bladder wall damage	7 (4,6%)
Неполная морцелляция Uncompleted morcellation	4 (2,6%)
Гемотампонада МП Clot retention	8 (5,3%)
Послеоперационные осложнения Postoperative complication	
Острый простатит Acute prostatitis	5 (3,3%)
Острый уретрит Acute urethritis	4 (2,6%)
Эпидидимоорхит Epididymoorchitis	6 (4%)
ОЗМ после удаления катетера Acute urinary retention after catheter removal	13 (8,6%)
Стрессовое недержание мочи Stress urinary incontinence	21 (14%)

тивно. Послеоперационное переливание крови и ее компонентов в связи со снижением количества гемоглобина и эритроцитов проведено у 2 (1,3%) пациентов. Острая задержка мочеиспускания после удаления уретрального катетера возникла у 13 (8,6%) пациентов. В данной ситуации мы прибегали к проведению интермитирующих катетеризаций мочевого пузыря 4-6 раз в сутки и назначению препаратов из группы НПВС и альфа-1-адреноблокаторов. Как правило, нам удавалось добиваться восстановления самостоятельного мочеиспускания в течение 1-2 сут. Худший прогноз послеоперационного восстановления самостоятельного мочеиспускания связан с возрастом пациента, сопутствующими заболеваниями, а также предоперационными данными по урологическому статусу.

Медиана длительности дренирования мочевого пузыря после операции и пребывания пациента в стационаре составили 3,0 (1-5) и 5,0 (2-15) дней, соответственно. Таким образом, большинство пациентов были выписаны без цистостомического дренажа и уретрального катетера в течение 3-х дней с момента операции, а предоперационный койко-день в среднем составил 2 дня. Увеличение предоперационного койко-дня с оптимального одного до двух связано с необходимостью проведения дополнительного обследования перед операцией у пациентов с выраженной сопутствующей патологией, сахарным диабетом, инфекцией мочевых путей и т.п.

Практически все пациенты сразу после удаления уретрального катетера отмечали удовлетворительный напор струи мочи, а также отсутствие необходимости натуживаться при микции. Показатели Qmax, средней скорости потока мочи (Qave) и ООМ значительно улучшились сразу после восстановления самостоятельного мочеиспускания ( $p < 0,05$ ). От заполнения вопросника IPSS

в раннем периоде после удаления уретрального катетера было решено отказаться по причине его низкой информативности вследствие наличия дизурии у всех пациентов. Послеоперационное временное недержание мочи (стрессовая или смешанная формы) отмечено у 21 (14%) пациента. Данные послеоперационного обследования представлены в таблице 4.

**Таблица 4. Результаты после операции**  
**Table 4. The results of the surgery**

Параметр Parameter	Среднее значение показателей The average value of indicators
Qmax, мл/сек Qmax, ml/sec	22,9±8,6
Qave, мл/сек Qave, ml/sec	12,3±3,6
Время мочеиспускания, сек Time of urination, sec	20,3±5,2
Остаточный объем мочи, мл Residual urine, ml	55±8
Длительность госпитализации, день Length of hospital stay, day	5,0 (2-15)
Инцидентальный рак ПЖ, н% Incidental pancreatic cancer, n%	0

Стрессовое недержание мочи в послеоперационном периоде сохранилось у двух пациентов. Случаи повторных операций по поводу рецидива ДГПЖ отсутствуют. Частота развития стриктуры уретры в позднем послеоперационном периоде не известна.

## ОБСУЖДЕНИЕ

Более 100 лет назад были предприняты первые попытки хирургического лечения больных ДГПЖ. В настоящее время в распоряжении урологов имеется достаточное количество методов оперативного лечения СНМП.

В экспертных центрах, при большом опыте хирурга, ТУР ПЖ возможна при объеме железы до 120 см<sup>3</sup>, но практически не применима при более крупных объемах ПЖ (150 см<sup>3</sup> и более) из-за высокого риска интра- и послеоперационных осложнений, включая развитие стриктуры уретры [6]. В связи с этим не прекращается поиск новых методик, позволяющих улучшить качество хирургического лечения ДГПЖ, в том числе при объеме ПЖ более 80 см<sup>3</sup>, и снизить количество интра- и послеоперационных осложнений [7-11].

Новейшие достижения научно-технического прогресса в значительной степени изменили традиционные подходы к хирургическому лечению ДГПЖ. Разработанные малоинвазивные методики, в том числе «лазерные технологии» направлены на снижение риска осложнений и улучшение качества жизни пациентов в послеоперационном периоде. Лазерная абляция ПЖ с помощью гольмиевого лазера на алюминий-иттриевом гранате (Ho:YAG) с длиной волны 2140 нм была впервые представлена в 1995 году [12].

Однако применение Ho:YAG лазера было ограничено низкой скоростью абляции, что обусловило его использование только в случае небольших объемов ПЖ – до 40 см<sup>3</sup>. Модификация методики для прямой резекции аденоматозной ткани с пульсирующим потоком кавитационных пузырьков на кончике оптического волокна привела к появлению нового метода, гольмиевой лазерной резекции ПЖ (HoLRP), который с разработкой и внедрением механического морцеллятора ткани преобразовался в новую методику – гольмиевую лазерную энуклеацию ПЖ [13].

Результаты многочисленных проведенных исследований указывают на высокую клиническую эффективность HoLER, возможность ее применения при больших (>80 см<sup>3</sup>) и гигантских (>200 см<sup>3</sup>) размерах ПЖ, что сопоставимо с возможностями ТУР ПЖ и/или открытой аденомэктомии. При этом необходимо отметить, что уровень безопасности HoLER выше, период катетеризации мочевого пузыря короче, срок пребывания пациента в стационаре меньше, а качество жизни после операции выше [14]. Также HoLER имеет преимущества в соотношении финансовых затрат на лечение и результатов оперативного лечения при долгосрочном периоде наблюдения после операции [15]. Учитывая, казалось бы, объективные и очевидные преимущества HoLER, в настоящее время ее применение ограничено технической сложностью манипуляции и длительным периодом обучения [16, 17].

По нашему мнению HoLER является наиболее физиологичной и анатомичной операцией с позиции развития как самой ДГПЖ, так и радикальности хирургии ПЖ в целом. Положительное влияние операции на устранение инфравезикальной обструкции видно по динамике показателей мочеиспускания: Q<sub>max</sub> до операции 7 (2-25) мл/сек., после операции – 22,9±8,6 мл/сек. Положительная динамика отмечена и в уменьшении ООМ. Если до операции у 44 (29%) пациентов уровень остаточной мочи превышал 100 мл, то после операции среднее количество остаточной мочи у всех пациентов 55±8 мл.

В задачи нашего исследования не входило определение отдаленных результатов и наблюдение за пациентами в течение какого-то длительного времени после операции. Однако опираясь на международный опыт, можем с уверенностью заявить о длительном эффекте HoLER, в том числе в отношении основных параметров мочеиспускания [14].

Общее количество осложнений составило 9,8%. Как правило, у одного и того же пациента мы могли зафиксировать более одного интра- и/или послеоперационного осложнения, т.к. они связаны между собой. Например, интраоперационная перфорация капсулы ПЖ или неполная перфорация стенки мочевого пузыря при морцелляции обуславливали в последующем более интенсивную и длительную макрогематурию, в том

числе с развитием гемотампонады мочевого пузыря. Данное обстоятельство требовало более прецизионного хирургического гемостаза, а при ранении стенки мочевого пузыря еще и увеличения срока дренирования мочевого пузыря уретральным катетером на 1-2 дня.

Полной перфорации мочевого пузыря сквозь все слои нами отмечено не было. Также отметим, что перфорации капсулы ПЖ носили минимальный характер и не влияли на тактику и длительность послеоперационной реабилитации. В большинстве случаев все развившиеся осложнения нам удалось купировать консервативно. В двух случаях мы провели гемотрансфузии по причине развития постгеморрагической анемии, что составило 1,3% от общего количества прооперированных больных.

Лишь в двух случаях потребовалось повторное оперативное вмешательство в объеме уретроцистоскопии и эвакуации гемотампонады мочевого пузыря и одному пациенту на следующие сутки после HoLER была выполнена ревизия ложа удаленной ДГПЖ из-за интенсивной гематурии, приведший к клинически значимому снижению уровня гемоглобина крови. Источником гематурии являлся кровеносный сосуд шейки мочевого пузыря, который был успешно коагулирован.

Во всех остальных случаях HoLER была операцией с минимальной кровопотерей, так как наши данные указывают на послеоперационное снижение уровня гемоглобина крови меньше 10 г/л (142,6±12,3 г/л до операции и 133,4±14,3 г/л после нее). И это на фоне инфузионной терапии, проводимой, как правило, во время анестезии. Данное обстоятельство объясняет удовлетворительную переносимость и послеоперационную реабилитацию. В нашем исследовании срок госпитализации составил 5,0 (2-15) дней, несмотря на достаточно большой предоперационный объем ПЖ – 74 (29-272) см<sup>3</sup>. При этом у 64 (42,6%) пациентов объем ПЖ был более 80 см<sup>3</sup>.

Основные жалобы пациентов после восстановления самостоятельного мочеиспускания были связаны с симптомами накопления мочевого пузыря. Практически все пациенты предъявляли жалобы на резь при мочеиспускании. Предполагается, что эти симптомы связаны с воздействием лазерной энергии на капсулу ПЖ во время операции [18].

Мы не можем полностью исключить воздействие лазерной энергии на капсулу ПЖ, но в наших силах снизить энергию излучения, а также время его воздействия, то есть время операции. Это становится возможным после прохождения хирургом обучения в экспертных центрах, которое, по данным различных источников, составляет от 30 до 50 операций [16].

Очевидно, что развитие рези и дискомфорта при мочеиспускании связано с механическим воздействием хирургического инструмента и уретрального катетера на стенку мочеиспускательного канала во время и после операции. Соответственно, существует обоснованная



необходимость в снижении длительности как самой операции, так и срока дренирования мочевого пузыря уретральным катетером. Так мы не только снижаем риск развития катетер-ассоциированной инфекции, но и улучшаем качество жизни пациента в послеоперационном периоде. В нашем исследовании медиана дренирования мочевого пузыря уретральным катетером составила 3,0 (1-5) дня.

Нами отмечена достаточно высокая частота раннего послеоперационного стрессового недержания мочи, а именно 14%. Однако мы не считаем данный показатель достоверно информативным в оценке послеоперационного стрессового недержания мочи из-за совсем малых сроков наблюдения, в нашем исследовании исчисляющихся часами. По данным J. Вае и соавт. в их исследовании, посвященном оценке результатов HoLEP у 309 пациентов, процент раннего стрессового недержания составил 15,2% [19]. Известно, что ситуация со стрессовым недержанием в послеоперационном периоде значимо улучшается уже к 14 дню, а к 6 месяцам наблюдения стрессовое недержание мочи сохра-

няется примерно в 3% случаев. К моменту написания статьи нам достоверно известно о двух сохраняющихся случаях стрессового недержания мочи, что составляет 1,3%.

## ВЫВОДЫ

Полученные результаты указывают на высокую эффективность и относительную безопасность применения HoLEP в оперативном лечении ДГПЖ вне зависимости от ее объема. Применение HoLEP особенно при ПЖ больших и гигантских размеров позволяет снизить срок стационарного лечения, тем самым оптимизировав затраты клиники. В настоящее время существует несколько вариантов анатомических эндоскопических энуклеаций предстательной железы. Полученные нами результаты позволяют утверждать о наличии нового «золотого стандарта» хирургического лечения ДГПЖ и рассматривать возможность введения HoLEP в стандарты оказания медицинской помощи урологическим больным при ДГПЖ. ■

## ЛИТЕРАТУРА/REFERENCES

1. Пушкарь Д.Ю., Раснер П.И., Абоян И.А., Асфандияров Ф.Р., Котов С.В., Коган М.И. с соавт. «СНМП/ДГПЖ – кто лечит?». Результаты эпидемиологического исследования. *Урология* 2019;(1):5-15. [Pushkar DYU, Rasner PI, Aboian IA, Asfandiarirov FR, Kotov SV, Kogan MI, et al. «LUTS/BPH – who treats?». Results of an epidemiological study. *Urologiia = Urology* 2019;(1):5-15 (In Russian)].
2. Gravas S, Cornu JN, Gacci M, Gratzke S, Herrman TRW, Mamoulakis C, et al. Management of non-neurogenic male LUTS. *EAU Guidelines* 2020 [cited 2020 Nov 14]. Available from: <https://uroweb.org/guideline/treatment-of-non-neurogenic-male-luts>.
3. Michalak J, Tzou D, Funk J. HoLEP: the gold standard for the surgical management of BPH in the 21st Century. *Am J Clin Exp Urol* 2015;3(1):36-42.
4. Abedi A, Razzaghi MR, Rahavian A, Hazrati E, Aliakbari F, Vahedisoraki V, Allameh F. Is holmium laser enucleation of the prostate a good surgical alternative in benign prostatic hyperplasia management? A review article. *J Lasers Med Sci* 2020;11(2):197-203. <https://doi.org/10.34172/jlms.2020.33>.
5. Herrmann TRW, Gravas S, de la Rosette J, Wolters M, Anastasiadis AG, Giannakis I. Lasers in transurethral enucleation of the prostate — do we really need them. *J Clin Med* 2020;9(5):1412. <https://doi.org/10.3390/jcm9051412>.
6. Котов С.В., Беломятцев С.В., Гуспанов Р.И., Семенов М.К., Ирицян М.М., Угурчиев А.М. Ятрогенные стриктуры уретры у мужчин. *Урология* 2018;4:56-63. [Kotov SV, Belomyttsev SV, Guspanov RI, Semenov MK, Iritsian MM, Ugurchiev AM. Iatrogenic urethral strictures in men. *Urologiia = Urology* 2018;(4):56-63. (In Russian)].
7. Cynk M. Holmium laser enucleation of the prostate: a review of the clinical trial evidence. *Ther Adv Urol* 2014;6(2):62-73. <https://doi.org/10.1177/1756287213511509>.
8. Aho TF. Holmium laser enucleation of the prostate: a paradigm shift in benign prostatic hyperplasia surgery. *Ther Adv Urol* 2013;5(5):245-253. <https://doi.org/10.1177/1756287213498923>.
9. Marien T, Kadihasanoglu M, Miller NL. Holmium laser enucleation of the prostate: patient selection and perspectives. *Res Rep Urol* 2016;8:181-192. <https://doi.org/10.2147/RRU.S100245>.
10. Jhanwar A, Sinha RJ, Bansal A, Prakash G, Singh K, Singh V. Outcomes of transurethral resection and holmium laser enucleation in more than 60 g of prostate: a prospective randomized study. *Urol Ann* 2017;9(1):45-50. <https://doi.org/10.4103/0974-7796.198904>.
11. Котов С.В., Мамаев И.Э., Юсуфов А.Г., Гуспанов Р.И., Перов Р.А., Беломятцев С.В. с соавт. Лапароскопический доступ при позадилоной аденомэктомии в сравнении с традиционным – малый опыт на фоне большого. *Экспериментальная и клиническая урология* 2018;(1):92-98. [Kotov SV, Mamaev IE, Iusufov AG, Guspanov RI, Perov RA, Belomyttsev SV, et al. Laparoscopic access for posadilon adenomectomy in comparison with the traditional one is a small experience compared to a large one. *Eksperimentalnaia i klinicheskaia urologiia=Experimental and Clinical Urology* 2018;(1):92-98. (In Russian)].
12. Peter J, Gilling PJ, Cass CB, Malcolm AR, Fraundorfer MR. Combination Holmium and Nd:YAG laser ablation of the prostate: initial clinical experi-

## ЛИТЕРАТУРА / REFERENCES

- ence. *J Endourol* 1995;9(2):151-153. <https://doi.org/10.1089/end.1995.9.151>.
13. Gilling PJ, Cass CB, Cresswell MD, Fraundorfer MR. Holmium laser resection of the prostate: preliminary results of a new method for the treatment of benign prostatic hyperplasia. *Urology* 1996;47(1):48-51. [https://doi.org/10.1016/s0090-4295\(99\)80381-1](https://doi.org/10.1016/s0090-4295(99)80381-1).
14. Tan AH, Gilling PJ, Kennett KM, Frampton C, Westenberg AM, Fraundorfer MR. A randomized trial comparing holmium laser enucleation of the prostate with transurethral resection of the prostate for the treatment of bladder outlet obstruction secondary to benign prostatic hyperplasia in large glands (40 to 200 grams). *J Urol* 2003;170(4 Pt1):1270-4. <https://doi.org/10.1097/01.ju.0000086948.55973.00>.
15. Gravas S, Bachmann A, Reich O, Roehrborn CG, Gilling PJ, de La Rosette J. Critical review of lasers in benign prostatic hyperplasia (BPH). *BJU* 2011;107(7):1030-43. <https://doi.org/10.1111/j.1464-410X.2010.09954.x>.
16. Shah HN, Mahajan AP, Sodha HS, Hegde S, Mohile PD, Bansal MB. Prospective evaluation of the learning curve for holmium laser enucleation of the prostate. *J Urol* 2007;177(4):1468-74. <https://doi.org/10.1016/j.juro.2006.11.091>.
17. Gazel E., Kaya E, Yalçın S, Tokas T, Yılmaz S, Aybal HÇ, et al. The role of laparoscopic experience on the learning curve of HoLEP surgery: a questionnaire-based study. *Turk J Urol* 2020;46(2):129-133. <https://doi.org/10.5152/tud.2019.19102>.
18. Naspro R, Suardi N, Salonia A, Scattoni V, Guazzoni G, Colombo R, et al. Holmium laser enucleation of the prostate versus open prostatectomy for prostates > 70 g: 24-month follow-up. *Eur Urol* 2006;50(3):563-8. <https://doi.org/10.1016/j.eururo.2006.04.003>.
19. Bae J, Choo M, Park JH, Oh JK, Paick JS, Oh SJ. Holmium laser enucleation of prostate for benign prostatic hyperplasia: Seoul national university hospital experience. *Int Neurourol J* 2011;15(1):29-34. <https://doi.org/10.5213/inj.2011.15.1.29>.

## Сведения об авторах:

Котов С.В. – д.м.н., заведующий кафедрой урологии и андрологии ФГАОУ ВО РНИМУ им. Н.И. Пирогова Минздрава России; Москва, Россия; [urokotov@yandex.ru](mailto:urokotov@yandex.ru); РИНЦ AuthorID 667344

Суренков Д.Н. – ассистент кафедры урологии и андрологии ФГАОУ ВО РНИМУ им. Н.И. Пирогова Минздрава России, заведующий отделением урологии ГБУЗ города Москвы «Городская клиническая больница № 29 им. Н.Э. Баумана Департамента здравоохранения города Москвы»; Москва, Россия; [d.surenkov@gmail.com](mailto:d.surenkov@gmail.com); РИНЦ AuthorID 877307

Акритиди А.А. – заведующий КДЦ ГБУЗ города Москвы «Городская клиническая больница № 29 им. Н.Э. Баумана Департамента здравоохранения города Москвы»; Москва, Россия; [urologivao@mail.ru](mailto:urologivao@mail.ru)

Барабаш М.И. – врач-уролог ГБУЗ города Москвы «Городская клиническая больница № 29 им. Н.Э. Баумана Департамента здравоохранения города Москвы»; Москва, Россия; [bara-bash@yandex.ru](mailto:bara-bash@yandex.ru); Author ID РИНЦ 877307

Семенов Р.А. – врач-уролог ГБУЗ города Москвы «Городская клиническая больница № 29 им. Н.Э. Баумана Департамента здравоохранения города Москвы»; Москва, Россия; [urosemenov@yandex.ru](mailto:urosemenov@yandex.ru)

Бугаенко О.А. – врач-уролог ГБУЗ города Москвы «Городская клиническая больница № 29 им. Н.Э. Баумана Департамента здравоохранения города Москвы»; Москва, Россия; [zakharova.doc@yandex.ru](mailto:zakharova.doc@yandex.ru)

Джохадзе Л.С. – врач уролог ГБУЗ города Москвы «Городская клиническая больница № 29 им. Н.Э. Баумана Департамента здравоохранения города Москвы»; Москва, Россия; [dr.levanjohadze@mail.ru](mailto:dr.levanjohadze@mail.ru)

## Вклад авторов:

Котов С.В. – концепция и дизайн исследования, 40%  
Суренков Д.Н. – статистическая обработка, написание текста, 30%  
Акритиди А.А. – подготовка и оформление к публикации, 10%  
Барабаш М.И. – сбор и обработка материала, 5%  
Семенов Р.А. – сбор и обработка материала, 5%  
Бугаенко О.А. – сбор и обработка материала, 5%  
Джохадзе Л.С. – сбор и обработка материала, 5%

**Конфликт интересов:** Авторы заявляют об отсутствии конфликта интересов.

**Финансирование:** Исследование проведено без спонсорской поддержки.

**Статья поступила:** 12.07.2020

**Принята к публикации:** 22.09.2020

## Information about authors:

Kotov S.V. – Dr. Sc., Head of the department of urology and andrology Pirogov Russian National Research Medical University; Moscow, Russia; [urokotov@yandex.ru](mailto:urokotov@yandex.ru); <https://orcid.org/0000-0003-3764-6131>

Surenkov D.N. – Head of the Department of Urology City Clinical Hospital Named after N.E. Bauman of the Health Department c. Moscow; Moscow, Russia; [d.surenkov@gmail.com](mailto:d.surenkov@gmail.com); <https://orcid.org/0000-0001-5596-7495>

Akritidi A.A. – Head of the outpatient center City Clinical Hospital Named after N.E. Bauman of the Health Department c. Moscow; Moscow, Russia; [urologivao@mail.ru](mailto:urologivao@mail.ru); <https://orcid.org/0000-0002-6687-2771>

Barabash M.I. – Urologist Department of Urology City Clinical Hospital Named after N.E. Bauman of the Health Department c. Moscow; Moscow, Russia; [bara-bash@yandex.ru](mailto:bara-bash@yandex.ru); <https://orcid.org/0000-0003-0901-0902>

Semenov R.A. – Urologist Department of Urology City Clinical Hospital Named after N.E. Bauman of the Health Department c. Moscow; Moscow, Russia; [urosemenov@yandex.ru](mailto:urosemenov@yandex.ru); <https://orcid.org/0000-0002-7131-7609>

Bugaenko O.A. – Urologist Department of Urology City Clinical Hospital Named after N.E. Bauman of the Health Department c. Moscow; Moscow, Russia; [zakharova.doc@yandex.ru](mailto:zakharova.doc@yandex.ru)

Dzhokhadze L.S. – Urologist Department of Urology City Clinical Hospital Named after N.E. Bauman of the Health Department c. Moscow; Moscow, Russia; [dr.levanjohadze@mail.ru](mailto:dr.levanjohadze@mail.ru); <https://orcid.org/0000-0002-7304-1773>

## Authors' contributions:

Kotov S.V. – developing the research design, 40%  
Surenkov D.N. – obtaining and analyzing statistical data, article writing, 30%  
Akritidi A.A. – obtaining and analyzing statistical data, 5%  
Barabash M.I. – obtaining and analyzing statistical data, 5%  
Semenov R.A. – obtaining and analyzing statistical data, 5%  
Bugaenko O.A. – obtaining and analyzing statistical data, 5%  
Dzhokhadze L.S. – obtaining and analyzing statistical data, 5%

**Conflict of interest.** The authors declare no conflict of interest.

**Financing.** The study was performed without external funding.

**Received:** 12.07.2020

**Accepted for publication:** 22.09.2020

Для специалистов



**НЕОБХОДИМЫЙ АКСЕССУАР  
КАЖДОГО МУЖЧИНЫ**

# ГАРДАПРОСТ

- ♥ уникальное решение для пациентов, страдающих ДГПЖ и ПИН
- ♥ аналогов в России нет

**КУРКУМИН + ГЕНИСТЕИН + ЭПИГАЛЛОКАТЕХИН-3-ГАЛЛАТ**

**SHPHARMA**  
source of healing

№ свидетельства госрегистрации RU.77.99.11.003.E.004904.11.18

БАД НЕ ЯВЛЯЕТСЯ ЛЕКАРСТВЕННЫМ СРЕДСТВОМ



<https://doi.org/10.29188/2222-8543-2020-13-5-72-78>

# Стриктура уретры у мужчин – стандарты оказания высокотехнологичной медицинской помощи

КЛИНИЧЕСКОЕ ИССЛЕДОВАНИЕ

**С.В. Котов<sup>1,2</sup>, М.М. Ирицян<sup>1,2</sup>**

<sup>1</sup> ФГАОУ ВО РНИМУ им. Н.И. Пирогова Минздрава России; 1, ул. Островитянова, Москва, 117997, Россия

<sup>2</sup> ГБУЗ Городская клиническая больница №1 им. Н.И. Пирогова Департамента здравоохранения г. Москвы; 8, корп. 10, Ленинский просп., Москва, 119049, Россия

**Контакт:** Котов Сергей Вячеславович, [urokotov@mail.ru](mailto:urokotov@mail.ru)

## Аннотация:

**Введение.** Уретропластика на данный момент является золотым стандартом лечения стриктур уретры. Использование для ее выполнения различных графтов и лоскутов требует большого опыта хирурга. Данные методики довольно эффективны. Согласно постановлению Правительства РФ от 07.12.2019 г. №1610 уретропластика с использованием васкуляризованных кожных лоскутов и слизистых трансплантатов (графтов) включена в стандарты оказания высокотехнологичной медицинской помощи (ВМП).

**Цель исследования.** Оценить эффективность высокотехнологичной медицинской помощи мужчинам с сужениями мочеиспускательного канала.

**Материалы и методы.** В университетской клинике урологии РНИМУ им. Н.И. Пирогова проведен анализ результатов оперативного лечения пациентов со стриктурами уретры с января 2016 г. по февраль 2020 г. В данную работу были включены пациенты, которым выполнено оперативное лечение в рамках ВМП по программе ОМС. Всего за весь период высокотехнологичная помощь оказана 90 пациентам. Протяженность стриктуры составила 2-19 см (медиана – 4 см). У 47 (52,3%) пациентов стриктура локализовалась в бульбозном отделе, у 14 (15,6%) – в пенильном, у 16 (17,7%) – в пенило-бульбозном отделе, у 3 (3,3%) – в области меатуса. У 10 (11,1%) пациентов была пануретральная стриктура. По этиологическому фактору преобладали ятрогенные стриктуры – у 53 (58,9%) пациентов. Травматические стриктуры имели место у 14 (15,6%) пациентов. У 10 (11,1%) пациентов стриктура развилась после неудачного лечения гипоспадии. Медиана максимальной скорости потока мочи (Qmax) – 4,64 мл/сек. Цистостомия перед операцией была у 20 (22,2%) пациентов.

**Результаты.** Сроки наблюдения за пациентами колебались от 6 до 38 месяцев (медиана – 14 мес.). Значение IPSS на период наблюдения составило 8 баллов. Средний срок дренирования мочевого пузыря – 14 дней (от 7-28 дней). Среднее значение Qmax на момент наблюдения – 21,4 ± 10,9 мл/сек. За время наблюдения рецидив отмечен у 9 (10%) пациентов. Общая эффективность лечения составила 90%.

**Обсуждение.** Выполнено сравнение результатов дорзальной и вентральной методик уретропластики буккальным лоскутом по данным различных авторов, которое показало, что их эффективность одинакова и колеблется в пределах 90-95%. По данным мировой литературы результаты многоэтапной уретропластики показывают эффективность в пределах 78-100%. Представлены сопоставимые результаты одномоментной уретропластики буккальным и кожным лоскутом, в ряде случаев при протяженных стриктурах возможно комбинирование буккального и кожного лоскутов. В нашей работе эффективность лечения составила 90% и сопоставима с мировыми результатами. Предпочтение было отдано буккальному графту, т.к. частота осложнений меньше, чем при использовании кожных лоскутов.

**Заключение.** Уретропластика с использованием графтов и лоскутов требует большого опыта хирурга. Ее выполнение несомненно должно проходить в экспертных центрах. Эффективность оперативных техник в большинстве случаев сопоставима при длительном наблюдении. Большинство экспертов в мире отдают предпочтение буккальному графту, который вызывает меньше осложнений и косметических дефектов.

**Ключевые слова:** стриктура уретры; высокотехнологичная медицинская помощь; уретропластика; буккальный графт; кожный лоскут.

**Для цитирования:** Котов С.В., Ирицян М.М. Стриктура уретры у мужчин – стандарты оказания высокотехнологичной медицинской помощи. Экспериментальная и клиническая урология 2020;13(5):72-78, <https://doi.org/10.29188/2222-8543-2020-13-5-72-78>

<https://doi.org/10.29188/2222-8543-2020-13-5-72-78>

# Urethral stricture in men – standards for the provision of high-tech medical care

CLINICAL STUDY

**S.V. Kotov<sup>1,2</sup>, M.M. Iritsyan<sup>1,2</sup>**

<sup>1</sup> Department of urology and andrology N.I. Pirogov Russian national research medical university, Moscow; 1, Ostrovityanova str., Moscow, 117997, Russia

<sup>2</sup> N.I. Pirogov City Clinical Hospital №1, Moscow; 8, bldg. 10, Leninsky Prospekt, Moscow, 119049, Russia

**Contacts:** Sergey V. Kotov, [urokotov@mail.ru](mailto:urokotov@mail.ru)

## Summary:

**Introduction.** Urethroplasty is currently the gold standard for treating urethral strictures. The use of various grafts and flaps for urethroplasty requires extensive experience of the surgeon. These methods have fairly high efficiency. According to the decree of the Government of the Russian Federation dated 12/07/2019, the implementation of urethroplasty using vascularized skin flaps and mucous grafts are included in the standards of high-tech medical care in obligatory medical insurance system.

**Purpose of the study.** To evaluate the effectiveness of high-tech medical care for men with narrowing of the urethra.

**Materials and methods.** The results of surgical treatment of patient with urethral strictures at the clinic of urology of N.I. Pirogov Russian national research medical university since January 2016 to February 2020 were analyzed. The study included patients who underwent surgical treatment according to the high-tech medical care within obligatory medical insurance program. Over the entire period high-tech care was provided to 90 patients. The stricture length was 2-19 cm (median – 4 cm). In 47 (52,3%) patients, the stricture was localized in the bulbous section, in 14 (15,6%) in the penile section, in 16 (17,7%) – penile-bulbous section of the urethra, 3 (3,3%) patients had a meato stenosis. In 10 (11,1%) cases a panurethral stricture was diagnosed. As for etiological factors, the iatrogenic strictures were dominated. They were diagnosed in 53 (58,9%) patients, traumatic strictures were in 14 (15,6%) patients and in 10 (11,1%) cases strictures arose after unsuccessful hypospadias treatment. The median of the Qmax before surgery was 4.64 ml / sec. Cystostomy before surgery was in 20 (22,2%) patients.

**Results.** The follow-up period was 6 to 38 months (median 14 months). The IPSS value for the observation period was 8 points. The average drainage period was 14 days (from 7-28 days). The average Qmax at the time of observation was 21.4 ± 10.9 ml/sec. During the observation, recurrence of urethral stricture was diagnosed in 9 (10%) patients. The overall treatment efficiency was 90%.

**Discussion.** The results of dorsal and ventral urethroplasty with a buccal flap were compared according to the data of various authors, which showed that their effectiveness is the same and ranges from 90-95%. According to the world literature, the results of multi-stage urethroplasty show an efficiency within 78-100%. Comparable results of simultaneous urethroplasty with buccal and skin grafts are presented; in some cases, with extended strictures, it is possible to combine buccal and skin grafts. In our work, the effectiveness of treatment was 90% and is comparable to world results. The preference was given to the buccal graft, because the rate of complications is less than with skin grafts.

**Conclusion.** Urethroplasty using grafts and flaps requires a lot of experience as a surgeon. Its implementation should undoubtedly take place in expert centers. The effectiveness of surgical techniques in most cases is comparable with long-term observation. Most experts in the world prefer a buccal graft, which causes fewer complications and cosmetic defects.

**Key words:** urethral stricture; high-tech medical care; urethroplasty; buccal graft; skin flap.

**For citation:** Kotov S.V., Iritsyan M.M. Urethral stricture in men – standards for the provision of high-tech medical care. *Experimental and Clinical Urology* 2020;13(5):72-78, <https://doi.org/10.29188/2222-8543-2020-13-5-72-78>

## ВВЕДЕНИЕ

Стриктура уретры – это заболевание, при котором отмечается сужение мочеиспускательного канала в результате метаплазии уротелия и возникновения зоны спонгиоза [1].

За последние 20-30 лет в арсенале уролога появилось огромное количество оперативных методов лечения сужения мочеиспускательного канала у мужчин. С каждым годом происходит их усовершенствование для улучшения результатов лечения. В последнее время отмечена тенденция к уменьшению частоты применения малоинвазивных методов и переходу к выполнению реконструктивно-пластических операций [2].

Уретропластика на данный момент считается золотым стандартом лечения стриктур уретры. Использование различных графтов и лоскутов для пластики уретры требует большого опыта хирурга. Доказана довольно высокая эффективность данных методик. Поэтому Постановлением Правительства РФ от 07.12.2019 №1610 «О Программе государственных гарантий бесплатного оказания гражданам медицинской помощи на 2020 год и на плановый период 2021 и 2022 годов» уретропластика с использованием васкуляризованных кожных лоскутов и слизистых трансплантатов (графтов) включена в стандарты оказания высокотехнологичной медицинской помощи по программе обязательного медицинского страхования (ВМП-ОМС).

*Цель исследования.* Оценить эффективность высокотехнологичной медицинской помощи пациентам с сужениями мочеиспускательного канала у мужчин.

## МАТЕРИАЛЫ И МЕТОДЫ

В университетской клинике урологии РНИМУ им. Н.И. Пирогова проведен анализ результатов оперативного лечения пациентов с января 2016 г. по февраль 2020 г. В данную работу были включены пациенты, которым выполнено оперативное лечение по программе ВМП-ОМС. Всего за весь период высокотехнологичная помощь оказана 90 больным со стриктурами уретры. Основные клинические параметры пациентов представлены в таблице 1.

### Особенности техники фиксации буккального графта

В зависимости от клинической ситуации в нашей клинике используются следующие методики фиксации буккального графта.

*Dorsal onlay* подразумевает циркулярное выделение бульбозного и пенильного отделов уретры, рассечение уретры по дорзальной поверхности и фиксацию графта к белочной оболочке кавернозных тел (рис. 1) [1].

*Операция (Kulkarni) dorso-lateral onlay* подразумевает не циркулярное выделение уретры, а ее мобилизацию по латеральной и частично – дорзальной поверхности. Тем самым сохраняется кровоснабжение с противоположной стороны спонгиозного тела. ■

**Таблица 1. Основные клинические показатели пациентов**  
Table 1. The main clinical features of patients

Показатель Feature	Значение Value
Медиана возраста (min-max), годы Median age (min-max), years	57 (27-82)
Этиология стриктуры, n (%): Stricture aetiology, n (%):	
воспалительная inflammatory	8 (8,8 %)
ятрогенная iatrogenic	53 (58,9%)
травматическая traumatic	14 (15,6%)
гипоспадия hypospadias	10 (11,1%)
постлучевые postradiation	3 (3,3%)
Лихен склероз Lichen sclerosus	2 (2,3%)
Локализация стриктуры, n (%): Stricture localisation, n (%):	
меатус meatus	3 (3,3%)
бульбозный отдел bulbar urethra	47 (52,3%)
пенильный отдел penile urethra	14 (15,6%)
пенобульбозный отдел penile-bulbar urethra	16 (17,7%)
пануретральная panurethral	10 (11,1%)
Медиана протяженности стриктуры (min-max), см Median of stricture length (min-max), cm	4 (2-19)
Медиана Qmax до операции, мл/сек. Median of Qmax before surgery, ml / sec	4,64
IPSS до операции, баллы IPSS before surgery, points	23
Цистостома, количество пациентов, n (%) Cystostomy, number of patients, n (%)	20 (22,2%)



Буккальный графт фиксируют к белочной оболочке кавернозных тел и по краю невыделенной части уретры (рис. 2) [1].

Техника *ventral onlay* подразумевает фиксацию буккального графта к слизистой уретры, выделенной и вскрытой по ее вентральной поверхности (рис. 3) [1].

Техника *dorsal inlay (Asopa)*. В данной методике уретра вскрывается сначала по вентральной поверхности, после оценки зоны стриктуры выполняется уретротомия по дорзальной поверхности внутри просвета. Буккальный графт фиксируется внутри, дорзально к спонгиозной ткани и к краям рассеченной уретры (рис. 4) [1].

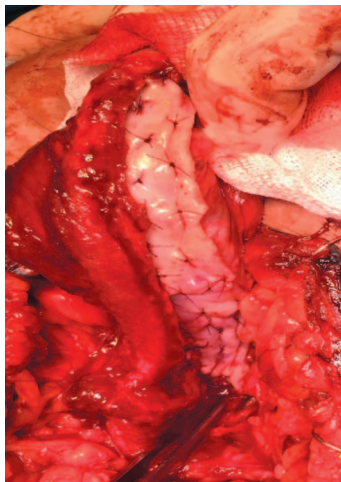


Рис. 1. Этап методики dorsal onlay  
Fig. 1. Step of the dorsal onlay technique

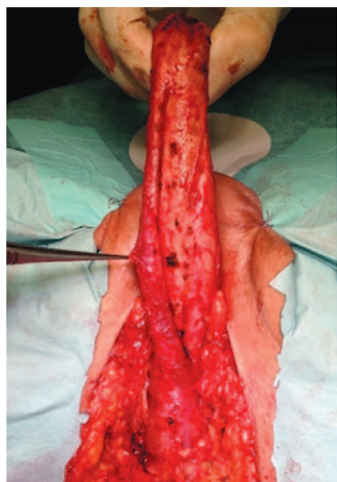


Рис. 2. Этапы методики dorso-lateral onlay  
Fig. 2. Stages of the dorso-lateral onlay technique

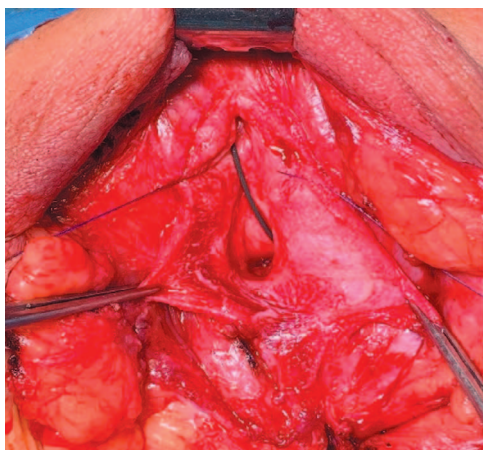
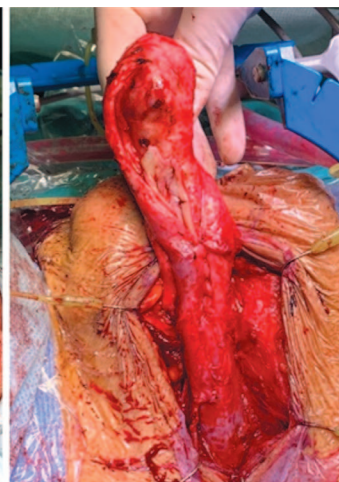
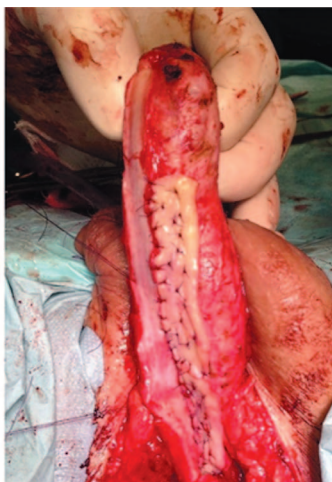
Рис. 3. Этапы методики ventral onlay  
Fig. 3. Stages of the ventral onlay technique

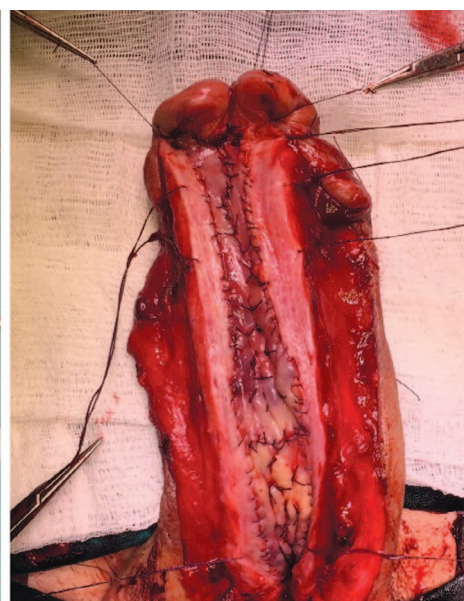
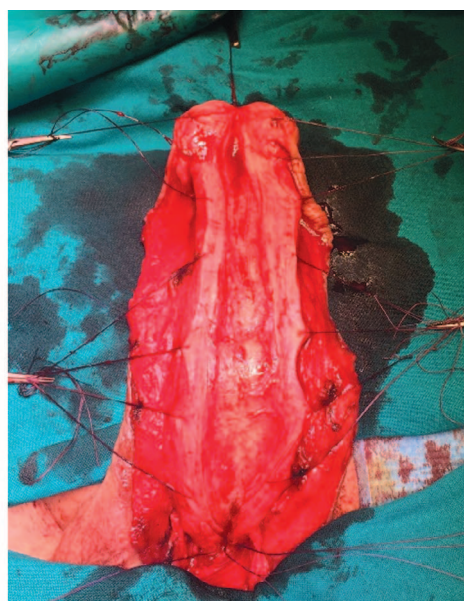
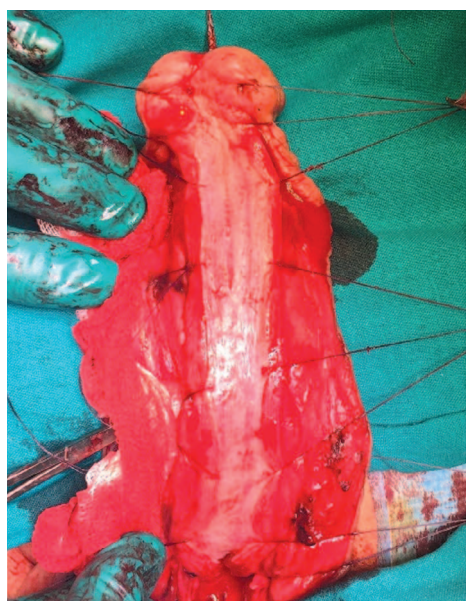
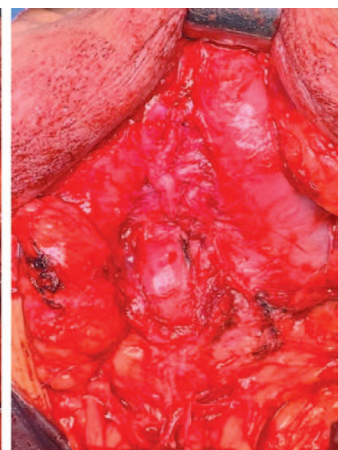
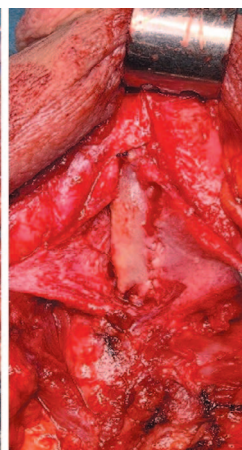
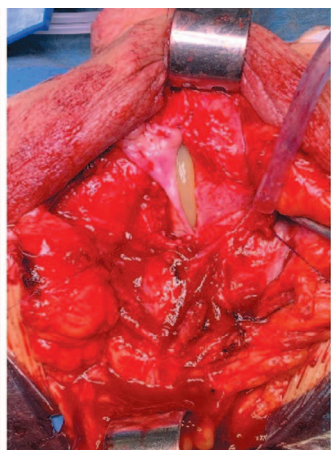


Рис. 4. Этапы методики Dorsal inlay (Asopa)  
Fig. 4. Stages of the Dorsal inlay (Asopa) technique



Техника *аугментационного анастомоза* подразумевает циркулярное выделение бульбозного отдела уретры. После уретротомии, оценки зоны стриктуры и выраженности спонгиоза последняя иссекается в пределах здоровых тканей. Выполняется анастомоз концов уретры по вентральной полуокружности. Буkkalный графт фиксируется к белочной оболочке кавернозных тел, затем фиксируется к краям уретры (рис. 5) [1].

*Многоэтапная уретропластика. 1-й этап.* При стриктуре бульбозного отдела или пануретральной стриктуре для наложения перинеостомы формируют

кожный лоскут промежности трапециевидной формы. Уретротомия выполняется по вентральной поверхности до здоровых краев уретры. Пораженный участок уретры вместе со спонгиозным телом и окружающими его рубцовыми тканями полностью иссекаются. Буkkalный графт фиксируется на белочную оболочку кавернозных тел. Формируется перинеостома (рис. 6) [1].

*Многоэтапная уретропластика. Финальный этап (тубуляризация).* Выполняется «U»-образный разрез по краю уретральной площадки, после чего производится ее выделение и тубуляризация на уретральном катетере большого (№ 24) диаметра (рис. 7) [1].

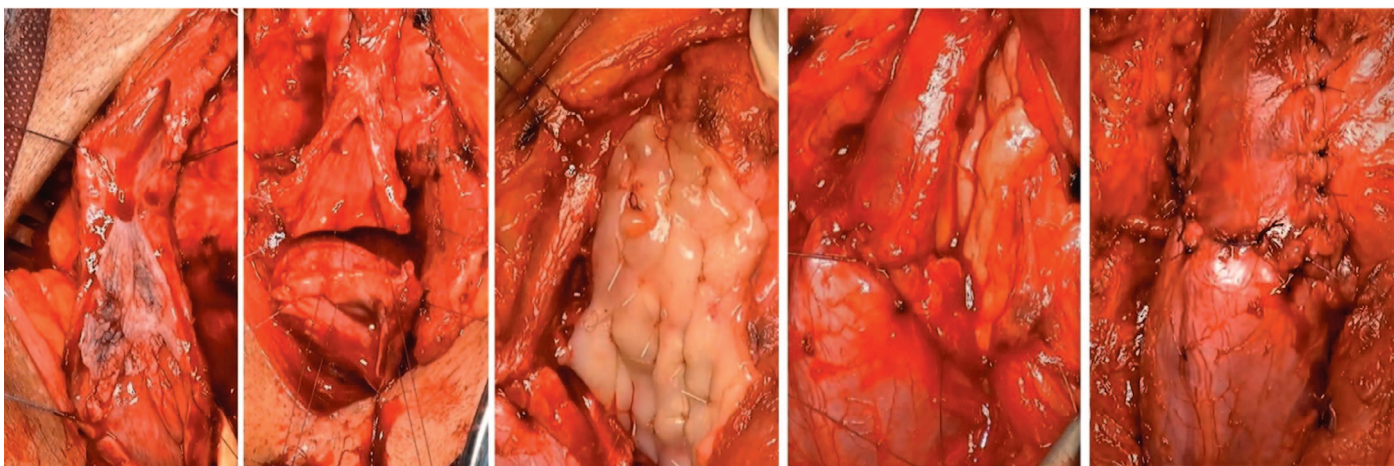


Рис. 5. Этапы выполнения аугментационного анастомоза  
Fig. 5. Stages of the augmentation anastomosis

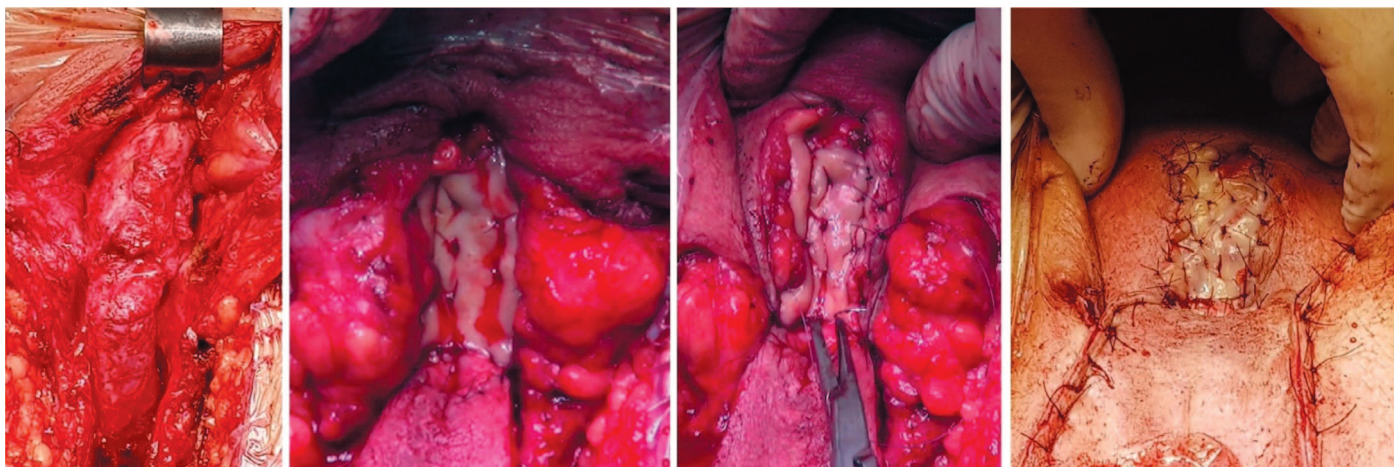


Рис. 6. 1-й этап многоэтапной уретропластики  
Fig. 6. 1st stage of multi-stage urethroplasty

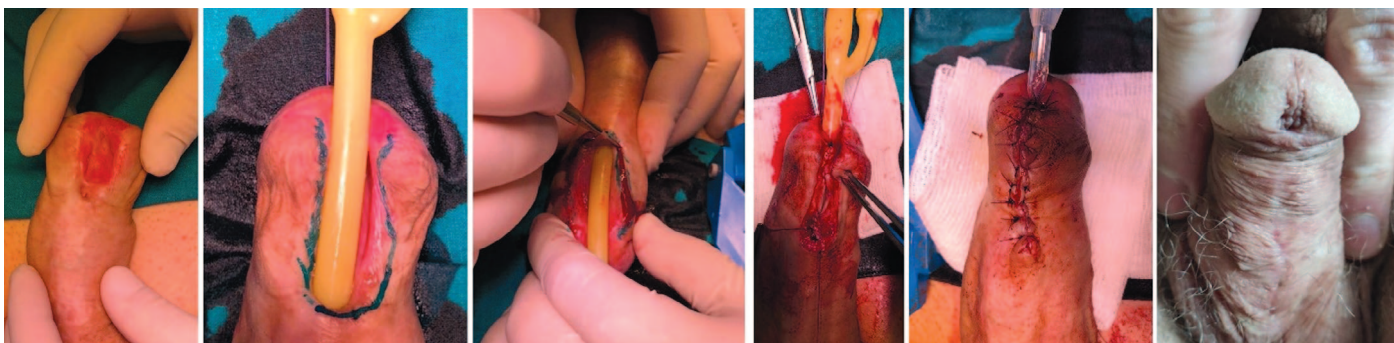


Рис. 7. Финальный этап многоэтапной уретропластики (тубуляризация)  
Fig. 7. The final stage of multi-stage urethroplasty (tubularization)



### Особенности техник использования кожного лоскута

**Операция McAninch.** Пластическим материалом в данной методике является лоскут крайней плоти. Осуществляется продольный промежностный доступ к бульбозному отделу уретры. Выполняется выделение кожно-фасциального лоскута шириной около 2 см до фасции Бака. Далее выделение продолжается в направлении основания полового члена между фасцией Бака и мясистой оболочкой полового члена с сохранением сосудистой ножки. После рассечения кожного лоскута выполняется перемещение последнего на промежность и его фиксация к краям уретры (рис. 8) [1].

**Операция Orandi.** Особенностью данной методики является использование продольного кожного лоскута с сохранением кровотока и последующей фиксацией по вентральной поверхности к краям уретры (рис. 9) [1].

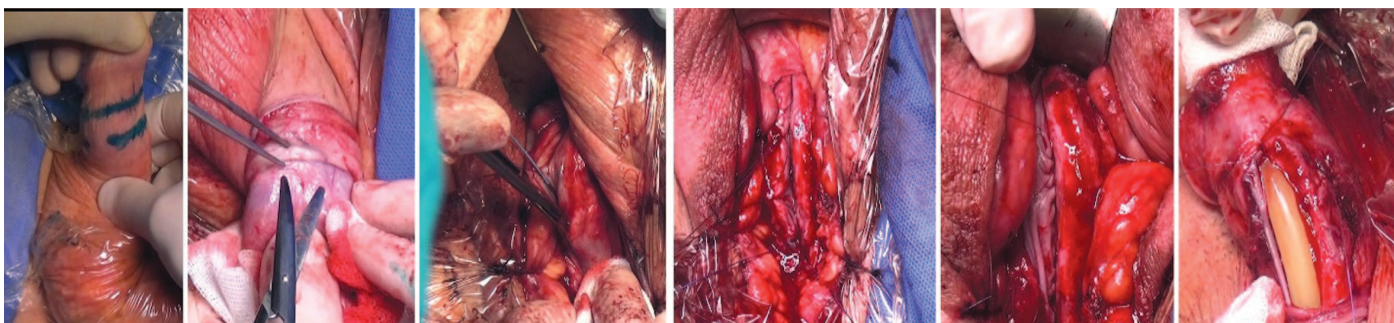


Рис. 8. Этапы операции васкуляризованным циркулярным кожным лоскутом (McAninch)  
Fig. 8. Stages of vascularized circular skin flap (McAninch) surgery

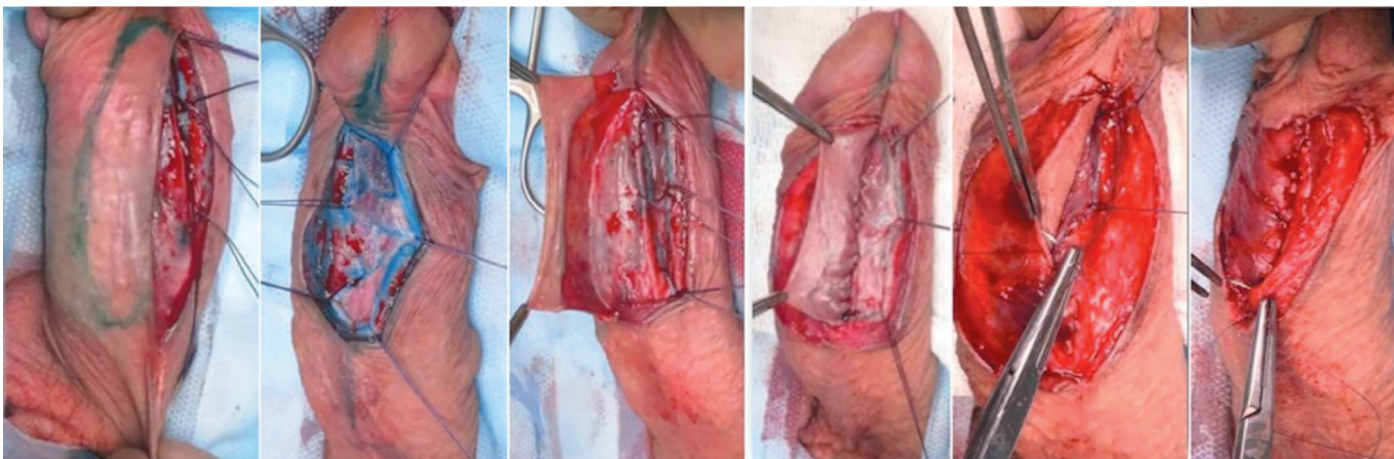


Рис. 9. Этапы операции Orandi [1]  
Fig. 9. Stages of the Orandi surgery [1]

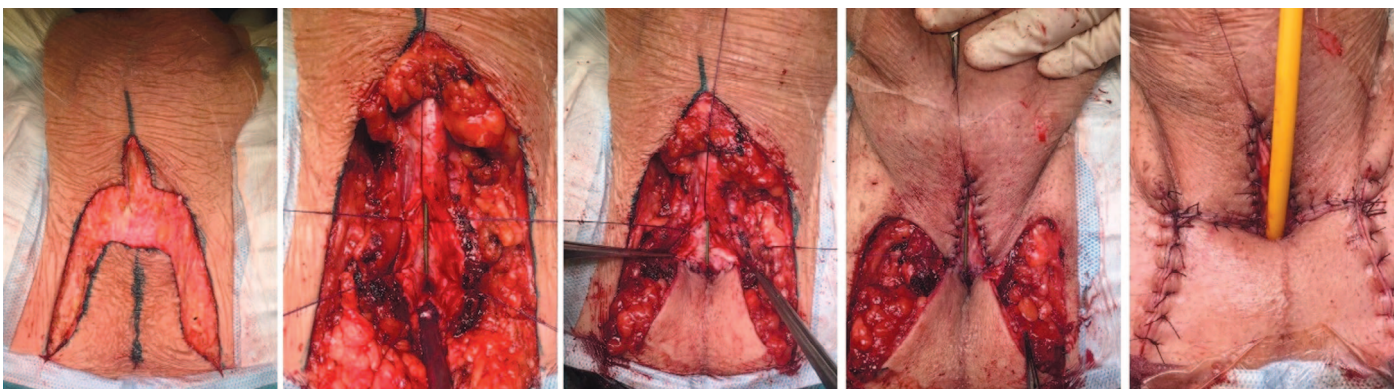

Рис. 10. Этапы выполнения промежностной уретростомы (перинеостомы)  
Fig. 10. Stages of a perineal urethrostomy (perineostomy)

**Промежностная уретростомы (перинеостомы)** формируется при многоэтапной уретропластике или как конечный вариант лечения. Мобилизуется лоскут кожи трапециевидной формы. Его верхний край сшивается с проксимальным концом и боковыми краями вскрытой продольно уретры. Дистальный край вскрытой уретры сшивается с кожными краями вертикального разреза (рис. 10) [1].

### РЕЗУЛЬТАТЫ

В клинике урологии выполнено 90 оперативных вмешательств с использованием васкуляризованных кожных лоскутов (код ОМС-200503) и слизистых трансплантатов (код ОМС-200504) по программе ВМП-ОМС (МКБ-10 - N35).

Выполнено 82 уретропластики с использованием буккального графта и 8 уретропластик с использованием васкуляризованных кожных лоскутов. В группу использования кожных лоскутов мы также включили пациентов, которым выполнена промежностная уретростома, как конечный этап лечения. Основные техники оперативного лечения и их количество представлены в таблице 2.

Медиана наблюдения составила 14 месяцев (от 6 до 38 месяцев). Значение IPSS на период наблюдения – 8 баллов. Средний срок дренирования мочевого пузыря составил 14 дней (от 7-28 дней). Среднее значение Qmax на момент наблюдения – 21,4±10,9 мл/сек. Рецидив стриктуры уретры диагностирован у 9 (10%) пациентов.

Общая эффективность лечения составила 90%.

## ОБСУЖДЕНИЕ

Американская ассоциация урологов рекомендует при выборе между слизистой ротовой полости и кожными лоскутами, отдавать предпочтение в пользу графта из слизистой ротовой полости [3, 4]. При использовании графта из слизистой ротовой полости отмечается меньше осложнений, дриблинга и свищей [5].

Одноэтапная уретропластика буккальным графтом имеет эффективность от 75 до 89,8%, а в случае аугментационного анастомоза – 96,9% [6].

При сравнении методик дорзальной или вентральной уретропластики с помощью буккального графта в большинстве работ значимой разницы нет. В работе P. Vasudeva и соавт. эффективность была 92% для дорзальной техники и 90% – для вентральной [7]. S. Kulkarni и соавт. было пролечено 117 пациентов со средней протяженностью стриктуры 14 см. Эффективность дорзальной уретропластики буккальным графтом составила 83,7% при периоде наблюдения 59 месяцев [8]. В 2017 году группой тех же авторов были опубликованы результаты лечения 318 пациентов с пануретральной стриктурой. Эффективность собственной авторской техники – дорзо-латеральная методика (операция Kulkarni) составила 84% [9].

Первые результаты аугментационной уретропластики без пересечения спонгиозного тела были опубликованы в 2012 году. При сравнении операции Kodama и операции Barbagli (dorsal onlay) эффективность их была сопоставимой – 95,3% и 91,3%, соответственно [10]. В работе С.В. Котова и соавт. при анализе результатов оперативного лечения 17 пациентов эффективность операции Kodama составила 88,2%, что сопоставимо с мировыми данными [11].

Что же касается результатов многоэтапной уретропластики, то мировые данные показывают эффективность в пределах 78-100% [12, 13, 14].

N.Y. Ноу и соавт. провели сравнительный анализ эффективности и частоты осложнений одноэтапного лечения с использованием буккального графта, кожного лоскута и многоэтапной уретропластики. В работу был включен 101 пациент с одноэтапным лечением (48 – буккальный графт, 53 – кожный лоскут) и 53 пациента после многоэтапного лечения. Эффективность в группе буккального графта и кожного лоскута составила 91% и 83%, соответственно, а в группе многоэтапной уретропластики – 87%. В группе кожного лоскута осложнения в послеоперационном периоде встречались в 2 раза чаще [15].

G.A. Alsagheer и соавт. провели сравнительный анализ эффективности методики дорзальной аугментационной уретропластики и уретропластики вентральным циркулярным кожным лоскутом при стриктурах протяженностью более 8 см. Эффективность в группе буккального графта составила 69,6%, а в группе кожного лоскута – 76,9%. При коротком (12 месяцев) периоде наблюдения эффективность методов была сопоставима [16].

Работа A.I. Ali и соавт. также показала сопоставимые результаты одноэтапной уретропластики буккальным графтом и кожным лоскутом при стриктурах пенильного отдела уретры. Эффективность составила 92,9% и 85,7% соответственно [17].

При большой протяженности стриктур, когда требуется большое количество пластического материала, возможно использование комбинации буккального графта и кожных

Таблица 2. Методы уретропластики, которые были выполнены в клинике урологии

Table 2. Methods of urethroplasty performed in the urology clinic

Уретропластики с использованием буккального графта		Urethroplasty using a buccal graft
Методика лечения	Treatment method	Количество операций, (% от общего числа) Number of surgeries, (% of the total)
Ventral onlay		10 (11,1%)
Операция Kodama	Kodama surgery	12 (13,3%)
Операция Asopa	Asopa surgery	3 (3,3%)
Dorsal onlay		13 (14,5%)
Операция Kulkarni	Kulkarni surgery	14 (15,6%)
Аугментационный анастомоз	Augmentation anastomosis	12 (13,3%)
Многоэтапная уретропластика	Multi-stage urethroplasty	18 (20%)
Уретропластики с использованием васкуляризованного кожного лоскута		Urethroplasty using a vascularized skin flap
Операция McAninch	McAninch surgery	3 (3,3%)
Операция Orandi	Orandi surgery	3 (3,3%)
Перинеостомия	Perineostomy	2 (2,3%)
Всего	Total	90 (100%)



лоскутов. V. Kojovic и с соавт. выполнили одноэтапную уретропластику с комбинацией буккального графта (дорзальная фиксация графта) и кожного лоскута (вентральная фиксация лоскута) 51 пациенту. Средняя протяженность стриктуры – 5,2 см, медиана наблюдения – 49 месяцев. Эффективность этой техники уретропластики составила 84,8%. Свищи были отмечены только у 3 пациентов [18].

A. Pandey и с соавт. выполнили многоэтапную уретропластику 35 пациентам с ранее неудачным лечением гипоспадии. Первым этапом выполнялось иссечение пораженной части уретры и фиксация буккального графта к белочной оболочке. Вторым этапом проводилась тубуляризация неоуретры с использованием кожного лоскута полового члена (у 20 пациентов использовалась кожа мошонки). Эффективность такой методики за период наблюдения 40 месяцев составила 94,2% [19].

В нашей работе эффективность лечения составила 90%, что сопоставимо с мировыми результатами. Мы

также в большинстве случаев отдаем предпочтение буккальному графту, как и большинство хирургов мира, так как частота нежелательных осложнений меньше, чем при использовании кожных лоскутов.

## ВЫВОДЫ

Уретропластика с использованием графтов и лоскутов требует большого опыта хирурга. Она должна выполняться в экспертных центрах. Эффективность различных оперативных техник в большинстве случаев сопоставима при длительном наблюдении. Большинство экспертов в мире отдают предпочтение буккальному графту, который вызывает меньше осложнений и косметических дефектов. Благодаря своим свойствам графт слизистой щеки стал стандартом для одно- и многоэтапных операций. Кожные лоскуты показывают сопоставимые результаты, но уступают в частоте осложнений при длительном наблюдении. ■

## ЛИТЕРАТУРА / REFERENCES

1. Котов С.В. Стриктуры уретры у мужчин. Выбор метода уретропластики. М.: АБВ-пресс 2018;179 с. [Kotov SV. Urethral strictures in men. The choice of method of urethroplasty. Moscow: ABV-press Publishing house 2018; P.179. (In Russian)].
2. Lozano JL, Ruiz S, Fernández R, Gutiérrez G, Iturregui AM, Anton M. 20 años realizando urethroplastías. Revisión retrospectiva y resultados. *Arch Esp Urol* 2020;73(2):89-95. [Lozano JL, Ruiz S, Fernández R, Gutiérrez G, Iturregui AM, Anton M. 20 years urethroplasty experience. Retrospective review and outcomes. *Arch Esp Urol* 2020;73(2):89-95. (In Spanish)].
3. Wessells H, Angermeier KW, Elliott S, Gonzalez CM, Kodama R, Peterson AC, et al. Male urethral stricture: American urological association guideline. *J Urol* 2017;197(1):182-190. <https://doi.org/10.1016/j.juro.2016.07.087>.
4. Живов А.В., Рева И.А., Тедеев Р.Л., Пушкарь Д.Ю. Клинические рекомендации (Guidelines) Американской урологической ассоциации (AUA) по диагностике и лечению стриктур уретры у мужчин 2016 г. *Урология* 2017;(3):127-137. [Zhivov AV, Reva IA, Tedeev RL, Pushkar DYU. Clinical guidelines of American urological Association (AUA) for the diagnosis and treatment of urethral strictures in men 2016. *Urologia* = *Urology* 2017;(3):127-137. (In Russian)].
5. Dubey D, Vijan V, Kapoor R, Srivastava A, Mandhani A, Kumar A, et al. Dorsal onlay buccal mucosa versus penile skin flap urethroplasty for anterior urethral strictures: results from a randomized prospective trial. *J Urol* 2007;178(6):2466-9. <https://doi.org/10.1016/j.juro.2007.08.010>.
6. Robine E, Rigaud J, Luycckx F, Le Clerc Q-C, Madec F-X, Bouchot O, Branchereau J. Analyse des taux de succès des uréthroplasties pour sténoses de l'urètre bulbaire chez l'homme adulte : revue systématique de la littérature. *Progrès En Urologie* 2017;27(2):49-57. <https://doi.org/10.1016/j.puro.2016.12.003>. [Analysis of success rates of urethroplasty for adult male bulbar urethral stricture: a systematic review. *Progress In Urology* 2017;27(2):49-57. (In French)].
7. Vasudeva P, Nanda B, Kumar A, Kumar N, Singh H, Kumar R. Dorsal versus ventral onlay buccal mucosal graft urethroplasty for long-segment bulbar urethral stricture: a prospective randomized study. *Int J Urol* 2015;22(10):967-971. <https://doi.org/10.1111/iju.12859>.
8. Kulkarni SB, Joshi PM, Venkatesan K. Management of panurethral stricture disease in India. *J Urol* 2012;188(3):824-830. <https://doi.org/10.1016/j.juro.2012.05.020>.
9. Kulkarni S, Kulkarni J, Surana S, Joshi PM. Management of panurethral stricture. *Urol Clin North Am* 2017 Feb;44(1):67-75. <https://doi.org/10.1016/j.ucl.2016.08.011>.
10. Welk BK, Kodama RT. The augmented nontransected anastomotic urethroplasty for the treatment of bulbar urethral strictures. *Urology* 2012;79(4):917-921. <https://doi.org/10.1016/j.urology.2011.12.008>.
11. Котов С.В., Беломятцев С.В., Гуспанов Р.И., Ирицян М.М., Суренков Д.Н., Семенов М.К., Угур-

12. Mori RL, Angermeier KW. Staged urethroplasty in the management of complex anterior urethral stricture disease. *Transl Androl Urol* 2015;4(1):29-34. <https://doi.org/10.3978/j.issn.2223-4683.2015.01.10>.
13. Котов С.В. Результаты многоэтапной (заместительной) уретропластики. *Экспериментальная и клиническая урология* 2015;(4):60-6. [Kotov SV. Results of multi-stage (replacement) urethroplasty. *Экспериментальная и клиническая урология* = *Experimental and Clinical Urology* 2015;(4):60-66. (In Russian)].
14. Коган М.И., Красулин В.В., Митусов В.В., Шангичев В.А., Аметов Р.Э., Наранов С.В. Эффективность хирургического лечения протяженных и субтотальных стриктур уретры у мужчин. *Медицинский вестник Башкортостана* 2013;8(2):95-97. [Kogan MI, Krasulin VV, Mitusov VV, Shangichev VA, Ametov RE, Baranov SV. Effectiveness of surgical treatment of extended and Subtotal urethral strictures in men. *Meditsinskii Vestnik Bashkortostana* = *Medical Bulletin of Bashkortostan* 2013;8(2):95-97. (In Russian)].
15. Hoy NY, Chapman DW, Rourke KF. Better defining the optimal management of penile urethral strictures: a retrospective comparison of single-stage vs. two-stage urethroplasty. *Can Urol Assoc J* 2019;26:414-418. <https://doi.org/10.5489/auaj.5895>.
16. Alsagheer GA, Fathi A, Abdel-Kader MS, Hasan AM, Mohamed O, Mahmoud O, Abolysr A. Management of long segment anterior urethral stricture (≥ 8cm) using buccal mucosal (BM) graft and penile skin (PS) flap: outcome and predictors of failure. *International Braz J Urol* 2018;44(1):163-171. <https://doi.org/10.1590/s1677-5538.iju.2017.0083>.
17. Ali AI, Hamid AA, Abdel-Rassoul MA, Galal EM, Hasanein MG, Hassan MA, et al. Buccal mucosal graft versus penile skin flap urethroplasty for long segment penile urethral stricture: a prospective randomized study. *Cent European J Urol* 2019;72(2):191-197. <https://doi.org/10.5173/cej.2019.1899>.
18. Kojovic V, Djordjevic ML, Vuksanovic A. Single-stage repair of obliterated anterior urethral strictures using buccal mucosa graft and dorsal penile skin flap. *Int J Urol* 2019;26(1):90-95. <https://doi.org/10.1111/iju.13816>.
19. Pandey A, Barta-Kelemen AM, Borisenkov M, Keller H. The staged urethroplasty with vascularised scrotal flap and buccal mucosa graft after failed hypospadias surgery: a reliable technique with a novel tool. *Urol Int* 2017;99(1):36-42. <https://doi.org/10.1159/000464107>.

### Сведения об авторах:

Котов С.В. – д.м.н., профессор, заведующий кафедрой урологии и андрологии лечебного факультета ФГАОУ ВО РНИМУ им. Н.И. Пирогова Минздрава России; Москва, Россия; urokotov@mail.ru; РИНЦ Author ID 667344

Ирицян М.М. – ассистент кафедры урологии и андрологии ЛФ РНИМУ им. Н.И. Пирогова, Москва, врач-уролог отделения урологии ГКБ№1 им. Н.И. Пирогова; Москва, Россия; misha-res@yandex.ru; РИНЦ AuthorID 1067742

### Вклад авторов:

Котов С.В. – разработка дизайна статьи, написание текста статьи, 70%  
Ирицян М.М. – написание текста статьи, обзор публикаций по теме, 30%

**Конфликт интересов:** Авторы заявляют об отсутствии конфликта интересов.

**Финансирование:** Исследование проведено без спонсорской поддержки.

**Статья поступила:** 05.08.2020

**Принята к публикации:** 15.09.2020

### Information about authors:

Kotov S.V. –Dr. Sc., Professor, Head of the Department of Urology and Andrology, Faculty of Medicine, Pirogov Russian National Research Medical University; Moscow, Russia; urokotov@mail.ru; <https://orcid.org/0000-0003-3764-6131>

Iritsyan M.M. – assistant of the Department of Urology and Andrology N.I. Pirogov Russian National Research Medical University; Moscow, Russia; misha-res@yandex.ru; <https://orcid.org/0000-0002-6271-0556>

### Authors' contributions:

Kotov S. V. – study design development, writing the text, 70%  
Iritsyan M.M. – writing the text, literature review preparation, 30%

**Conflict of interest.** The authors declare no conflict of interest.

**Financing.** The study was performed without external funding.

**Received:** 05.08.2020

**Accepted for publication:** 15.09.2020

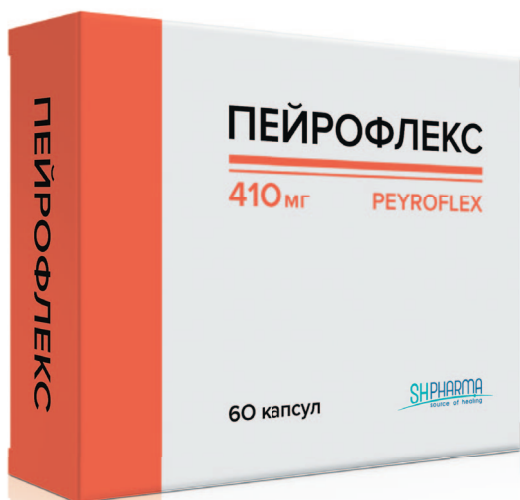# ПЕЙРОНИ



АКТУАЛЬНОЕ РЕШЕНИЕ!

УНИКАЛЬНЫЙ КОМПЛЕКС С ДОКАЗАННОЙ ЭФФЕКТИВНОСТЬЮ  
АКТИВНЫХ ВЕЩЕСТВ В ОТНОШЕНИИ БОЛЕЗНИ ПЕЙРОНИ

## ПЕЙРОФЛЕКС



Активные компоненты комплекса ПЕЙРОФЛЕКС при курсовом приеме способствуют:

- Уменьшению размера фиброзной бляшки<sup>1,2,3</sup>
- Замедлению прогрессирования искривления полового члена<sup>4,5</sup>
- Уменьшению боли в активную фазу болезни Пейрони<sup>6,7,8</sup>
- Профилактике искривления полового члена после травмы

**SHPHARMA**<sup>®</sup>  
source of healing

[www.shpharma.ru](http://www.shpharma.ru)

1. Carson C.C. Tech. Urol. 1997. Vol. 3, № 3. P. 135–139. 2. Hasche-Klünder R. Urologe. A. 1978. Vol. 17, № 4. P. 224–227. 3. Weidner W. et al. Eur. Urol. 2005. Vol. 47, № 4. P. 530–536. 4. ZARAFONETIS C.J., HORRAX T.M. J. Urol. 1959. Vol. 81, № 6. P. 770–772.  
5. Scardino P.L., Scott W.W. Ann. N. Y. Acad. Sci. 1949. Vol. 52, № 3. P. 390–396. 6. Chesney J. Br J Urol. 1975. Vol. 47. P. 209–218.  
7. Pryor J., Farrell C. Prog Reprod Biol Med. 1983. Vol. 9. P. 41–45. 8. Devine C.J., Horton C. Semin Urol. 1987. Vol. 5. P. 251–261.

№ свидетельства государственной регистрации RU.77.99.88.003.R.003360.09.19 от 16.09.2019.

БАД НЕ ЯВЛЯЕТСЯ ЛЕКАРСТВЕННЫМ СРЕДСТВОМ

Для специалистов

<https://doi.org/10.29188/2222-8543-2020-13-5-80-85>

# Множественная закрытая травма живота и эволюция подхода к лечению разрывов почки 4-5 степени

КЛИНИЧЕСКОЕ ИССЛЕДОВАНИЕ

**Т.Г. Михайликов, М.Н. Исаков, П.А. Ярцев, К.Р. Джаграев**

ГБУЗ «Научно-исследовательский институт скорой помощи имени Н.В. Склифосовского ДЗМ»; 3, стр. 21, Б. Сухаревская пл., Москва, 129090, Россия

**Контакт:** Михайликов Тарас Геннадьевич, [urolog9@yandex.ru](mailto:urolog9@yandex.ru)

## Аннотация:

**Введение.** Закрытая травма почки в урологии является самым частым повреждением. В последние 2 десятилетия число травм почки снизилось с 1-8% до 0,4%-1,07%. Чаще страдают мужчины трудоспособного возраста во время ДТП или из-за падения с высоты (кататравма). При травме почки 4-5 степени по шкале повреждений Американской ассоциации хирургии травм OIS (Organ Injury Scale) находят множественные травмы органов брюшной полости у 64,3-90,6% пострадавших, поэтому оперирующим специалистом часто становится абдоминальный хирург с иным, чем у уролога подходом. В наши дни консервативная тактика при 1-3 степени тяжести по OIS общепринята, но согласия в ведении больных с 4-5 степенями по OIS нет.

**Цель.** Определить частоту травмы почек у больных с закрытой травмой живота, выделить среди пациентов с травмой почек больных с повреждениями тяжелой степени, сравнить лечебную тактику этой категории больных до и после появления урологической службы в НИИ скорой помощи им. Н.В. Склифосовского.

**Материал и методы.** Выполнен ретроспективный анализ данных 187 пациентов с закрытой травмой живота за 2016-2019 годы. У 32,6% из них устанавливался множественный характер повреждений с вовлечением почки. Чаще страдали мужчины (73,8%), средний возраст пациентов – 37,9±8,83 лет, чаще причиной травмы являлось ДТП (57,4%) и падения с высоты (31,1%). У 67,2% больных тяжесть повреждения по шкале ISS (Injury Severity Score – оценка тяжести травмы) была меньше 16, у 32,8% ISS был равен или больше 16. Тяжесть травмы почки установлена по данным МСКТ в 67,2% случаев, у остальных при лапаротомии. План лечения 5 пострадавших с тяжелой (3-5 OIS) травмой почки определялся урологами, а 15 – общими хирургами.

**Результаты.** В группе урологического контроля лапаротомия и ревизия почки выполнена у 1 (20%) пациента, эмболизация ветки почечной артерии – у 2 (40%) пациентов, безоперационное ведение было у 2 (40,0%) пациентов. Выписка из стационара осуществлялась в среднем на 13,7±2,4 сутки. Всем больным группы общехирургического контроля выполнена лапаротомия, из них вскрытие паранефральной гематомы проведено 2 (13,4%) больным, нефроррафия – 3 (20,0%) больным, нефрэктомия – 10 (66,6%) пострадавшим. Больные выписаны на 17,5±3,5 сутки.

**Обсуждение.** У всех больных с травмой почек отмечаются травмы органов брюшной полости, причем урологи более склонны к выжидательной тактике, чем общие хирурги. Клиническая эффективность эмболизации артерии и консервативного лечения выше, чем открытых хирургических операций.

**Заключение.** При схожем объеме травмы почки применение консервативных методов лечения, включая эмболизацию, у 80% больных позволяет избежать полостной операции, способствует ранней активизации и сокращению срока госпитализации. В связи с малым числом наблюдений требуются дальнейшие исследования.

**Ключевые слова:** травма почки; повреждение почки; закрытая травма живота; хирургическое лечение травмы почки; консервативное лечение травмы почки.

**Для цитирования:** Михайликов Т.Г., Исаков М.Н., Ярцев П.А., Джаграев К.Р. Множественная закрытая травма живота и эволюция подхода к лечению разрывов почки 4-5 степени. Экспериментальная и клиническая урология 2020;13(5):80-85, <https://doi.org/10.29188/2222-8543-2020-13-5-80-85>

<https://doi.org/10.29188/2222-8543-2020-13-5-80-85>

# Multiple abdominal trauma and evolution in treatment of renal trauma 4-5 grade

CLINICAL STUDY

**T.G. Mikhaylikov, M.N. Isakov, P.A. Yartsev, K.R. Dzhabraev**

N.V. Sklifosovsky Research Institute of Emergency Care; 3, Build 21, B. Sukharevskaya Square St, Moscow 129090, Russia

**Contacts:** Maxim N. Isakov, [maksenger@gmail.com](mailto:maksenger@gmail.com)

## Summary:

**Introduction.** Blunt renal trauma is the most common urologic disturbance. For the last 2 decades, the number of renal trauma decreases: from 1-8% to 0,4%-1,07%. Men are more vulnerable than women. Usually patients are of working age and the trauma is caused with traffic accident or fall from a height. In cases of 4-5th grade of renal trauma (according OIS classification) multiple abdominal organ's disturbances are revealed in 64,3-90,6% patients. It leads to the fact that surgery is often performed by abdominal surgeon holding another operative opinion than urologist. Nowadays, expectant approach in 1-3 OIS grade of renal trauma is common. On the other hand, no consensus is achieved in treatment strategy of 4-5 OIS grade patients.

**Purpose of the work:** to determine the frequency of kidney injury in patients with closed abdominal trauma, to identify patients with severe injuries among patients with kidney injury, to compare the treatment tactics of this category of patients before and after the appearance of the urological service at the N.V. Sklifosovsky Institution.

**Material and methods.** Retrospective study of 187 patients with blunt abdominal trauma was performed during the period of 2016-2019. In 32,6% cases multiple disturbance including kidney was detected. Male persons were more common (73,8%), age 18-72 (37,9±8,83), usually suffered road traffic accident (57,4%) or height fall (31,1%). Stable patients (ISS<16) were 67,2%, unstable (ISS≥16) – 32,8%. The severity of renal disturbance was appreciated with CT in 67,2% case and after laparotomy in others. Treatment strategy was defined by urologists in 5 patients with OIS grade 3-5 and by general surgeons in 15 patients.



**Results.** In «urology» group laparotomy and renal exploration was done in 1(20%) person, embolization of renal artery branch was performed in 2(40%) and non-operative management was chosen for 2(40,0%) patients with sufficient outcome. Hospital stay amounted to 13,7±2,4 days.

All patients of «general surgery» group underwent laparotomy. Among them paranephric hematoma was explored in 2(13,4%), nephrorrhaphy was done in 3(20,0%) and nephrectomy – in 10(66.6%) injured ones. Hospital discharge on 17,5±3,5 day.

**Discussion.** All patients with renal trauma met abdominal organs disturbances too. Urologists in these cases are more prone to expectant strategy than general surgeons while less aggressive (expectant and angiosternotomy) approach demonstrates better outcomes.

**Conclusion.** In case of similar grade of renal trauma expectant approach and angioembolisation save the patient from open surgery in 80% cases, facilitates early activation and shorten hospital stay significantly. In view of paucity of such cases in our review following studies are expected.

**Key words:** renal trauma; renal injury; blunt abdominal trauma; operative treatment of renal injury; expectant treatment of renal injury.

**For citation:** Isakov M.N., Mikhailikov T.G., Yartsev P.A. Comparison of surgical treatment of rupture of the bladder. *Experimental and Clinical Urology* 2020;13(5):80-85, <https://doi.org/10.29188/2222-8543-2020-13-5-80-85>

## ВВЕДЕНИЕ

Закрытая травма почки среди органов мочеполовой системы является самым частым повреждением под действием внешних факторов [1, 2]. В силу анатомических особенностей почка хорошо защищена от удара, чему способствует наличие мышечного каркаса переднебоковой стенки живота и поясницы, органов живота, хорошо развитой околопочечной клетчатки, задних отрезков нижних ребер. Это означает, что энергия воздействия на почку, необходимая для нанесения травмы, должна быть велика и, проходя через прилегающие органы и ткани, поражать их даже в большей степени, чем почку [3]. Чем больше степень повреждения почки, тем вероятнее сочетанный и множественный характер травмы, что подтверждают множественные публикации во всем мире. Так, представленные в течение последних 20 лет результаты ретроспективных исследований, выполненных в Южной Австралии, Бразилии, Канаде, Тунисе и России, показывают, что при травме почки 4-5 степени по шкале повреждений Американской ассоциации хирургии травм (OIS AAST: American Association for the Surgery of Trauma – Organ Injury Scale) множественные травмы органов брюшной полости находят у 64,3-90,6% пострадавших [1, 3-7]. И поскольку наиболее грозным симптомом травмы живота является внутрибрюшное кровотечение у 40,3% пострадавших, ведущее к развитию геморрагического шока у 40,7-54,2% пострадавших, то зачастую принимающим и оперирующим специалистом является не уролог, а абдоминальный хирург [7, 8]. В США L.L. Yeung и S.B. Brandes сравнили тактику ведения больных с травмой почки урологов и общих хирургов. По их данным 97% урологов и только 79% хирургов определяют наличие контралатеральной почки до операции, а при выполнении нефрэктомии лишь 39% хирургов проводят доказательную внутривенную урографию на столе, предпочитая пальпацию противоположной почки, против 82% специалистов урологов [9]. Другой важной интраоперационной особенностью специалистов общехирургического профиля является редкое (21% против 71% – при операции урологом) применение техники выделения сосудов почки до ревизии паранефральной гематомы, что значительно повышает риск органуносящей операции [10, 11]. Отсюда

следует вывод: травма почки, в особенности высокой степени тяжести (4-5 OIS AAST), не может рассматриваться исключительно как «урологическое» состояние, а скорее как междисциплинарная проблема, требующая сближения позиций хирургических профилей [9].

Для анализа актуальности вопроса травмы почки традиционно оценивают следующие показатели: частота встречаемости закрытой травмы почки, причины и степени тяжести повреждения органа, распределение пострадавших по возрасту и полу. При анализе публикаций за последние 20 лет как в российских, так и в зарубежных изданиях, привлекают внимание несколько моментов:

1. Неуклонно снижается число больных с травмами почки: в первой декаде нашего столетия число больных с сочетанной травмой составляло 1-8%, во второй – 0,4%-1,07% [1, 2, 7, 12-14];

2. Типичный портрет пострадавшего за эти годы не претерпел существенных изменений – это мужчина трудоспособного возраста, попавший в дорожно-транспортное происшествие либо упавший с высоты, реже получивший спортивную или криминальную травму [3, 4, 6, 15, 16];

3. Отмечается значительный сдвиг в лечебной тактике в сторону консервативного ведения, что отражается не только в публикациях, представляющих отдельные клиники, но и в обширных национальных анализах и многоцентровых исследованиях [2, 4, 5, 17, 18, 19, 20, 21-23]. Впрочем, это относится только к изолированной травме почки либо сочетанным или множественным травмам без признаков внутрибрюшного кровотечения или перитонита. В последних же случаях, даже в случае выполнения диагностической лапароскопии, хирургическая тактика активна и почти наверняка выполняется лапаротомия [2, 4, 15, 21, 24]. И если интраоперационно проводится ревизия травмированной почки, то чаще всего это завершается нефрэктомией [6];

4. За все эти годы не достигнут консенсус по оптимальной тактике ведения больных с тяжелой степенью повреждений почки. По наиболее часто используемой сегодня классификации американской ассоциации хирургов это 4-5 степень [20]. Одни авторы настаивают на выжидательной тактике особенно при стабильном состоянии больного даже при небольшом количестве крови в брюшной полости [2, 6, 22, 25-27]. Другие авторы в

это же время настаивают на оперативном лечении: лапаротомии, экстрavasации мочи, эмболизации при гипотонии и макрогематурии с функциональными результатами как минимум не уступающими консервативному ведению [3, 6, 28, 29, 30]. Особенно примечательно, что и в клинических рекомендациях ведущих урологических обществ (Американской урологической ассоциации (AUA), Европейской ассоциации урологов (EAU), Международное общество урологов (SIU)), нет единства мнений [21].

Цель настоящего исследования – определить частоту травмы почек у больных с закрытой травмой живота, выделить среди пациентов с травмой почек больных с повреждениями тяжелой (3-5 по классификации OIS AAST) степени, сравнить лечебную тактику этой категории больных до и после появления урологической службы в НИИ скорой помощи им. Н.В. Склифосовского.

## МАТЕРИАЛЫ И МЕТОДЫ

Нами проведен ретроспективный анализ историй болезни 187 пациентов с закрытой травмой живота, находившихся на лечении в НИИ СП им. Н.В. Склифосовского в 2016-2019 гг. Всем больным при поступлении в обязательном порядке выполнялись следующие исследования: общий анализ крови для оценки лейкоцитоза и уровня гемоглобина, биохимический анализ крови с оценкой уровня азота крови, печеночных трансаминаз и амилазы, общий анализ мочи с определением микро- и макрогематурии, коагулограмма. Из инструментальных обследований всем поступившим и обратившимся выполнялось ультразвуковое исследование (УЗИ) по протоколу FAST (Focused assessment with sonography for trauma), выявляющему в том числе наличие свободной жидкости в гепаторенальном и спленоренальном карманах, в малом тазу. Признаками значительного (более 500 мл) количества свободной жидкости (потенциально, крови) являлось расхождение листков брюшины более чем на 1 см в трех исследуемых областях брюшной полости. Кроме того, при стабильной гемодинамике пострадавшим выполнялось ультразвуковое исследование (УЗИ) органов брюшной полости и забрюшинного пространства, направленное на оценку целостности органов брюшной полости и забрюшинного пространства, наличия забрюшинных гематом, выявления фоновых патологических состояний. По результатам обследования больных относили либо к категории нестабильных пациентов (сумма баллов по шкале оценки тяжести повреждений –  $ISS \geq 16$ ) – они или подавались в операционную для экстренной операции, или им проводились противошоковые мероприятия в условиях реанимации до стабилизации состояния с последующей подачей в операционную; либо больным выставлялась категория стабильных пациентов тяжести ( $ISS < 16$ ) и они проходили дообследо-

вание в объеме мультиспиральной компьютерной томографии (МСКТ), динамической скинтиграфии, УЗИ в динамике при выжидательной тактике или готовились к срочной операции.

У 61 из 187 пострадавших (32,6%) по результатам визуальной оценки (макрогематурия) либо общего анализа мочи (микрогематурия), а также по данным УЗИ (неоднородность паренхимы, окологеречная гематома) был установлен в том числе диагноз закрытой травмы почки. Именно эти пациенты с закрытой множественной травмой живота и были объектами дальнейшего исследования.

Каналами госпитализации у этих больных были либо бригада скорой помощи у 38 (62,3%), либо самообращение – у 23 (37,7%). Среди пострадавших мужчин было 45 (73,8%), женщин – 16 (26,2%). Возраст поступивших колебался от 18 лет до 72 лет (средний возраст  $37,9 \pm 8,83$ ), причинами травмы у 35 (57,4%) больных стало дорожно-транспортное происшествие, у 19 – (31,1%) падение с высоты, 6 (9,8%) больных были избиты и у одной пациентки (1,7%) причина травмы не установлена. К категории стабильных больных ( $ISS < 16$ ) отнесены 41 (67,2%) человек, к нестабильным ( $ISS \geq 16$ ) – 20 (32,8%) пациентов.

Для удобства анализа в зависимости от тяжести повреждения органов брюшной полости, определяемому по наличию и объему свободной жидкости брюшной полости, наличию перитонита, суммы баллов по шкале ISS, пострадавшие были отнесены к одной из 4 групп:

*Группа 1 – группа низкого риска.* Сюда отнесли пациентов с отсутствием свободной жидкости в животе либо в количестве, определяемом как минимальное, без перитонита, сумма баллов ISS менее 16 (13 пациентов).

*Группа 2 – группа умеренного риска.* У этих больных объем свободной жидкости в брюшной полости не превышал 500 мл, без перитонеальных знаков, сумма баллов ISS менее 16 (16 пациентов).

*Группа 3 – группа высокого риска.* Пострадавшие этой группы имели изначально клинически значимый объем свободной жидкости брюшной полости, превышающей 500 мл либо количество жидкостиросло в динамике, при отсутствии признаков перитонита при сумме баллов шкалы ISS менее 16. Этим больным в качестве метода окончательной диагностики проводилась диагностическая лапароскопия (12 пациентов).

*Группа 4 – группа катастрофического риска,* включала в себя любых больных с картиной перитонита либо сочетанием нестабильного состояния ( $ISS$  свыше 16) и любым диагностически значимым объемом свободной жидкости в брюшной полости (20 пациентов).

Для оценки степени тяжести повреждения почек нами использовалась классификация американской ассоциации хирургов OIS (Organ Injury Scale), имеющая 5 степеней. Стратификация травмы почки осуществлялась по данным МСКТ с контрастным веществом у 41 (67,2%) пострадавшего или лапаротомии – у 20 (32,8%).

При этом, в связи с различным описанием изменений почек в протоколах МСКТ и операций, для возможности анализа пострадавшие разделялись как имеющие легкие повреждения (ушиб, подкапсульная гематома, неглубокие разрывы), что соответствует 1-2 степеням OIS и как имеющие тяжелые повреждения (глубокие разрывы, отрывы полюсов, паранефральные массивные гематомы, фрагментация почки и повреждение ствола почечной артерии), что соответствует 3-5 степеням OIS (табл. 1).

Тяжелая степень травмы почки выявлена у 20 больных, при этом по данным МСКТ или лапаротомии отрыва от сосудистой ножки или отрыва лоханки не выявлялось ни у одного больного. У одной пациентки отмечено редкое состояние – повреждение интимы основного ствола почечной артерии с ее тромбированием и развитием инфаркта почки.

Следует отметить, что повреждения почки легкой степени в НИИ скорой помощи им. Н.В. Склифосовского велись и ведутся консервативно. В то же время тактика лечения больных с тяжелыми повреждениями почки до и после появления в институте урологической службы значительно различается, в связи с чем нами выделены две группы: основная группа, куда вошли 5 пациентов, чью лечебную тактику определял врач-уролог; группа сравнения, в которую включили 15 больных, их лечение проводилось врачом общехирургического профиля.

## РЕЗУЛЬТАТЫ

Выжидательная тактика оправдала себя у всех 13 больных группы низкого риска (группа 1), в то время как в группе умеренного риска (группа 2) только половина (8 из 16) пациентов велись консервативно. Оперативное лечение выполнено у 40 (65,6%) пациентов – у некоторых из них и на органах брюшной полости, и забрюшинного пространства. Виды операций в каждой группе различной степени риска представлены в таблице 2.

Как уже отмечалось ранее, операционная активность у больных 1-й группы (низкого риска) была нуле-

вая, в то время как в 3-й (высокого риска) и 4-й (катастрофического риска) группах – 100%. Половине пострадавших 2-й группы (умеренного риска) выполнены оперативные вмешательства различной сложности, причем у 3 из 8 оперированных показанием к вмешательству стало только наличие травмы почки.

Общая кровопотеря в 1-й группе составила – 42,3±32,5 мл, во 2-й – 318,8±121,1 мл, в 3-й – 858,3±251,4 мл и в 4-й – 757,5±404,0 мл. Время выполнения операции у больных 2-й, 3-й и 4-й группы отличалось не сильно и составило 141,3±38,4 минут, 163,3±44,4 минут и 197,0±66,0 минут соответственно, также как и сроки госпитализации: 9,7±3,1, 10,9±2,2 и 11,7±2,7 суток, соответственно. Связано это с особенностью доступа: практически все операции (за исключением 2 артериальных эмболизаций и 5 лапароскопических санаций брюшной полости) выполнялись открыто, что объясняло как продолжительность операции, так и сроки госпитализации. Летальных исходов в первых двух группах не было, 1 пациент из 3-й группы и 3 пациента из 4-й группы скончались.

При сравнении данных 5 пациентов основной и 15 пациентов контрольной группы нами получены следующие результаты: объем паранефральной гематомы составил в среднем 820,1±184,3 мл и 600,3±240,7 мл, соответственно.

Открытое оперативное лечение у пациентов основной группы выполнено у одного 1 (20,0%) пострадавшего из группы катастрофического риска в связи с нестабильной гемодинамикой. Ему была выполнена лапаротомия со вскрытием паранефральной гематомы, ревизия почки и почечных сосудов. Показаний к нефроррафии и нефрэктомии не выявлено. Еще у 2 (40,0%) пациентов в связи с продолжающимся кровотечением из ветви почечной артерии выполнена ангиография и эмболизация кровоточащего сосуда. У 2 (40,0%) пациентов, несмотря на тяжелое повреждение почки (поперечный разрыв), выбрано консервативное ведение с положительным эффектом.

Все пациенты контрольной группы перенесли оперативное лечение в объеме лапаротомии, после чего

Таблица 1. Тяжесть травмы почек в группах сравнения

Table 1. Grade of renal injury in groups of comparison

Степень травмы почки Grade of renal injury	Группа 1 (N=13) Group 1 (N=13)	Группа 2 (N=16) Group 2 (N=16)	Группа 3 (N=12) Group 3 (N=12)	Группа 4 (N=20) Group 4 (N=20)
Легкая, n mild (OIS 1-2), n	13	12	7	9
Тяжелая, n severe (OIS 3-5), n	0	4	5	11

Таблица 2. Виды операций в группах сравнения

Table 2. Types of surgery in groups of comparison

Виды операций Surgery types	Группа 1 (N=13) Group 1 (N=13)	Группа 2 (N=16) Group 2 (N=16)	Группа 3 (N=12) Group 3 (N=12)	Группа 4 (N=20) Group 4 (N=20)
Операции на органах живота abdominal surgery, n	0	5	13	30
Нефрэктомия, n nephrectomy, n	–	1	4	5
Нефроррафия, n nephrorraphy, n	–	1	1	1
Вскрытие паранефральной гематомы, n revision of paranephric hematoma, n	–	2	–	–
Ангиоэмболизация почечной артерии, n renal angioembolisation, n	–	1	–	1



произведено вскрытие паранефральной гематомы и удаление сгустков у 2 (13,4%) пострадавших, ушивание паренхимы почки – у 3 (20,0%) пострадавших или нефрэктомия – у 10 (66,6%).

Продолжительность итогового пребывания больных в условиях реанимационного отделения и общее пребывание в стационаре следующее: в основной группе – 10,0±2,5 суток и 13,7±2,4 суток, соответственно, в контрольной группе – 13,25±1,25 суток – в реанимации и 17,5±3,5 суток – общая госпитализация.

## ОБСУЖДЕНИЕ

Результаты настоящего ретроспективного анализа выявили несколько важных тенденций при травме органов живота.

Только у трети больных с закрытой травмой органов брюшной полости выявляются травматические изменения почек, но практически у всех больных с травмой почек устанавливается наличие травмы органов брюшной полости различной степени тяжести. Это перекликается с наблюдениями отечественных и зарубежных авторов, так исследователи из ФГБОУ ВО Казанский ГМУ сообщают, что из 120 больных с закрытой травмой живота 71,4% больных имели изолированные повреждения органов брюшной полости, а специалисты из университетской больницы г. Куритиба утверждают, что наличие закрытой травмы почки является прямым указанием на множественный или сочетанный характер травмы [5, 27].

Изолированный или множественный характер травмы не влияет на типичный портрет пострадавшего: мужчина трудоспособного возраста, попавший в ДТП или упавший с высоты. Это также согласуется с результатами публикаций, так, например, в 2017 году представлен обзор 811 пострадавших с закрытой травмой живота, причиной которой у 583 (71,9%) стало ДТП и у 228 (28,1%) – кататравма, при этом средний возраст составил 37,2±1,8 лет [18]. Это обуславливает не только медицинскую, но и социальную значимость проблемы.

Различие подходов между хирургами общего профиля и урологами отражается в склонности к выжидательной тактике и предпочтении МСКТ-диагностики перед интраоперационной со стороны последних. Как уже отмечалось

ранее, впервые это подмечено американскими исследователями в 2012 году [11]. У каждого из этих подходов имеется своя логика, что обуславливает необходимость совместной оценки лечебных исходов у различных категорий больных и выбора наилучшей междисциплинарной практики.

Травма почки, значимо вовлекающая паренхиму, в нашем исследовании была лишь у трети больных. Но, несмотря на весьма небольшое количество пациентов в группах сравнения, отчетливо прослеживается большая клиническая эффективность консервативного и малоинвазивного подходов. Это в целом отражает общемировую тенденцию к отказу от лапаротомии в пользу ангиографического метода эмболизации и выжидательной тактики как основного метода лечения [23-25]. Впрочем, нами не встречено указаний на применение лапароскопического доступа именно к лечению травмы почки, что вероятно требует дальнейших поисков.

## ВЫВОДЫ

Проведенный ретроспективный анализ наглядно демонстрирует оправданность применяемого в клинике диагностического алгоритма, включающего в том числе обязательное ультразвуковое исследование. Демонстрирует, что при схожем объеме травмы почки и при отсутствии показаний к хирургическому вмешательству по поводу повреждений других органов брюшной полости, применение консервативной либо малоинвазивной терапии, в сравнении с традиционным хирургическим подходом, позволяет у 80% больных избежать полостной операции. Такое применение консервативной или малоинвазивной терапии при разрывах почки 4-5 степени приводит к ранней активизации, сокращению срока госпитализации, включая реанимационное отделение, демонстрирует большую удовлетворенность пациента лечением. Следует отметить, что в связи с малочисленностью группы наблюдения, требуются дальнейшие исследования для поиска оптимальных показаний к консервативному ведению травмы почки, способов увеличения числа малотравматичных эндоваскулярных вмешательств, а также возможностей применения вместо открытых вмешательств лапароскопических. ■

## ЛИТЕРАТУРА / REFERENCES

1. Baverstock R, Simons R, McLoughlin M. Severe blunt renal trauma: a 7-year retrospective review from a provincial trauma centre *Can J Urol* 2001;8(5):1372-1376.
2. Бармина Т.Г., Шарифуллин Ф.А., Абакумов М.М., Забавская О.А. Значение компьютерной томографии в диагностике повреждений почек. *Российский электронный журнал лучевой диагностики* 2018;8(2):123-133. [Barmina T.G., Sharifullin F.A., Abakumov M.M., Zabavskaya O.A. Computed tomography in kidney injuries diagnosis. *Rossiyskiy elektronnyy zhurnal radiologii (REJR) = Russian Electronic Journal of Radiology (REJR)* 2018;8(2):123-133. (In Russian)].
3. Herath M, Catterwell R. A 15 year retrospective analysis of renal trauma in a tertiary South Australian hospital *Eur Urol Suppl* 2019;(18):1553. [https://doi.org/10.1016/S1569-9056\(19\)31120-0](https://doi.org/10.1016/S1569-9056(19)31120-0).
4. Broska CA Júnior, Linhares AC, Luz AM, Naufel CR Júnior, DE-Oliveira MS, Benção AL, et al. Profile of renal trauma victims treated at a university hospital in Curitiba. *Rev*

5. Sallami S, Ichaoui H, Bokal Z, Abou El Makarim S, Khouni H, et al. Failure predictors of non-operative management of severe blunt renal trauma: A multicenter study about 87 cases. *Eur Urol Suppl* 2018;(17):203. [https://doi.org/10.1016/S1569-9056\(18\)30984-9](https://doi.org/10.1016/S1569-9056(18)30984-9).
6. Смоляр А.Н., Абакумов М.М. Диагностика и лечение повреждений почек при закрытой травме. *Хирургия. Журнал им. Н.И. Пирогова* 2013;(5):26-30. [Smoliar A.N., Abakumov M.M. Diagnostics and treatment of renal injury after closed abdominal trauma. *Khirurgiya. Zhurnal imeni N.I. Pirogova = Pirogov Russian Journal of Surgery* 2013;(5):26-30. (In Russian)].
7. Чикаев В.Ф., Ибрагимов Р.А., Микусев Г.И., Бондарев Ю.В., Айдаров А.Р. Особенности диагностики и лечения пострадавших при сочетанной травме живота. *Вестник современной клинической медицины* 2013;6(5):149-152. [Chikaev V.F., Ibragimov R.A., Mikusev G.I., Bondarev Ju.V., Aidarov A.R. Diagnostic and treatment features in pa-

## ЛИТЕРАТУРА/REFERENCES

- tients with concomitant abdominal injury. *Vestnik sovremennoy klinicheskoy meditsiny = The Bulletin of Contemporary Clinical Medicine* 2013;6(5):149-152. (In Russian)].
8. Смоляр А.Н., Абакумов М.М., Шарифуллин В.А., Бармина Т.Г. Лечение пострадавших с травматическим забрюшинным кровоизлиянием на современном этапе развития методов лучевой диагностики. *Российский электронный журнал лучевой диагностики* 2013;3(4):94-99. [Smolyar A.N., Abakumov M.M., Sharifullin V.A., Barmina T.G. Treatment of patients with traumatic retroperitoneal bleeding on a modern level of development of radiological methods. *Rossiyskiy elektronnyy zhurnal radiologii (REJR) = Russian Electronic Journal of Radiology (REJR)* 2013;3(4):94-99. (In Russian)].
  9. Yeung LL, Brandes SB. Contemporary management of renal trauma: differences between urologists and trauma surgeons. *J Trauma Acute Care Surg* 2012;72(1):68-77. <https://doi.org/10.1097/TA.0b013e31823e29f6>.
  10. Carroll PR, Klosterman P, McAninch JW. Early vascular control for renal trauma: a critical review. *J Urol* 1989;141(4):826-829. [https://doi.org/10.1016/s0022-5347\(17\)41022-6](https://doi.org/10.1016/s0022-5347(17)41022-6).
  11. Morey AF, Brandes S, Dugi DD 3rd, Armstrong JH, Breyer BN, Broghamme JA, et al. Urotrauma: AUA guideline. *J Urol* 2014;192(2):327-335. <https://doi.org/10.1016/j.juro.2014.05.004>.
  12. Глыбочко П.В., Башков В.А. Алгоритм диагностики и лечения закрытых повреждений почек. *Фундаментальные исследования* 2005;(9):10-11. [Glybochko P.V., Bashkov V.A. Algorithm for the diagnosis and treatment of closed kidney injury. *Fundamental'nyye issledovaniya = Fundamental Research* 2005;(9):10-11. (In Russian)].
  13. Brenton T, Sharma D, Moran C. A review of the trends and management of renal trauma in England & Wales from 1991-2015. *Eur Urol Suppl* 2019;18(1):404. [https://doi.org/10.1016/S1569-9056\(19\)30304-5](https://doi.org/10.1016/S1569-9056(19)30304-5).
  14. Gor RA, Styskel BA, Li T, Canter DJ, Simhan J. Unexpected high rates of angiography and angioembolization for isolated low-grade renal trauma: results from a large, statewide, trauma database. *Urology* 2016;97:92-97. <https://doi.org/10.1016/j.urology.2016.05.042>.
  15. Колесников В.В., Рахимов Б.М., Кирсанов А.Н. Хирургическая тактика при тяжелой сочетанной травме, осложненной забрюшинными гематомами. *Тольяттинский медицинский консилиум* 2017;(3-4):57-62. [Kolesnikov V.V., Rakhimov B.M., Kirsanov A.N. Urgical tactics in severe injury, complicated by retroperitoneal hematoma. *Tolyatinskiy meditsinskiy konsilium = Togliatti Medical Council* 2017;(3-4):57-62. (In Russian)].
  16. Thanapaisal C, Sirithanaphol W. Management of blunt renal trauma in Srinagarind Hospital: 10-year experience. *J Med Assoc Thai* 2013;96(4):124-128.
  17. Мунгалов Н.П., Минашкин Р.Е. Диагностика травмы почки. *Бюллетень ВСНЦ РАМН* 2007;57(5):135-136. [Mungalov N.P., Minashkin R.E. Diagnostics of kidney injury. *Vyulleten' VSNTS RAMN = Acta Biomedica Scientifica (East Siberian Biomedical Journal)* 2007;57(5):135-136. (In Russian)].
  18. Глыбочко П.В., Башков В.А. Длительность пребывания в стационаре больных с закрытыми травмами почек в зависимости от выбранной лечебной тактики. *Фундаментальные исследования* 2005;(9):12-13. [Glybochko P.V., Bashkov V.A. Duration and efficiency of hospital treatment of blunt renal trauma patients depending on the choice of treatment mode. *Fundamental'nyye issledovaniya = Fundamental Research* 2005;(9):12-13. (In Russian)].
  19. Sangthong B, Demetriades D, Martin M, Salim A, Brown C, Inaba K, et al. Management and hospital outcomes of blunt renal artery injuries: analysis of 517 patients from the National Trauma Data Bank. *J Am Coll Surg* 2006;203(5):612-617. <https://doi.org/10.1016/j.jamcollsurg.2006.07.004>.
  20. Sujenthiran A, Elshout PJ, Veskimae E, MacLennan S, Yuan Y, Serafetinidis E, et al. Is Nonoperative Management the Best First-line Option for High-grade Renal Trauma? A Systematic Review. *Eur Urol Focus* 2019;5(2):290-300. <https://doi.org/10.1016/j.euf.2017.04.011>.
  21. Bryk DJ, Zhao LC. Guideline of guidelines: a review of urological trauma guidelines. *BJU Int* 2016;117(2):226-234. <https://doi.org/10.1111/bju.13040>.
  22. Dagenais J, Leow JJ, Haider AH, Wang Y, Chung BI, Chang SL, et al. Contemporary Trends in the Management of Renal Trauma in the United States: A National Community Hospital Population-based Analysis. *Urology* 2016;97:98-104. <https://doi.org/10.1016/j.urology.2016.06.051>.
  23. Oberberger AS, Barton SL, Birzele J, Ahmadi K, Sommer C, Strebel RT. Therapie und Nachsorge traumatischer Nierenverletzungen – 10 Jahre Erfahrung eines Schweizer Level-1-Traumazentrums [Management and follow-up of renal injury—a 10-year experience at a Swiss level 1 trauma center]. *Urologe A* 2020;59(2):169-175. <https://doi.org/10.1007/s00120-019-01073-z>.
  24. Малков И.С., Филиппов В.А., Коробков В.Н., Халилов Х.М., Тагиров М.Р., Габитов И.М. Диагностические аспекты закрытых повреждений живота. *Казанский медицинский журнал* 2016;97(6):892-897. <https://doi.org/10.17750/KMJ2016-892>. [Malkov I.S., Filippov V.A., Korobkov V.N., Khalilov Kh.M., Tagirov M.R., Gabitov I.M. Diagnostic aspects of closed abdominal injuries. *Kazanskiy meditsinskiy zhurnal = Kazan Medical Journal* 2016;97(6):892-897. <https://doi.org/10.17750/KMJ2016-892>. (In Russian)].
  25. Возианов С. А., Сабадаш М. Е., Бондаренко Ю. М., Шуляк А.В. Собственный опыт оперативного лечения закрытой травмы почки. *Вестник урологии* 2014;(4):3-12. [Vozianov S.A., Sabadash M.E., Bondarenko Y.M., Shulyak A.V. Own experience of surgical treatment of blunt renal trauma. *Vestnik urologii = Urology Herald* 2014;(4):3-12. (In Russian)].
  26. Chouhan JD, Winer AG, Johnson C, Weiss JP, Hyacinthe LM. Contemporary evaluation and management of renal trauma. *Can J Urol* 2016;23(2):8191-8197.
  27. Колесников В.В., Рахимов Б.М., Галкин И.В., Проценко О.Н., Левченко А.П. Опыт лечения пострадавших с тяжелой сочетанной травмой живота, сопровождающейся забрюшинными гематомами. *Тольяттинский медицинский консилиум* 2011;(3-4):111-113. [Kolesnikov V.V., Rakhimov B.M., Galkin I.V., Protsenko O.N., Levchenko A.P. Experience in treating victims with severe concomitant abdominal trauma accompanied by retroperitoneal hematomas. *Tolyatinskiy meditsinskiy konsilium = Togliatti Medical Council* 2011;(3-4):111-113. (In Russian)].
  28. Аль-Шукри С.Х., Макке С.А., Ткачук В.Н. Анализ отдаленных результатов лечения пострадавших, перенесших закрытые повреждения почек. *Нефрология* 2008;12(4):62-66. [Al-Shukri S.Kh., Makke Samer Ali, Tkachuk V.N. The analysis of long time results of the treatment of patients with blunt kidney damage. *Nephrologia = Nephrology* 2008;12(4):62-66. (In Russian)].
  29. Fiard G, Terrier N, Sengel C, Chodez M, Descotes J-L, Rambeaud J-J, Long J-A. Indications, successes and complications of arterial embolization in renal trauma. *Eur Urol Suppl* 2013;12(1):e564. [https://doi.org/10.1016/S1569-9056\(13\)61047-7](https://doi.org/10.1016/S1569-9056(13)61047-7).
  30. Hampson LA, Radadia KD, Odisho AY, McAninch JW, Breyer BN. Conservative Management of High-grade Renal Trauma Does Not Lead to Prolonged Hospital Stay. *Urology* 2018;115:92-95. <https://doi.org/10.1016/j.urology.2017.11.018>.

## Сведения об авторах:

Михайликов Т.Г. – к.м.н., врач-уролог отделения 1 хирургии и научный сотрудник отделения неотложной хирургии, эндоскопии и интенсивной терапии ГБУЗ «Научно-исследовательский институт скорой помощи имени Н.В. Склифосовского ДЗМ»; Москва, Россия; urolog9@yandex.ru; РИНЦ Author ID 1067445

Исаков М.Н. – младший научный сотрудник отделения неотложной хирургии, эндоскопии и интенсивной терапии и врач-уролог отделения 1 хирургии ГБУЗ «Научно-исследовательский институт скорой помощи имени Н.В. Склифосовского ДЗМ»; Москва, Россия; maksenger@gmail.com; РИНЦ Author ID 1074629

Ярцев П.А. – профессор, д.м.н., научный руководитель отделения неотложной хирургии, эндоскопии и интенсивной терапии ГБУЗ «Научно-исследовательский институт скорой помощи имени Н.В. Склифосовского Департамента здравоохранения города Москвы»; Москва, Россия; yarcevPA@sklif.mos.ru; РИНЦ Author ID 694865

Джаграев К.Р. – к.м.н., заместитель главного врача по хирургии ГБУЗ «Научно-исследовательский институт скорой помощи имени Н.В. Склифосовского ДЗМ»; Москва, Россия; DzhagraevKR@sklif.mos.ru; РИНЦ Author ID 248080

## Вклад авторов:

Михайликов Т.Г. – написание текста статьи и статистическая обработка, 60%  
Исаков М.Н. – сбор и обработка материала, 10%  
Ярцев П.А. – предоставление материала исследования, научная правка текста, 20%  
Джаграев К.Р. – создание концепции и редактирование статьи, 10%

**Конфликт интересов:** Авторы заявляют об отсутствии конфликта интересов.

**Финансирование:** Исследование проведено без спонсорской поддержки.

**Статья поступила:** 12.07.2020

**Принята к публикации:** 25.09.2020

## Information about authors:

Mikhaylikov T.G. – PhD, urologist in 1st surgery department and researcher in department of emergency surgery, endoscopy and intensive care N.V. Sklifosovsky research institute of emergency care; Moscow, Russia; urolog9@yandex.ru; <https://orcid.org/0000-0002-8906-9228>

Isakov M.N. – junior researcher in department of emergency surgery, endoscopy and intensive care and urologist in 1st surgery department and N.V. Sklifosovsky research institute of emergency care; Moscow, Russia; maksenger@gmail.com; <https://orcid.org/0000-0002-1833-2682>

Yartsev P.A. – professor, Dr Sc., scientific chief in department of emergency surgery, endoscopy and intensive care N.V. Sklifosovsky Research Institute of Emergency Care; Moscow, Russia; yarcevPA@sklif.mos.ru; <https://orcid.org/0000-0003-1270-5414>

Dzhagraev K.R. – MD, Deputy Chief for Surgery in N.V. Sklifosovsky Research Institute of Emergency Care; Moscow, Russia; DzhagraevKR@sklif.mos.ru; <https://orcid.org/0000-0001-9081-8276>

## Authors' contributions:

Mikhaylikov T.G. – obtaining and analyzing statistical data, article writing, 60%  
Isakov M.N. – obtaining and analyzing statistical data, 10%  
Yartsev P.A. – Studying material providing and scientific text correction, 10%  
Dzhagraev K.R. – developing the research design and article editing, 10%

**Conflict of interest.** The authors declare no conflict of interest.

**Financing.** The study was performed without external funding.

**Received:** 12.07.2020

**Accepted for publication:** 25.09.2020

<https://doi.org/10.29188/2222-8543-2020-13-5-86-90>

# Сравнение оперативных методов лечения при разрыве мочевого пузыря

КЛИНИЧЕСКОЕ ИССЛЕДОВАНИЕ

**М.Н. Исаков, Т.Г. Михайликов, П.А. Ярцев**

ГБУЗ «Научно-исследовательский институт скорой помощи имени Н.В. Склифосовского Департамента здравоохранения города Москвы»; 3, стр. 21, Б. Сухаревская пл., Москва, 129090, Россия

**Контакт:** Исаков Максим Николаевич, [makcsenger@gmail.com](mailto:makcsenger@gmail.com)

## Аннотация:

**Введение.** Несмотря на то что традиционным методом оперативного лечения внутрибрюшинного разрыва мочевого пузыря является открытое ушивание дефекта его стенки, перспективным методом лечения таких травм является лапароскопическое ушивание мочевого пузыря.

**Материалы и методы.** В НИИ СП им. Н.В. Склифосовского в период с января 2016 по апрель 2020 года находились на лечении 22 больных с травмой мочевого пузыря. У 15 из них был внутрибрюшинный разрыв, 5 – внебрюшинный и у 2 – комбинированный разрыв мочевого пузыря. Среди пострадавших мужчин было 15 (68%), женщин – 7 (32%), средний возраст пациентов составил 42±18 лет. В клинической картине преобладали макрогематурия и боли внизу живота. Всем больным выполнялось ультразвуковое исследование (УЗИ) согласно протоколу FAST, у ряда больных выполнялась цистография.

**Результаты.** 20 (91%) больных были прооперированы и 2 (9%) пациентам с внебрюшинным разрывом мочевого пузыря проводилось дренирование уретральным катетером. Больные были разделены по способу оперативного лечения на 2 группы. В первой группе 2 (10%) пациентам выполнялось лапароскопическое ушивание мочевого пузыря с дренированием последнего уретральным катетером. 18 (90%) пациентам второй группы выполнялась лапаротомия с ушиванием мочевого пузыря. В зависимости от метода дренирования мочевого пузыря пациенты были выделены в группу цистостомии (группа А) и уретрального катетера (группа В). В группу А вошло 16 (73%) пациентов, которым выполнялась лапаротомия, ушивание разрыва или разрывов мочевого пузыря, эпицистостомия, дренирование брюшной полости и малого таза. Группа В включала 4 (18%) пациента после лапаротомии, лапароскопии, а также больных консервативного ведения с установкой уретрального катетера – 2 (9%).

**Обсуждение.** В мировой литературе существует мало научных статей по лапароскопическому методу лечения травмы мочевого пузыря, а представленные работы основаны на малой выборке больных. Однако метод представляется перспективным и эффективным способом лечения и может быть применен у больных с внутрибрюшинным разрывом мочевого пузыря со стабильной гемодинамикой, без жизнеугрожающих сочетанных травм.

**Заключение.** Использование открытого или лапароскопического ушивания мочевого пузыря без эпицистостомии значительно сокращает время пребывания больного в стационаре и позволяет восстановить самостоятельное мочеиспускание в среднем через 7 дней после операции. Лапароскопическое ушивание мочевого пузыря является эффективным и альтернативным методом лечения разрыва мочевого пузыря.

**Ключевые слова:** травма мочевого пузыря; внутрибрюшинный разрыв мочевого пузыря; открытое ушивание мочевого пузыря; лапароскопическое ушивание мочевого пузыря.

**Для цитирования:** Исаков М.Н., Михайликов Т.Г., Ярцев П.А. Сравнение оперативных методов лечения при разрыве мочевого пузыря. Экспериментальная и клиническая урология 2020;13(5):86-90, <https://doi.org/10.29188/2222-8543-2020-13-5-86-90>

<https://doi.org/10.29188/2222-8543-2020-13-5-86-90>

# Comparison of surgical treatment of bladder rupture

CLINICAL RESEARCH

**M.N. Isakov, T.G. Mikhailikov, P.A. Yartsev**

N.V. Sklifosovsky Research Institute of Emergency Care; 3, Build 21, B. Sukharevskaya Square St, Moscow 129090, Russia

**Contacts:** Maxim N. Isakov, [makcsenger@gmail.com](mailto:makcsenger@gmail.com)

## Summary:

**Introduction.** Even though open bladder suturing is a traditional method of surgical treatment of intraperitoneal rupture of the bladder, laparoscopic bladder suturing is a prospective method for treating such injuries.

**Materials and methods.** In N.V. Sklifosovsky Research Institute of Emergency Care during the period from January 2016 to April 2020, 22 patients with bladder injury were treated. 15 of them had an intraperitoneal rupture, 5 had an extraperitoneal rupture, and 2 had a bladder rupture. Among the affected men there were 15 (68%), women – 7 (32%), the average age of patients was 42 ± 18 years. The clinical picture was dominated by gross hematuria and pain in the lower abdomen. All patients underwent ultrasound examination (US) according to the FAST protocol, and cystography was performed in some patients.

**Results.** 20 (91%) patients were operated and 2 (9%), with extraperitoneal rupture of the bladder, were drained by urethral catheters. Patients were divided by the method of surgical treatment into 2 groups. In the 1st group, 2 (10%) patients underwent laparoscopic suturing of the bladder with drainage of the bladder with a urethral catheter. 18 (90%) patients of the 2nd group underwent laparotomy with suturing of the bladder. Depending on the method of bladder drainage, patients were divided into the cystostomy group (group A) and the urethral catheter group (group B). Group A – 16 (73%) patients who underwent laparotomy, suturing a rupture or ruptures of the bladder, epicystostomy, drainage of the abdominal cavity and lower pelvis. Group B – 4 (18%) patients after laparotomy, laparoscopy, as well as patients who underwent conservative therapy with the installation of an urethral catheter – 2 (9%).

**Discussion.** In the world literature, there are few scientific articles on the laparoscopic method of treating bladder injury, and the presented works are based on a small sample of patients. But, despite this, the method seems to be a promising and effective method for treatment and can be used in patients with intraperitoneal rupture of the bladder with stable hemodynamics, without life-threatening concomitant injuries.

**Conclusion.** The use of open or laparoscopic suturing of the bladder without epicystostomy significantly reduces the hospital stay and allows to restore natural urination on average 7 days after surgery. Laparoscopic suturing of the bladder is an effective and alternative treatment for bladder rupture.

**Key words:** bladder injury; intraperitoneal rupture of the bladder; open suturing of the bladder; laparoscopic suturing of the bladder.

**For citation:** Isakov M.N., Mikhailikov T.G., Yartsev P.A. Comparison of surgical treatment of bladder rupture. Experimental and Clinical Urology 2020;13(5):86-90, <https://doi.org/10.29188/2222-8543-2020-13-5-86-90>



## ВВЕДЕНИЕ

Разрыв мочевого пузыря впервые был описан в 1862 году в Лондонском медицинском журнале, где было опубликовано 2 случая разрыва мочевого пузыря в результате тупой травмы живота. У одного пациента была множественная травма после обвалившегося груза строительных отходов, второй получил травму в результате удара в нижнюю часть живота ограждением при беге в состоянии алкогольного опьянения [1]. По данным работ D.J. Врукс и соавт. и RG Gomez и соавт. повреждение урогенитального тракта встречается примерно в 10% всех травм живота и органов малого таза, среди них только в 1,6% случаев происходит травма мочевого пузыря [2, 3]. Хотя травма мочевого пузыря встречается редко, показатели смертности при ней достигают 22% [4]. Дорожно-транспортные происшествия (ДТП) является самой частой причиной тупой травмы мочевого пузыря (45% случаев), далее идут падения с высоты (21%) и несчастные случаи (14%) [5-9]. В исследовании M.T. Pereira и соавт., которые оценивали показатели смертности у больных с травмой мочевого пузыря за последние 20 лет, установлено, что летальность остается на высоком уровне [6]. По данным J. Barnard и соавт., возраст пострадавших в среднем составляет 41,9 лет, то есть больные с травмой мочевого пузыря чаще всего относятся к трудоспособной категории населения. Травма мочевого пузыря встречается чаще у мужчин, чем у женщин – 55% против 45% [10].

Травмы мочевого пузыря делится на внебрюшинный, внутрибрюшинный и комбинированный разрыв мочевого пузыря. По данным B. Phillips, у 63% пострадавших встречается внебрюшинный разрыв, у 32% – внутрибрюшинный и у 4% – комбинированный [11]. Тупая травма мочевого пузыря составляет 60-85% случаев, проникающая 15-51% [7, 12].

Традиционным методом оперативного лечения при внутрибрюшинном разрыве мочевого пузыря является лапаротомия, ушивание дефекта его стенки, в связи с тем, что экстрavasация мочи может приводить к мочевоому перитониту и смерти больного [8, 9].

В качестве хирургического доступа, как правило, применяют нижнесрединную лапаротомию либо разрез по Пфаненштилю. При ревизии мочевого пузыря должна быть оценена его шейка и устья мочеточников [13, 14]. После этого производится ушивание дефекта стенки однорядными или двухрядными рассасывающимися швами [11, 13]. Следующим этапом выполняется дренирование мочевого пузыря цистостомическим дренажом либо уретральным катетером [14-17]. Обязательно проводится проверка на герметичность путем введения 150-200 мл физиологического раствора или метиленового синего. Для оценки подтекания мочи в брюшную полость операция может быть завершена установкой страхового дренажа [13, 14].

Несмотря на возможное применение в качестве дренажа мочевого пузыря как цистостомы, так и уретрального катетера, в настоящее время четко прослеживается тенденция к применению только уретрального катетера [14, 16, 17]. Так, по данным Американской ассоциации урологов, не рекомендуется при внутрибрюшинном разрыве мочевого пузыря устанавливать цистостому, так как заживление после операции достаточно эффективно происходит и на уретральном катетере [14]. Дренирование мочевого пузыря только уретральным катетером сопровождается более коротким пребыванием в стационаре и меньшим количеством послеоперационных осложнений, по сравнению с больными, имеющими цистостому после операции [16].

В исследовании K.R. Thome и соавт., в котором проводилось сравнение результатов лечения больных, оперированных в связи с внутрибрюшинным разрывом мочевого пузыря с уретральным катетером и цистостомой и с уретральным катетером без цистостомы. Авторами был сделан вывод, что у больных с уретральным катетером после операции самостоятельное мочеиспускание восстанавливается раньше, чем у больных с цистостомой и уретральным катетером [17].

Стандартной тактикой лечения при внебрюшинном разрыве мочевого пузыря является консервативная терапия, которая включает клиническое наблюдение, длительное дренирование уретральным катетером и антибактериальную терапию [8, 18, 19]. Не существует четких рекомендаций, как долго нужно держать уретральный катетер после операции. Как правило, через 1-2 недели после дренирования мочевого пузыря уретральным катетером выполняют цистограмму и при отсутствии экстрavasации мочи уретральный катетер удаляют. В исследовании, проведенном N.V. Johnsen и соавт., установлено, что экстрavasация мочи после консервативной терапии на уретральном катетере обнаруживается в 18% случаев, поэтому выполнение контрольной цистографии является обязательным методом перед удалением уретрального катетера [19]. Исключением в консервативном подходе к лечению внебрюшинной травмы мочевого пузыря является разрыв шейки мочевого пузыря, попадание костных фрагментов в стенку мочевого пузыря, одновременное повреждение прямой кишки. В этих случаях требуется ревизия и ушивание дефекта мочевого пузыря [7, 20, 21].

Большинство внебрюшинных разрывов мочевого пузыря заживают в течение трех недель, однако, если при цистографии определяется экстрavasация контраста, дренирование уретральным катетером следует продлить до 4-х недель. При неэффективности же консервативного ведения Американская ассоциация урологов рекомендует выполнение хирургического лечения внебрюшинного разрыва мочевого пузыря [19]. Также при выявлении внебрюшинного разрыва мочевого пузыря, диагностированного в ходе лапаротомии по поводу других

повреждений органов брюшной полости, рекомендуется ушивать внебрюшинный разрыв для снижения риска инфекционных осложнений [7, 9, 22].

Несмотря на то что традиционным методом оперативного лечения внутрибрюшинного разрыва мочевого пузыря является открытое его ушивание, перспективным методом лечения таких травм является лапароскопический подход [23-25].

В настоящей работе представлены результаты сравнения открытой и лапароскопических техник ушивания мочевого пузыря, а также двух методов дренирования мочевого пузыря при разрыве: эпицистостомой и уретральным катетером.

## МАТЕРИАЛЫ И МЕТОДЫ

В НИИ скорой помощи им. Н.В. Склифосовского в период с января 2016 по апрель 2020 года находились на лечении 22 больных с травмой мочевого пузыря, из них с внутрибрюшинным разрывом – 15 (68%), с внебрюшинным – 5 (23%), с комбинированным – 2 (9%).

Среди пострадавших мужчин было 15 (68%), женщин – 7 (32%), средний возраст пациентов составил 42±18 лет. Причинами травмы стали ДТП у 9 (41%), падение с высоты – у 8 (36%), железнодорожная травма – у 1 (4,5%), избиение – у 1 (4,5%), спонтанный разрыв мочевого пузыря – у 3 (14%) пациентов.

В клинической картине преобладали макрогематурия у 16 (73%) и боли внизу живота у 13 (59%) пациентов. Кроме того, задержка мочи и анурия отмечены у 1 (4,5%) и 1 (4,5%) пострадавших, соответственно. При осмотре больных у 11 (50%) отмечалась болезненность при пальпации мочевого пузыря, у 6 (27%) были перитонеальные симптомы. У 1 (4,5%) больного имелась гематома наружных половых органов и у 1 (4,5%) – отмечена клиника бактериотоксического шока.

Для диагностики травмы мочевого пузыря всем больным выполнялось ультразвуковое исследование (УЗИ) согласно протоколу FAST, при котором у всех больных с внутрибрюшинным разрывом мочевого пузыря обнаруживалась свободная жидкость в брюшной полости.

У 6 (27%) больных в силу стертости клинической картины до операции выполнялась цистография с целью установки верного диагноза и 7 (32%) пациентам

внутрибрюшинный характер разрыва мочевого пузыря установлен по данным диагностической лапароскопии.

## РЕЗУЛЬТАТЫ

Время от момента поступления больного в стационар до подачи больного в операционную в среднем было 40±61 часов (0,66-168 часов). Поздняя подача в операционную обусловлена вялым течением мочевого перитонита и запоздалой диагностикой.

Из 22 пострадавших 20 (91%) больных перенесли хирургическое вмешательство, 2 (9%) больным проведено консервативное лечение: установка уретрального катетера и назначение антибактериальной терапии.

Оперированные пациенты впоследствии разделены на две группы: лапароскопического ушивания (группа I) – 2 больных и открытого ушивания (группа II) – 18 больных. По методу же дренирования мочевого пузыря 16 пострадавших отнесены в группу А (эпицистостомии) и 6 – в группу В (уретрального катетера). Больные указанных групп были сопоставимы по возрасту, в то время как половая принадлежность в группах различалась (табл. 1).

Пациентам группы I выполнялось лапароскопическое ушивание мочевого пузыря с дренированием последнего уретральным катетером. Диагноз внутрибрюшного разрыва мочевого пузыря у этих пациентов установлен при цистографии одного больного и при диагностической лапароскопии – у второго.

Пациентам группы II выполнено открытое ушивание мочевого пузыря, при этом у 6 из них имела место конверсия после диагностической лапароскопии. У 16 из 18 пациентов этой группы, ушивание разрывов мочевого пузыря завершалось эпицистостомией и только 2 пациентам мочевой пузырь дренирован уретральным катетером.

Таким образом, в группу эпицистостомии (группа А) вошли 16 из 18 оперируемых лапаротомно, а в группу уретрального катетера (группа В) – все лапароскопически оперируемые пациенты, двое из группы – лапаротомии и два пациента, прошедших консервативное лечение.

Размер дефекта мочевого пузыря во всех группах в среднем был 3±2,5 см (1-6 см).

Время операции в I группе составило 96±52 мин (50-16 мин), во II группе в среднем было 163±53 мин (85-265 мин).

Таблица 1. Распределение больных по возрасту и полу в изучаемых группах  
Table 1. Distribution of patients by age and gender in each group

	Группа I (N=2) Group I (N=2)		Группа II (N=18) Group II (N=18)		Группа А (N=16) Group A (N=16)		Группа В (N=6) Group B (N=6)	
	М M	Ж W	М M	Ж W	М M	Ж W	М M	Ж W
Пол, n(%) Gender n(%)	2 (100)	0	13 (72)	5 (28)	10 (63)	6 (37)	5 (83)	1 (17)
Возраст, лет Age, year	41±21		45±17		46±18		39±13	

Кровопотеря у больных с лапароскопией составила 30 и 50 мл, гемотрансфузия не проводилась. В группе лапаротомии кровопотеря составила в среднем  $776 \pm 1259$  мл (85-4500 мл), гемотрансфузия была выполнена у 2 (11%) из 18 пациентов.

В группе I послеоперационных осложнений не было. У 13 (72%) из 18 пациентов группы II ранний послеоперационный период осложнился мочевым перитонитом, у 1 пациента отмечено нагноение послеоперационной раны в области установки цистостомы, у 2 больных наблюдалась несостоятельность шва мочевого пузыря. Стоит обратить внимание, что ранний послеоперационный период протекал гладко у тех 5 (28%) больных этой группы, у которых оперативное вмешательство проведено в 1-е сутки после травмы.

Летальных исходов в группе лапароскопии не было, в то время как в группе лапаротомии они имели место у 2 (11%) из 18 больных.

Активизация пациентов группы I проводилась в 1-ые сутки, а цистография, подтверждающая состоятельность ушитой стенки мочевого пузыря, и удаление уретрального катетера выполнялись на 7-ые сутки послеоперационного периода. После удаления уретрального катетера у всех больных восстановилось самостоятельное мочеиспускание. Койко-день в I группе составил 8 и 11 дней.

В группе II активизация больных производилась на 2-е-3-е сутки. Только 9 (50%) больным этой группы выполнялась цистография. Удаление цистостомы производилось в среднем через  $18 \pm 6$  (11-28) дней. 3 (16,6%) больных в группе II были выписаны с цистостомой.

Двум консервативно пролеченным пациентам с внебрюшинным разрывом мочевого пузыря на 7-е сутки выполнена цистография – герметичность мочевого пузыря подтверждена у обоих. Однако уретральный катетер удалялся только по достижении вертикализации: на 13-е и 16-е сутки, соответственно, что было связано с сочетанным переломом костей таза. После удаления катетера у обоих больных восстановлено эффективное мочеиспускание без признаков несостоятельности мышечной стенки.

## ОБСУЖДЕНИЕ

Аналогичная работа была проведена М.М. Рашидовым и соавт., в которой у 9 больных со стабильной гемодинамикой и отсутствием тяжелых сочетанных повреждений выполнялась диагностическая лапароскопия, при которой диагностировался разрыв мочевого пузыря. Однако только у 3 (33%) из них технически удалось произвести лапароскопическое ушивание его дефекта. Продолжительность диагностической лапароскопии в среднем составила  $20 \pm 7$  мин, лапароскопического ушивания разрыва мочевого пузыря –  $90 \pm 35$  мин. [25].

Также эффективность лапароскопического ушивания мочевого пузыря отметили в своем клиническом наблюдении В. Kim, М. Robert, где объектом наблюдения стал 42-летний пациент, которому выполнялась диагностическая лапароскопия, при которой был выявлен 2 см дефект мочевого пузыря, а после произведено лапароскопическое его ушивание. В послеоперационном периоде осложнений не было. Больной был выписан из больницы на 2-е сутки после операции с уретральным катетером. На 14-е сутки была выполнена цистография, при которой экстравазации мочи не было обнаружено, уретральный катетер был удален, самостоятельное мочеиспускание у пациента восстановилось [24].

Рядом авторов также проводилось лапароскопическое ушивание мочевого пузыря. Количество больных с внутрибрюшинным разрывом мочевого пузыря колебалось от 1 до 6. Размер дефекта варьировался от 1 до 8 см, послеоперационных осложнений не было. Срок госпитализации составил 1-12 койко-дней [26-33].

Таким образом, в мировой литературе существует мало научных статей по данной методике лечения травмы мочевого пузыря, а представленные выше работы основаны на малой выборке больных. Но, несмотря на это, метод представляется перспективным и эффективным способом лечения и может быть применен у больных с внутрибрюшинным разрывом мочевого пузыря со стабильной гемодинамикой, без жизнеугрожающих сочетанных травм.

## ВЫВОДЫ

Лапароскопическое ушивание мочевого пузыря демонстрирует очевидные преимущества в сравнении с открытым подходом: занимает меньше времени, сопровождается минимальным кровотечением, приводит к быстрому послеоперационному восстановлению и сокращению сроков пребывания в стационаре. Дренажное ушивание мочевого пузыря уретральным катетером значительно сокращает время восстановления самостоятельного мочеиспускания в среднем до 7 дней после операции. Своевременная диагностика травмы мочевого пузыря позволяет предотвратить послеоперационные осложнения и снизить летальность у пациентов, что требует внимательности хирурга приемного отделения к вероятности разрыва мочевого пузыря у больных после ДТП, кататравм и с переломами костей таза.

На наш взгляд, у пациентов с внутрибрюшинным или комбинированным разрывом мочевого пузыря со стабильной гемодинамикой и с отсутствием жизнеугрожающих сочетанных повреждений следует проводить диагностическую лапароскопию и, при обнаружении внутрибрюшинного разрыва мочевого пузыря, выполнять лапароскопическое его ушивание. ■



## ЛИТЕРАТУРА/REFERENCES

- Brandes S, Borrelli J Jr. Pelvic fracture and associated urologic injuries. *World J Surg* 2001;25(12):1578-1587. <https://doi.org/10.1007/s00268-001-0153-x>.
- Bryk DJ, Zhao LC. Guideline of Guidelines: A review of urological trauma guideline. *BJU Int* 2016;117(2):226-234. <https://doi.org/10.1111/bju.13040>.
- Gomez RG, Ceballos L, Coburn M, Corriere J Jr, Dixon CM, Lobel B, et al. Consensus Statement on Bladder Injuries. *Review BJU Int* 2004;94(1):27-32. <https://doi.org/10.1111/j.1464-410X.2004.04896.x>.
- Cass AS, Luxenberg M. Features of 164 bladder ruptures. *J Urol* 1987;138(4):743-745. [https://doi.org/10.1016/s0022-5347\(17\)43558-1](https://doi.org/10.1016/s0022-5347(17)43558-1).
- Mortelmans D, Messaoudi N, Jaekes J, Bestman R, Pauli S, Van Cleemput M. Laparoscopic repair of intraperitoneal bladder rupture after blunt abdominal trauma. *J Urol* 2014;11(1):1338-1340. doi: <http://dx.doi.org/10.22037/uj.v11i1.1339>.
- Pereira BM, Ogilvie MP, Gomez-Rodriguez JC, Ryan ML, Peña D, Martos AC, et al. A Review of ureteral injuries after external trauma. *Scand J Trauma Resusc Emerg Med* 2010;3(18):6. <https://doi.org/10.1186/1757-7241-18-6>.
- Pereira BM, de Campos CC, Calderan TR, Reis LO, Fraga GP. Bladder injuries after external trauma: 20 years experience report in a population-based cross-sectional view. *World J Urol* 2013;31(4):913-917. <https://doi.org/10.1007/s00345-012-0871-8>.
- Figler BD, Hoffer CE, Reisman W, Carney KJ, Moore T, Feliciano D, et al. Multi-disciplinary update on pelvic fracture associated bladder and urethral injuries. *Injury* 2012;43(8):1242-1249. <https://doi.org/10.1016/j.injury.2012.03.031>.
- Wirth GJ, Peter R, Poletti PA, Iselin CE. Advances in the management of blunt traumatic bladder rupture: experience with 36 cases. *BJU Int* 2010;106(9):1344-1349. <https://doi.org/10.1111/j.1464-410X.2010.09377>.
- Barnard J, Overholt T, Hajiran A, Crigger C, Jessop M, Knight J, et al. Traumatic bladder ruptures: a ten-year review at a level 1 trauma center. *Adv Urol* 2019; Article ID 2614586; <https://doi.org/10.1155/2019/2614586>.
- Phillips B, Holzmer S, Turco L, Mirzaie M, Mause E, Mause A, et al. Trauma to the bladder and ureter: a review of diagnosis, management, and prognosis. *Eur J Trauma Emerg Surg* 2017;43(6):763-773; <https://doi.org/10.1007/s00068-017-0817-3>.
- Cimman NM, McAninch JW, Porten SP, Myers JB, Blaschko SD, Bagga HS, et al. Gunshot wounds to the lower urinary tract: a single-institution experience. *J Trauma Acute Care Surg* 2013;74(3):725-30. <https://doi.org/10.1097/TA.0b013e31827e1658>.
- Mahat Y, Leong JY, Chung PH. A contemporary review of adult bladder trauma. *Review J Inj Violence Res* 2019;11(2):101-106. <https://doi.org/10.5249/jivr.v11i2.1069>.
- Morey AF, Brandes S, Dugi DD 3rd, Armstrong JH, Breyer BN, Broghammer JA, et al. Urotrauma: AUA guideline. American Urological Association. *J Urol* 2014;192(2):327-335. <https://doi.org/10.1016/j.juro.2014.05.004>.
- Morey AF, Iverson AJ, Swan A, Harmon WJ, Spore SS, Bhayani S, Brandes SB. Bladder rupture after blunt trauma: guidelines for diagnostic imaging. *J Trauma* 2001;51(4):683-686. <https://doi.org/10.1097/00005373-200110000-00010>.
- Alli MO, Singh B, Moodley J, Shaik AS. Prospective evaluation of combined suprapubic and urethral catheterization to urethral drainage alone for intraperitoneal bladder injuries. *J Trauma* 2003;55(6):1152-1154. <https://doi.org/10.1097/01.TA.0000046255.12137.18>.
- Thomae KR, Kilambi NK, Poole GV. Method of urinary diversion in nonurethral traumatic bladder injuries: retrospective analysis of 70 cases. *Am Surg* 1998;64(1):77-80.
- Margolin DJ, Gonzalez RP. Retrospective analysis of traumatic bladder injury: does suprapubic catheterization alter outcome of healing. *Am Surg* 2004;70(12):1057-1060.
- Johnsen NV, Dmochowski RR, Guillaumondegui OD. Clinical utility of routine follow-up cystography in the management of traumatic bladder ruptures. *Urology* 2018;113:230-234. <https://doi.org/10.1016/j.urology.2017.11.011>.
- Pereira BM, Reis LO, Calderan TR, de Campos CC, Fraga GP. Penetrating bladder trauma: a high risk factor for associated rectal injury. *Adv Urol* 2014;2014:386280. <https://doi.org/10.1155/2014/386280>.
- Deibert CM, Spencer BA. The association between operative repair of bladder injury and improved survival: results from the National Trauma Data Bank. *J Urol* 2011;186(1):151-155. <https://doi.org/10.1016/j.juro.2011.03.002>.
- Nezhat CH, Seidman DS, Nezhat F, Rottenberg H, Nezhat C. Laparoscopic management of intentional and unintentional cystostomy. *J Urol* 1996;156(4):1400-2.
- Kong JP, Bultitude MF, Royce P, Gruen RL, Cato A, Corcoran NM. Lower urinary tract injuries following blunt trauma: a review of contemporary management. *Rev Urol* 2011;13(3):119-130.
- Kim B, Roberts M. Laparoscopic repair of traumatic intraperitoneal bladder rupture: Case report and review of the literature. *Can Urol Assoc J* 2012;6(6):270-273. <https://doi.org/10.5489/auaj.11237>.
- Рашидов М.М., Ахмедов Р.Н., Максумов К.Дж., Халилов М. Опыт лечения больных с повреждением почек и мочевого пузыря при сочетанной травме. *Вестник неотложной и восстановительной хирургии* 2016;(3):421-429. [Rashidov M.M., Akhmedov R.N., Maksumov K.J., Khalilov M. Experience in the treatment of patients with kidney and urinary bladder injury with concomitant injury. *Vestnik неотложной и восстановительной хирургии = Bulletin of urgent and recovery surgery* 2016;(3):421-429. (In Russian)].
- Wirth GJ, Peter R, Poletti P, Iselin CE. Advances in the management of blunt traumatic bladder rupture: experience with 36 cases. *BJU Int* 2010;106(9):1344-1349. <https://doi.org/10.1111/j.1464410X.2010.09377.x>.
- Kim FJ, Chammass MF Jr, Gewehr EV, Campagna A, Moore EE. Laparoscopic management of intraperitoneal bladder rupture secondary to blunt abdominal trauma using intracorporeal single layer suturing technique. *J Trauma* 2008;65(1):234-236. <https://doi.org/10.1097/TA.0b013e318169279e>.
- Maheshwari PN, Bhandarkar DS, Shah RS. Laparoscopic repair of idiopathic perforation of urinary bladder. *Surg Laparosc Endosc Percutan Tech* 2005;15(4):246-248. <http://dx.doi.org/10.1097/01.sle.0000174569.89172>.
- Gołab A, Słojewski M, Gliniewicz B, Sikorski A. Laparoscopy as a treatment for intraperitoneal bladder injury. *Scand J Urol Nephrol* 2003;37(4):339-341. <https://doi.org/10.1080/00365590310014779>.
- Matsui Y, Ohara H, Ichioka K, Terada N, Yoshimura K, Terai A. Traumatic bladder rupture managed successfully by laparoscopic surgery. *Int J Urol* 2003;10(5):278-280. <https://doi.org/10.1046/j.1442-2042.2003.00610.x>.
- Cottam D, Gorecki PJ, Curvelo M, Shaftan GW. Laparoscopic repair of traumatic perforation of the urinary bladder. *Surg Endosc* 2001;15(12):1488-1489. <https://doi.org/10.1007/s00464-001-4116-y>.
- Iselin CE, Rohner S, Tuchschnid Y, Tuchschnid Y, Schmidlin F, Graber P. Laparoscopic repair of traumatic intraperitoneal bladder rupture. *Urol Int* 1996;57(2):119-121. <https://doi.org/10.1159/000282893>.
- Parra RO. Laparoscopic repair of intraperitoneal bladder perforation. *J Urol* 1994;151(4):1003-1005. [https://doi.org/10.1016/s0022-5347\(17\)35150](https://doi.org/10.1016/s0022-5347(17)35150).

## Сведения об авторах:

Исаков М.Н. – младший научный сотрудник отделения неотложной хирургии, эндоскопии и интенсивной терапии и врач-уролог отделения 1 хирургии ГБУЗ «Научно-исследовательский институт скорой помощи имени Н. В. Склифосовского Департамента здравоохранения города Москвы»; Москва, Россия; [maksenger@gmail.com](mailto:maksenger@gmail.com); РИНЦ Author ID 1074629

Михайликов Т.Г. – к.м.н., врач-уролог отделения 1 хирургии и научный сотрудник отделения неотложной хирургии, эндоскопии и интенсивной терапии ГБУЗ «Научно-исследовательский институт скорой помощи имени Н. В. Склифосовского Департамента здравоохранения города Москвы»; Москва, Россия; [urolog9@yandex.ru](mailto:urolog9@yandex.ru); РИНЦ Author ID 1067445

Ярцев П.А. – профессор, д.м.н., научный руководитель отделения неотложной хирургии, эндоскопии и интенсивной терапии ГБУЗ «Научно-исследовательский институт скорой помощи имени Н. В. Склифосовского Департамента здравоохранения города Москвы»; Москва, Россия; [yartsevPA@sklif.mos.ru](mailto:yartsevPA@sklif.mos.ru); РИНЦ Author ID 694865

## Вклад авторов:

Исаков М.Н. – статистическая обработка и написание текста, 50 %  
Михайликов Т.Г. – сбор и обработка материала, 30 %  
Ярцев П.А. – концепция и дизайн исследования, 20 %

**Конфликт интересов:** Авторы заявляют об отсутствии конфликта интересов.

**Финансирование:** Исследование проведено без спонсорской поддержки.

**Статья поступила:** 14.07.2020

**Принята к публикации:** 24.09.2020

## Information about authors:

Isakov M.N. – junior researcher in department of emergency surgery, endoscopy and intensive care and urologist in 1st surgery department and N.V. Sklifosovsky research institute of emergency care; Moscow, Russia; [maksenger@gmail.com](mailto:maksenger@gmail.com); <https://orcid.org/0000-0002-1833-2682>

Mikhaylikov T.G. – MD, urologist in 1st surgery department and researcher in department of emergency surgery, endoscopy and intensive care N.V. Sklifosovsky research institute of emergency care; Moscow, Russia; [urolog9@yandex.ru](mailto:urolog9@yandex.ru); <https://orcid.org/0000-0002-8906-9228>

Yartsev P.A. – professor, Dr Sc., scientific chief in department of emergency surgery, endoscopy and intensive care N.V. Sklifosovsky Research Institute of Emergency Care; Moscow, Russia; [yartsevPA@sklif.mos.ru](mailto:yartsevPA@sklif.mos.ru); <https://orcid.org/0000-0003-1270-5414>

## Authors' contributions:

Isakov M.N. – obtaining and analyzing statistical data, article writing, 50 %  
Mikhaylikov T.G. – obtaining and analyzing statistical data, 30 %  
Yartsev P.A. – developing the research design, 20 %

**Conflict of interest.** The authors declare no conflict of interest.

**Financing.** The study was performed without external funding.

**Received:** 14.07.2020

**Accepted for publication:** 24.09.2020



**МИРАКСАНТ®** – современный комплекс с уникальным составом необходимых натуральных компонентов, курсовой прием которого, эффективно и безопасно помогает решить проблему мужского (идиопатического) бесплодия.

✓ **ЕДИНСТВЕННЫЙ КОМПЛЕКС ДЛЯ ЛЕЧЕНИЯ МУЖСКОГО БЕСПЛОДИЯ, СОДЕРЖАЩИЙ В СВОЕМ СОСТАВЕ ИСТОЧНИК АСТАКСАНТИНА - САМОГО МОЩНОГО ПРИРОДНОГО АНТИОКСИДАНТА!**

На фоне приема «МИРАКСАНТА», к третьему месяцу лечения происходит:

- увеличение подвижности сперматозоидов на 22,8%
- увеличение жизнеспособности сперматозоидов на 11,9%
- увеличение средней концентрации сперматозоидов на 9,7%
- положительная динамика к улучшению морфологии сперматозоидов

В ходе лечения, у пациентов не было зарегистрировано каких-либо нежелательных или побочных эффектов.

**«Результаты проведённого исследования, позволяют рекомендовать биологически активный комплекс «МИРАКСАНТ»® в комплексной терапии пациентов с идиопатическим бесплодием, особенно с олигоастенозооспермией»**

Ефремов Е.А., Коршунов М.Н., Золотухин О.В., Мадыкин Ю.Ю., Красняк С.С.  
Экспериментальная и клиническая урология. 2018. №1. Опыт применения комплексного препарата «МИРАКСАНТ» у мужчин с идиопатическим бесплодием в условиях реальной клинической практики.

**SHPHARMA**  
source of healing

Свидетельство о государственной регистрации № RU.77.99.11.003.E.001614.04.19 от 24.04.2019

БАД НЕ ЯВЛЯЕТСЯ ЛЕКАРСТВЕННЫМ СРЕДСТВОМ



<https://doi.org/10.29188/2222-8543-2020-13-5-92-98>

# Геморрагический цистит у женщин: диагностика и лечение

КЛИНИЧЕСКОЕ ИССЛЕДОВАНИЕ

Л.А. Синякова<sup>1,2</sup>, О.Б. Лоран<sup>1,2</sup>, И.В. Косова<sup>3</sup>, Д.Н. Колбасов<sup>3</sup>, Я.И. Незовибатько<sup>4</sup>

<sup>1</sup>Кафедра урологии и хирургической андрологии Федеральное государственное бюджетное образовательное учреждение дополнительного профессионального образования «Российская медицинская академия непрерывного профессионального образования» Министерства здравоохранения Российской Федерации; 2/1, стр. 1, ул. Баррикадная, Москва, 125993, Россия

<sup>2</sup>Государственное бюджетное учреждение здравоохранения Городская клиническая больница имени С.П. Боткина Департамента здравоохранения города Москвы; 5, 2-й Боткинский пр-д, Москва, 125284, Россия

<sup>3</sup>Государственное бюджетное учреждение здравоохранения города Москвы «Городская клиническая больница им. В.П. Демикова Департамента здравоохранения города Москвы»; 4, ул. Шкулева, Москва, 109263, Россия

<sup>4</sup>Государственное бюджетное учреждение здравоохранения города Москвы «Городская клиническая больница № 29 им. Н.Э. Баумана Департамента здравоохранения города Москвы» 2, Госпитальная площадь, Москва, 123001, Россия

**Контакт:** Косова Инга Владимировна, [kosovainga@mail.ru](mailto:kosovainga@mail.ru)

## Аннотация:

**Введение.** Лечение инфекций мочевых путей (ИМП) является сложной задачей, что обусловлено трудностями диагностики причин развития ИМП и выявления факторов риска рецидивирования заболевания.

**Цель.** Изучить причины возникновения геморрагических циститов, разработать алгоритм обследования указанных пациенток, а также подобрать рациональную терапию.

**Материалы и методы.** Проведено комплексное обследование и лечение 275 пациенток с клинической картиной геморрагического цистита. Больным с отсутствием лейкоцитурии и бактериурии дополнительно выполнено полимеразная цепная реакция (ПЦР) первой порции мочи (соскоба из уретры) на наличие вирусов простого герпеса 1 и 2 типов (ВПГ 1 и 2 типов), цитомегаловируса (ЦМВ), вируса Эпштейна-Барр (ВЭБ), вируса папилломы человека высокого онкогенного риска (ВПЧ) в период обострения, иммуноферментный анализ (ИФА) с определением иммуноглобулинов G и M к ВПГ 1 и 2 типов, ЦМВ и ВЭБ, посев отделяемого из влагалища на флору и чувствительность к антибиотикам с обязательным указанием количества лактобацилл.

**Результаты.** Имеет место повышение заболеваемости геморрагическим циститом у пациенток молодого возраста, при этом в 64% случаев бактериального агента не выявлено. Разработан алгоритм диагностики геморрагических циститов вирусной этиологии, включающий обследование этой категории больных на наличие вирусных агентов. В 37% случаев доказано наличие хронической герпес- и папилломавирусной инфекции. Применение противовирусной терапии значительно снизило количество рецидивов ИМП у данной категории больных.

**Выводы.** Обследование больных с рецидивирующими инфекциями мочевых путей должно включать в себя применение методов, позволяющих исключить или подтвердить вирусную природу заболевания.

**Ключевые слова:** рецидивирующая инфекция нижних мочевых путей; геморрагический цистит; вирус Эпштейна-Барр; цитомегаловирус; вирус папилломы человека высокого онкогенного риска; вирусы простого герпеса 1 и 2 типов.

**Для цитирования:** Синякова Л.А., Лоран О.Б., Косова И.В., Колбасов Д.Н., Незовибатько Я.И. Геморрагический цистит у женщин: диагностика и лечение. Экспериментальная и клиническая урология 2020;13(5):92-98, <https://doi.org/10.29188/2222-8543-2020-13-5-92-98>

<https://doi.org/10.29188/2222-8543-2020-13-5-92-98>

# Hemorrhagic cystitis in women: diagnostic features and treatment

CLINICAL RESEARCH

L.A. Sinyakova<sup>1,2</sup>, O.B. Loran<sup>1,2</sup>, I.V. Kosova<sup>3</sup>, D.N. Kolbasov<sup>3</sup>, Ya.I. Nezovibatko<sup>4</sup>

<sup>1</sup> Department of urology and surgical andrology Federal state budgetary educational institution of additional professional education «Russian medical Academy of continuing professional education» Ministry of health of the Russian Federation; 2/1, bl. 1, Barricadnaya str., Moscow, 125993, Russia

<sup>2</sup> State budgetary institution of health care City Clinical Hospital named after S.P. Botkin of the Department of health of Moscow; 5, 2nd Botkin's Dr., Moscow, 125284, Russian Federation.

<sup>3</sup> Urological Department State budgetary institution of health care of the city of Moscow «City clinical hospital named by V.P. Demikhov of the Department of health of the City of Moscow»; 4, Shkuleva str., Moscow, 109263, Russia

<sup>4</sup> Urological Department Of the state clinical hospital No. 29 named after N.E. Bauman in Moscow; 2, Hospital Square, Moscow, 123001, Russia

**Contacts:** Inga V. Kosova, [kosovainga@mail.ru](mailto:kosovainga@mail.ru)

## Summary:

**Introduction.** Treatment of urinary tract infections (UTI) is a complex thing to do, due to the difficulties in diagnosing the causes of UTI and identifying risk factors for recurrence of the disease.

**Objective.** To study the causes of hemorrhagic cystitis, develop an algorithm for examining these patients, and select a rational therapy.

**Materials and methods.** A complex examination and treatment of 275 patients with a clinical picture of hemorrhagic cystitis was performed. Patients with the absence of leukocyturia and bacteriuria additionally performed polymerase chain reaction (PCR) of the first portion of urine (scraping from the urethra) for the presence of herpes simplex viruses of the 1 and 2 types (HSV of the 1 and 2 types), cytomegalovirus (CMV), Epstein-Barr virus (EBV), human papillomavirus of high oncogenic risk (HPV) in acute period, ELISA with determination of immunoglobulins G and M for HSV types 1 and 2, CMV and EBV, examination of vagina flora pathogens and sensitivity to antibiotics with essential indication of the number of lactobacilli.



**Results.** There is an increase level of hemorrhagic cystitis in young patients, while in 64% of cases, the bacterial agent was not detected. An algorithm for the diagnosis of hemorrhagic cystitis of viral etiology has been developed, including examination of this category of patients for the presence of viral agents. In 37% of cases, the presence of chronic herpes and papillomavirus infection was proven. The use of antiviral therapy significantly reduced the number of recurrent UTI in this category of patients.

**Conclusions.** Examination of patients with recurrent urinary tract infections should include the methods which confirm the viral nature of the disease.

**Key words:** recurrent urinary tract infection; hemorrhagic cystitis; Epstein-Barr; cytomegalovirus; herpes simplex virus type 1 and 2; human papillomavirus high-risk types.

**For citation:** Sinyakova L.A., Loran O.B., Kosova I.V., Kolbasov D.N., Nezovibatko Ya.I. Hemorrhagic cystitis in women: diagnostic features and treatment. *Experimental and Clinical Urology* 2020;13(5):92-98, <https://doi.org/10.29188/2222-8543-2020-13-5-92-98>

## ВВЕДЕНИЕ

Лечение инфекций мочевых путей (ИМП) зачастую является сложной задачей, что в большинстве случаев обусловлено трудностями диагностики причин развития ИМП и выявления факторов риска, приводящих к постоянному рецидивированию заболевания. При первом посещении врач не может ответить на вопрос: «Является ли данный эпизод инфекции неосложненной ИМП?» Ведь только обследовав пациентку, можно установить причину развития дизурии, болей над лоном, макрогематурии и т.д. и назначить терапию согласно принятым рекомендациям. Только такой подход позволит избежать бесконтрольного приема антимикробных препаратов, в том числе и фторхинолонов, развития антимикробной резистентности, перехода инфекции в хроническую форму, нарушения нормального биоценоза кишечника и влагалища.

Бактерии семейства *Enterobacteriales* являются наиболее частым этиологическим агентом развития ИМП, однако в ряде случаев никакого бактериального агента выявить не удается, а основным клиническим признаком наравне с дизурией является макрогематурия [1, 2]. В настоящее время все большее внимание уделяется влиянию вирусных инфекций на развитие ИМП как у взрослых, так и у детей [3-9]. Явление вирусурии также достаточно активно обсуждается в литературе [3-12]. По данным различных авторов, вирусы группы герпес-вирусов, папилломавирусов, аденовирусов могут являться причиной развития стойкой дизурии [5, 13]. Следует отметить, что герпес-вирусы: вирус простого герпеса (ВПГ) 1 и 2 типов, цитомегаловирус (ЦМВ), вирус Эпштейна-Барр (ВЭБ) способны вызывать вторичную иммуносупрессию и усугублять течение бактериальной инфекции, приводя к развитию рецидивов [11, 12, 14]. Прием антимикробных препаратов при наличии вирусной составляющей еще больше усугубляет процесс за счет подавления нормальной флоры.

**Цель:** изучить причины возникновения геморрагических циститов, разработать алгоритм обследования указанных пациенток, а также подобрать рациональную терапию.

## МАТЕРИАЛЫ И МЕТОДЫ

В урологическое отделение ГБУЗ «ГКБ им. В.П. Демикова ДЗМ» за 2019 год была госпитализирована

61 пациентка с клинической картиной острого геморрагического цистита в возрасте от 18 до 89 лет (средний возраст составил  $55,56 \pm 21,82$  г.). Это составляет 59,2% от всех пациенток, госпитализированных в отделение по поводу воспалительных заболеваний нижних мочевых путей. Больным проводилось стандартное обследование: общий анализ мочи, посев мочи на флору и чувствительность к антибиотикам, ультразвуковое исследование почек и мочевого пузыря, цистоскопия по показаниям.

Учитывая высокую частоту наличия вирусных инфекций как этиологического фактора развития геморрагического цистита на базе кафедры урологии и хирургической андрологии ГБОУ ДПО РМАНПО Минздрава России был разработан алгоритм обследования указанной категории больных, дополнительно включающий метод полимеразной цепной реакции (ПЦР) первой порции мочи (соскоба из уретры) на наличие ВПГ 1 и 2 типов, ЦМВ, ВЭБ в период обострения, иммуноферментный анализ (ИФА) с определением иммуноглобулинов G и M к ВПГ 1 и 2 типов, ЦМВ и ВЭБ, посев отделяемого из влагалища на флору и чувствительность к антибиотикам с обязательным указанием количества лактобацилл.

По данному алгоритму на базе кафедры урологии и хирургической андрологии ГБОУ ДПО РМАНПО Минздрава России было обследовано 214 пациенток, из них 154 (72%) пациентки были в возрасте от 18 до 44 лет.

## РЕЗУЛЬТАТЫ

При обследовании 61 пациентки в урологическом отделении ГБУЗ «ГКБ им. В.П. Демикова ДЗМ» выявлено, что передозировка антикоагулянтов у пациенток пожилого возраста, имеющих отягощенный кардиологический, неврологический анамнез (фибрилляция предсердий, хроническая ишемия головного мозга, перенесенное острое нарушение мозгового кровообращения и т.д.) как причина развития макрогематурии и дизурических явлений, имела место в 18% случаев (11 больных). Постлучевой цистит (лучевая терапия по поводу рака шейки матки в 2 случаях и рака влагалища у 1 пациентки) был у трех больных. Им выполнена трансуретральная резекция стенки мочевого пузыря и коагуляция кровоточащих сосудов). В двух случаях анамнестически имелась опухоль мочевого пузыря, однако гистологически рецидив опухоли не подтвержден. В остальных случаях пациентки заболели ■

остро и в связи с выраженной дизурией и макрогематурией были госпитализированы в урологическое отделение.

Отсутствие лейкоцитурии (либо незначительная лейкоцитурия до 20 в п.зр.) имело место у 35 (57,4%) больных. При бактериологическом анализе мочи в 64% случаев у данной категории больных бактериального возбудителя выявлено не было (рис. 1).

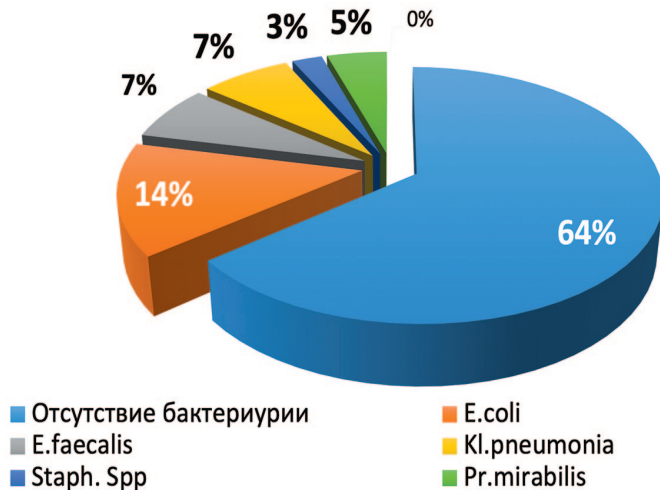


Рис. 1. Данные бактериологического анализа мочи  
Fig. 1. The results of bacteriological analysis of urine

Отсутствие лейкоцитурии и бактериурии, наличие микро- или макрогематурии, стерильные посевы мочи, изменения, характерные для вирусного поражения стенки мочевого пузыря в виде множественных петехиальных кровоизлияний, выявленные нами при цистоскопии, позволили нам предположить именно вирусную этиологию заболевания (рис. 2).

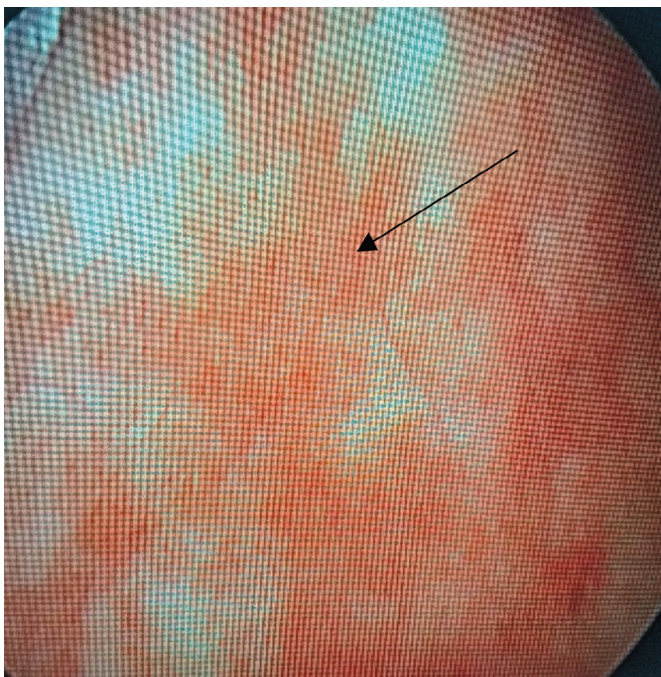


Рис. 2. Цистоскопическая картина геморрагического цистита. Множественные петехиальные кровоизлияния  
Fig. 2. Cystoscopic picture of hemorrhagic cystitis. Multiple petechial hemorrhages

Пациентки с геморрагическим циститом не нуждаются в госпитализации, однако наличие гематурии вызывает беспокойство и, как правило, они настаивают на госпитализации для исключения опухолевого процесса.

И таким образом доля геморрагических циститов предположительно вирусной этиологии, вирусных уретритов в структуре воспалительных заболеваний нижних мочевых путей увеличивается, что диктует необходимость создания потенциально нового алгоритма обследования этой категории больных и этиологически обоснованной терапии.

Подобный алгоритм был разработан на базе кафедры урологии и хирургической андрологии ГБОУ ДПО РМАНПО МЗ РФ (табл. 1).

**Таблица 1. Алгоритм диагностики рецидивирующих (геморрагических) циститов**  
**Table 1. Diagnostic algorithm for recurrent (hemorrhagic) urinary tract infections**

#### ТЩАТЕЛЬНО СОБРАННЫЙ АНАМНЕЗ!

С выявлением таких факторов риска, как раннее начало половой жизни, частая смена половых партнеров, наличие инвазивных манипуляций, сопутствующие хронические гинекологические заболевания, дисбиозы влагалища. Наличие вирусных инфекций (лабиального и генитального герпеса, ЦМВ, ВЭБ, вируса папилломы человека (ВПЧ) как высокого, так и низкого онкогенного риска) у пациентки и ее половых партнеров. Наличие эрозии шейки матки, ассоциированной с ВПЧ и/или дисплазия эпителия (CIN) II-III ст, ВПЧ(+).

Влагалищный осмотр с проведением пробы O'Donnell

Общий анализ мочи

Посев мочи, посев отделяемого из влагалища на флору и чувствительность к антибиотикам **с обязательным указанием количества лактобацилл!!**

Обследование на наличие инфекций передающихся половым путем (ИППП), включая вирусные инфекции (ВПГ 1 и 2 типов, ЦМВ, ВЭБ, ВПЧ высокого онкогенного риска)  
ИФА на исследование противовирусных антител к указанным вирусам.

Ультразвуковое исследование почек, мочевого пузыря с определением остаточной мочи, органов малого таза с доплерографией

Цистоскопия с биопсией

Осмотр гинекологом

Наличие хронической герпесвирусной латентной инфекции (ХГВИ) выявлено у 83 (37%) из 214 обследованных пациенток на кафедре урологии и хирургической андрологии, что подтверждено данными анамнеза, результатами ИФА с увеличением уровня иммуноглобулинов G в десятки и сотни раз. Уровень антител к ВПГ 1 и 2 типов у пациенток с геморрагическим циститом без лейкоцитурии и стерильным бактериологическим посевом мочи достоверно выше, чем у пациенток с геморрагическим циститом и выявленным возбудителем в 2,6 раз ( $p < 0,05$ ). Подобное увеличение показателей противови-



русных антител свидетельствует не о носительстве, а о присутствии именно ХГВИ. Может иметь место повышение антител не только к ВПГ 1 и 2 типов, но и к другим герпес-вирусам: к ЦМВ (клинический пример 1) и ВЭБ (клинический пример 2).

Сочетанная герпес-вирусная инфекция в виде микст-инфекции ВПГ 1 и 2 типа и ЦМВ выявлена в 66,3% случаев, в остальных – дополнительно выявлен ВЭБ.

Цистоскопия с биопсией слизистой мочевого пузыря выполнена 32 больным. Морфологическими особенностями вирусного геморрагического цистита являются койлоцитоз, выявленный у 29(90%) пациенток (рис. 3) и изменения клеток по типу «тутовых ягод» отмечены у 18(50,2%) пациенток (рис. 4).

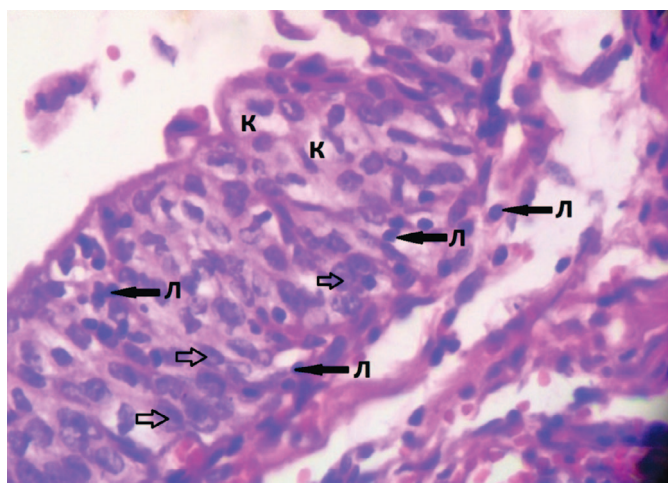


Рис. 3. Фрагмент биоптата мочевого пузыря с признаками выраженного воспалительного инфильтрата, с преобладанием лимфоцитов (Л), признаки внутриклеточной инфекции: койлоцитоз (К), внутриядерные включения (обозначены стрелками). Окраска гематоксилин – эозин ув. 40х/0,65

Fig. 3. A fragment of a bladder biopsy with signs of severe inflammatory infiltrate, with a predominance of lymphocytes (L), signs of intracellular infection: coilocytosis (K), intracellular inclusions (indicated by arrows). Color of hematoxylin-eosin UV. 40x/0.65

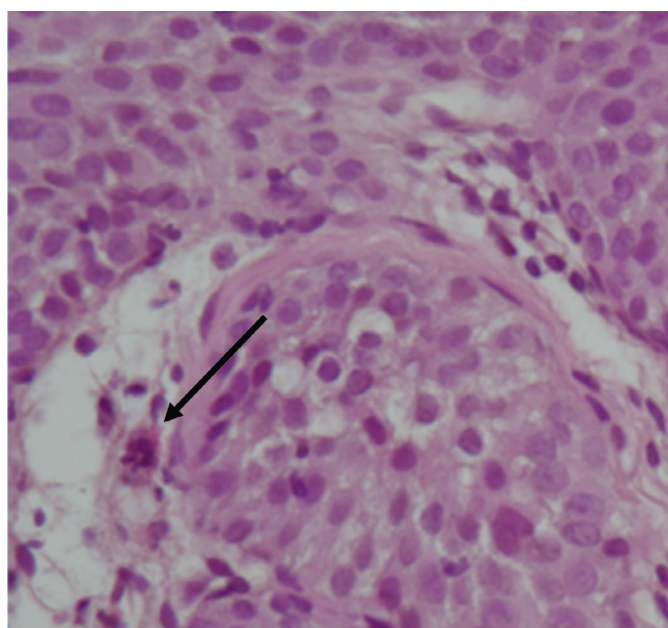


Рис. 4. Фрагмент биоптата мочевого пузыря с признаками выраженного воспалительного инфильтрата, наличие изменений клеток по типу «тутовых ягод». Окр. гематоксилин-эозин. Увеличение 10х10

Fig. 4. A fragment of a bladder biopsy with signs of severe inflammatory infiltrate, presence of cell changes of the «mulberry type».

Приведенные ниже клинические примеры показывают эффективность применения разработанного нами алгоритма.

*Клинический пример 1.* Пациентка Д., 33 лет. В течение 3 лет страдает рецидивирующим циститом, периодически с примесью крови. В межрецидивный период беспокоят жжение, боли, дискомфорт в уретре, выраженная астения, диспареуния. Следует отметить, что симптоматика усиливалась во время ОРВИ, что на наш взгляд, является одним из патогномоничных признаков вирусной этиологии цистита. Неоднократно получала курсы антимикробной терапии (левофлоксацин, фуразидин, супракс, фосфомицина трометамол) с частичным положительным эффектом. Бактериурии, лейкоцитурии не выявлено. Страдает лабиальным герпесом (рецидивы примерно 1-2 раза в год). По данным ИФА выявлено повышение уровня противовирусных антител к ЦМВ: IgG к ВПГ 1 и 2 типов 9,7 инд.поз., анти-ЦМВ IgG – 228,7 ед/мл (положительный – более 6 ед/мл), анти-ВЭБ IgG-EBNA – 15,5 ед/мл, анти-ВЭБ IgG-VCA – 21,2 ед/мл. Больной назначена длительная супрессивная противовирусная терапия с положительным эффектом. Через 6 месяцев уровень антител к ЦМВ снизился до 8,5 ед/мл.

*Клинический пример 2.* Пациентка Б., 56 лет. Постменопауза. В течение 20 лет страдает генитальным герпесом. В последнее время обострения 2-3 раза в год. Геморрагический цистит в течение последних 2 лет, в межрецидивный период беспокоят дискомфорт и жжение при мочеиспускании. Лейкоцитурии, бактериурии нет, в соскобах из уретры, взятых вне обострения вирусного поражения не выявлено. Поэтому очень важно проводить обследование в острый период (выполнение ПЦР первой порции мочи и/или взятие соскобов из уретры). Цистоскопическая картина геморрагического цистита. Однако обнаружено выраженное повышение уровня противовирусных антител к ВПГ 1 и 2 типов, ЦМВ, ВЭБ: анти-ВПГ 1 типа IgG – 222 ед/мл, анти-ВПГ 2 типа IgG – 3 ед/мл (более 22 ед/мл – положительно), анти-ЦМВ IgG – 407,8 ед/мл (положительный – более 1 ед/мл), анти-ВЭБ IgG-EBNA – 196 ед/мл (более 20 ед/мл – положительно), анти-ВЭБ IgG-VCA – 505 ед/мл (более 20 ед/мл – положительно). Назначена длительная противовирусная терапия с положительным эффектом.

*Клинический пример 3.* Пациентка Х., 26 лет, госпитализирована в экстренном порядке в ГКБ им. С. П. Боткина с жалобами на примесь крови в моче со сгустками, учащенное и болезненное мочеиспускание, рези в конце мочеиспускания, жжение в области наружных половых органов. Вышеуказанные жалобы беспокоят в течение суток. За медицинской помощью не обращалась. Самостоятельно не лечилась.

В анамнезе у пациентки рецидивирующий цистит в течение трех лет. Обострения возникали трижды за последние 6 месяцев. Лечение и обследование проходила амбулаторно у уролога. В общеклиническом анализе



мочи определялись лейкоциты до 10 в поле зрения, эритроциты до 2 в поле зрения. Все бактериологические посевы мочи были стерильны. Проводились курсы антибактериальной терапии (Фосфомицином, Фторхинолонами, Нитрофуранами), противовоспалительная терапия (Диклофенак) с незначительным временным эффектом. При этом жжение в области уретры сохранялось. По данным гинекологического анамнеза: менструация с 13 лет, регулярные, обильные, болезненные. Беременности и гинекологические заболевания у пациентки отсутствуют. Половая жизнь с 18 лет. Контрацепция барьерная. Половой жизнью не живет последние 6 месяцев, в связи с диспареунией.

При обследовании в приемном отделении в общем анализе мочи эритроциты покрывают все поля зрения. По данным ультразвукового исследования (УЗИ) мочевыделительной системы конкрементов, объемных образований, нарушения уродинамики не выявлено. Мочевой пузырь с четким ровным контуром, без пристеночных образований. Остаточной мочи нет. Теней подозрительных на конкременты при обзорной урографии не выявлено. При поступлении в приемном отделении осмотрена гинекологом: данных за острую гинекологическую патологию на момент осмотра нет.

Пациентка госпитализирована в урологическое отделение ГБУЗ ГКБ им. С.П. Боткина ДЗМ с предварительным диагнозом: острый геморрагический цистит. В отделении взята моча на бактериологический посев и цитологическое исследование с определением атипичных клеток. Назначена антибактериальная (Ципрофлоксацин), гемостатическая (Этамзилат), противовоспалительная (Диклофенак) терапия. На 3-е сутки госпитализации отмечалась положительная динамика в виде купирования гематурии и уменьшения дизурических явлений. Результат бактериологического анализа мочи – рост микрофлоры не выявлен, во всех трех порциях мочи атипичные клетки не определяются.

В связи с сохраняющимся дискомфортом в области уретры пациентка осмотрена на гинекологическом кресле. При осмотре в области наружных половых губ определяются характерные для герпеса множественные везикулезные элементы полициклической фестончатой формы с прозрачным содержимым.

Подробный сбор анамнеза позволил выяснить, что лабиальный герпес пациентку беспокоит на протяжении трех лет, за последние 6 месяцев рецидивы герпеса участились. Лечилась самостоятельно Ацикловиром местно.

Пациентка выписана с заключительным клиническим диагнозом: Острый геморрагический цистит. Генитальный герпес. Даны рекомендации по дальнейшему обследованию. Амбулаторно выполнен урогенитальный мазок из трех локусов (уретра, цервикальный канал, влагалище). Качественный ПЦР анализ в режиме реального времени соскоба слизистой уретры выявил ВПГ 2 типа. Иммуноферментный анализ (ELISA) показал повышение

титра антител (ВПГ 1 IgG – 144,3; ВПГ 2 IgG – 130,5). ПЦР мочи в режиме реального времени выявил ВПГ 1 и 2 типа (HSV 1,2 –  $8,6 \times 10^2$ ).

Пациентка направлена в герпетический центр, где подтвержден ранее установленный диагноз: генитальный герпес. Назначена противовирусная терапия: Валацикловир в дозировке 500 мг 2 раза в сутки в течение 5 дней, затем поддерживающая терапия 500 мг 1 раз в день в течение 3 мес.

Через 2 недели в плановом порядке выполнена цистоскопия с щипковой биопсией. При осмотре наружных половых органов везикулярные высыпания имели остаточные следы. Цистоскопическая картина имела характерные особенности слизистой. В области устьев и мочепузырного треугольника определялись белесоватые бляшки, несколько похожие на изменения слизистой при лейкоплакии.

При морфологическом исследовании биоптатов стенки мочевого пузыря, взятых при щипковой биопсии, выявлено наличие койлоцитоза и изменения клеток по типу «тутовой ягоды» как патогномоничного признака герпесвирусной инфекции.

В дальнейшем при наблюдении в течение года пациентка не отмечала рецидивов герпесвирусной инфекции и циститов. Продолжительное отсутствие дизурии, диспареунии и жжения в области уретры улучшило качество жизни, позволило вернуться к половой жизни и родить здорового ребенка.

После дообследования и подтверждения вирусной природы заболевания всем пациенткам проводилась противовирусная терапия, которая при рецидиве заболевания продолжалась в режиме супрессивной от 3 до 6 месяцев. Если вирусная инфекция являлась ко-фактором развития воспалительных и дисбиотических заболеваний урогенитального тракта, то в таком случае при обострении заболевания терапия начиналась с симптоматического лечения – применения препарата, оказывающего местный анальгетический эффект и облегчающего симптомы дизурии, затем согласно рекомендациям по лечению острого цистита – применение фосфомицина трометамола или препаратов нитрофуранового ряда. При сочетании с воспалительными гинекологическими заболеваниями применялась местная антимикробная терапия. При известном бактериальном возбудителе, антимикробная терапия назначалась согласно посеву мочи. Применение указанного алгоритма диагностики и лечения рецидивизирующей инфекции нижних мочевых путей у женщин позволило установить вирусную природу заболевания, а также увеличить безрецидивный период от 6 до 12 месяцев, улучшить качество жизни пациенток, избавив их от симптомов уретрита, диспареунии, а самое главное, исключить опухоль мочевого пузыря, как причину макрогематурии, т.е. способствовало решению социальной и демографической проблемы.

## ОБСУЖДЕНИЕ

В клинической практике мы все чаще сталкиваемся с обращением больных по поводу неоднократных рецидивов цистита, у которых применение антибактериальных препаратов приводит к временному улучшению или не помогает совсем. В отличие от типичных для бактериального цистита предрасполагающих факторов, таких как половой акт, переохлаждение, у этой категории больных обострение чаще всего возникает на фоне стрессовых ситуаций, после смены климата, и часто сопровождается макрогематурией. Вирусными циститами и/или уретритами чаще всего страдают преимущественно женщины молодого возраста с различными сопутствующими воспалительными заболеваниями и имеющие проблемы с иммунитетом. Кроме того, симптомы уретрита присутствуют и в межрецидивный период. Неоднократные, часто необоснованные, курсы антибактериальной терапии способствуют развитию дисбиозов влагалища, дисбактериозов, что также усугубляет выраженность проблемы. Наличие диспареунии заставляет пациенток отказываться от половой жизни, что делает проблему не только медицинской, но и социальной, т.к. приводит к нарушению деторождения.

На сегодняшний день данные о роли вирусов в развитии урологических заболеваний крайне разрознены, мозаичны и не систематизированы [5]. Присутствие койлоцитов при морфологическом исследовании, как проявление папилломавирусной инфекции, является наиболее достоверным признаком вирусного поражения стенки мочевого пузыря как по нашим данным, так и по данным литературы [3-5]. Что касается герпес-вирусных инфекций, то по данным российских исследователей ДНК ВПГ 1 типа выявлен в моче и биоптатах мочевого пузыря в 7,1% случаев у пациентов, страдающих хроническим циститом [15-16]. А. Ito и соавт. указывают на этиологическую роль ВПГ 2 типа в развитии негонококкового уретрита у мужчин без ви-

димых герпетических высыпаний [17]. По данным литературы, бессимптомное течение генитального герпеса зарегистрировано в 20% случаев, а в 60% – атипичное [18, 19]. В нашем исследовании у трети больных выявлена латентная вирусная инфекция, в большинстве случаев имела место микст-инфекция (ВПГ 1 и 2 типов, ЦМВ, ВЭБ), в связи с чем применение традиционной антимикробной терапии является неэффективным методом лечения.

Следует отметить, что герпес-вирусные инфекции являются медико-социально проблемой и требуют комплексного подхода к лечению этой категории больных, так как герпетические инфекции влияют на репродуктивное здоровье как женщин, так и мужчин. В заключении ключевых экспертов по итогам междисциплинарного научного заседания на тему: «Диагностика, лечение, профилактика вирус-ассоциированных заболеваний: пути решения» (Сочи, 9 сентября 2019 года) под председательством член-корр. РАН, д.м.н., проф., В.Е. Радзинского отмечено, что установлена роль вирусных инфекций (ВПЧ, ВПГ, ЦМВ) в «безвозвратных» репродуктивных потерях; риск вирусных заболеваний (ВПЧ, ВПГ, ЦМВ) выше у лиц с недостаточностью противоинфекционной защиты; вирусные инфекции (ВПЧ, ВПГ, ЦМВ) ускользают от врожденного иммунного ответа хозяина, в частности подавляя продукцию интерферона и т.д. [20].

## ВЫВОДЫ

Таким образом, цистит вирусной этиологии в настоящее время представляет собой реальность, что подтверждается данными литературы. С учетом частоты рецидивов и неэффективности традиционной терапии тщательное обследование больных должно включать в себя не только посев мочи и обследование на инфекции, передающиеся половым путем, но и применение методов, позволяющих исключить или подтвердить вирусную природу заболевания. ■

## ЛИТЕРАТУРА/REFERENCES

1. Палагин И.С., Сухорукова М.В., Дехнич А.В., Эйдельштейн М.В., Перепанова Т.С., Козлов Р.С. и исследовательская группа «ДАРМИС-2018». Антибиотикорезистентность возбудителей внебольничных инфекций мочевых путей в России: результаты многоцентрового исследования «ДАРМИС-2018». *Клиническая и антимикробная терапия* 2019;21(2):134-146. [Palagin I.S., Sukhorukova M.V., Dekhnic A.V., Edelstein M.V., Perepanova T.S., Kozlov R.S. and «DARMIS-2018» Study Group\* Antimicrobial resistance of pathogens causing community-acquired urinary tract infections in Russia: results of multicenter study «DARMIS-2018». *Klinicheskaya i antimikrobnaya terapiya = Clinical and Antimicrobial Therapy* 2019;21(2):134-146. (In Russian)]. <https://doi.org/10.36488/cmasc.2019.2.134-146>.

2. Перепанова Т.С., Козлов Р.С., Руднов В.А., Синякова Л.А. и соавт. Федеральные клинические рекомендации «Антимикробная терапия и профилактика инфекции почек, мочевыводящих путей и мужских половых органов». М:2020; с. 150. [Perepanova T.S., Kozlov R.S., Rudnov V.A., Sinyakova L.A. Federal clinical recommendations "Antimicrobial therapy and prevention of infections of

the kidneys, urinary tract and male genital organs." – М: 2020. P. 150. (In Russian)].

3. Лоран О.Б., Синякова Л.А., Незовибатко Я.И. Геморрагический цистит у женщин: эпидемиология, этиология, патогенез, диагностика. *Consillium Medicum* 2017;19(7):50-55 [Loran O.B., Sinyakova L.A., Nezovibatko Ya.I. Hemorrhagic cystitis in women: epidemiology, etiology, pathogenesis, diagnosis. *Consillium Medicum* 2017;19(7):50-55. (In Russian)].

4. Ибишев Х.С., Крахоткин Д.В., Васильев А.А., Крайний П.А. Рецидивирующая инфекция нижних мочевых путей вирусной этиологии. *Вестник урологии* 2017;5(1):26-31. [Ibishev Kh.S., Krahotkin D.V., Vasiliev A.A., Krainiy P.A. Recurrent infection of the lower urinary tract of viral etiology. *Urology Herald = Vestnik urologii* 2017;5(1):26-31. (In Russian)].

5. Крахоткин Д.В., Иванов С.Н., Набока Ю.Л., Коган М.И., Гудима И.А., Ильяш А.В. и соавт. Вирусные патогены при урологических заболеваниях. *Медицинский вестник юга России* 2018;9(4):14-21. [Krahotkin D.V., Ivanov S.N., Naboka Yu.L., Kogan M.I., Gudima I.A., Ilyash A.V. et al. Viral pathogens in uro-

## ЛИТЕРАТУРА / REFERENCES

- logical diseases. *Medical Bulletin of the South of Russia = Meditsinskiy vestnik yuga Rossii* 2018;9(4):14-21. (In Russian)].
6. Молочков В.А., Семенова Т.Б., Киселев В.И., Молочков А.В. Генитальные вирусные инфекции. М.: «Издательство БИНОМ», 2009. 208 с. [Molochkov V.A., Semenova T.B., Kiselev V.I., Molochkov A.V. Genital viral infections. M.: "Publishing house BINOM" 2009. 208 s. (In Russian)].
  7. Atilla E, Yalciner M, Atilla PA, Ates C, Bozdogan SC, Yuksel MK, et al. Is cytomegalovirus a risk factor for haemorrhagic cystitis in allogeneic haematopoietic stem cell transplantation recipients? *Antivir Ther* 2018;23(8):647-653. <https://doi.org/10.3851/IMP3252>.
  8. Badawi H, Ahmed H, Aboul Fadl L, Helmi A, Fam N, Diab M, et al. Herpes simplex virus type-2 in Egyptian patients with bladder cancer or cystitis. *APMIS* 2010;118(1):37-44. <https://doi.org/10.1111/j.1600-0463.2009.02556.x>.
  9. Мелехина Е.В., Чугунова О.Л., Филиппов А.В. К вопросу о роли вирусов в формировании хронических инфекций органов мочевой системы. *Российский медицинский журнал* 2013;2:27-30. [Melekhina E.V., Chugunova O.L., Filippov A.V. On the role of viruses in the formation of chronic infections of the urinary tract system. *Rossiyskiy meditsinskiy zhurnal=Russian Medical Journal* 2013;2:27-30. (In Russian)].
  10. Gourinat AC, O'Connor O, Calvez E, Goarant C, Dupont-Rouzeyrol M. Detection of Zika virus in urine. *Emerg Infect Dis* 2015;21(1):84-86. <https://doi.org/10.3201/eid2101.140894>.
  11. Исаков В.А., Архипова Е.И., Исаков Д.В. Герпесвирусные инфекции человека. Руководство для врачей. СПб.: СпецЛит, 2013. 2-е изд., перераб. и доп. 670 с. [Isakov V.A., Arkhipova E.I., Isakov D.V. Herpesvirus infection. A guide for physicians. SPb.: Spetslit, 2013. 2-е Izd., the reslave. 670 p. (In Russian)].
  12. Исаков В.А., Архипова Е.И., Исаков Д.В. Герпесвирусные инфекции человека. Руководство для врачей. СПб.: СпецЛит, 2006. 303 с. [Isakov V.A., Arkhipova E.I., Isakov D.V. Human Herpesvirus infections. A guidelines for physicians. St. Petersburg:Spec.lit,2006. 303 p. (In Russian)].
  13. Деревянко Т.И., Рыжков В.В. Вирусные инфекции: вирус папилломы человека и генитальный герпес 1 и 2 типов как причина хронического рецидивирующего цистита с выраженным дизурическим синдромом у женщин с гипоспадией и гипермобильностью уретры. *Урология* 2015;4:29-33. [Derevyanko T.I., Ryzhkov V.V. Viral infections: human papillomavirus and genital herpes types 1 and 2 as a cause of chronic recurrent cystitis with severe dysuric syndrome in women with hypospadias and hypermobility of the urethra. *Urology=Urologiya* 2015;4:29-33. (In Russian)].
  14. Кондратенко И.В. Блогов А.А. Первичные иммунодефициты. — М.: Изд МЕДПРАКТИКА-М, 2005. 232 с. [Kondratenko V.I. Blogov A. Primary immunodeficiencies. M.: Publishing house of medical practice-M, 2005. P. 232. (In Russian)].
  15. Набока Ю.Л., Ильяш А.В., Крахоткин Д.В. Вирусно-бактериальные ассоциации, верифицированные в моче здоровых людей (пилотное исследование). *Вестник урологии* 2018;6(3):44-49. [Naboka Yu.L., Ilyash A.V., Krahotkin D.V. Viral-bacterial associations verified in the urine of healthy people (pilot study). *Vestnik urologii = Bulletin of urology* 2018;6(3):44-49. (In Russian)]. <https://doi.org/10.21886/2308-6424-2018-6-3-44-49>.
  16. Набока Ю.Л., Гудима И.А., Коган М.И., Ибишев Х.С., Черницкая М.Л. Микробный спектр мочи и биопатов мочевого пузыря у женщин с хроническим рецидивирующим циститом. *Урология* 2013;4:16-18. [Naboka Y.L., Gudima I.A., Kogan M.I., Ibishev H.S., Chernitskaya M.L. Microbial spectrum of urine and bladder biopsies in women with chronic recurrent cystitis. *Urologiya* 2013;4:16-18. (In Russian)].
  17. Ito S, Yasuda M, Kondo H, Yamada Y, Nakane K, Mizutani K, et al. Clinical courses of herpes simplex virus-induced urethritis in men. *J Infect Chemother* 2017;23(10):717-719. <https://doi.org/10.1016/j.jiac.2017.03.017>
  18. Ashley RL, Wald A. Genital Herpes: Review of the Epidemic and Potential use of type-specific serology. *Clinical microbiology reviews*, Jan.1999. P.1-8.
  19. РОДВК – «Федеральные клинические рекомендации по ведению больных опоясывающим герпесом»; Москва, 2015. [Federal clinical guidelines for the management of patients with herpes zoster”; Moscow, 2015. (In Russian)].
  20. Хрянин А.А. В поисках интерферона. *Status Praesens (гинекология, акушерство, бесплодный брак)* 2020;1:79-83. [Khryanin A. A. In search of the interferon. *Status Praesens (gynecology, obstetrics, infertile marriage)* 2020;1:79-83. (In Russian)].

## Сведения об авторах:

Синякова Л.А. – д.м.н., профессор кафедры урологии и хирургической андрологии РМАНПО, врач-уролог ГБУЗ ГКБ им. С.П. Боткина ДЗМ; Москва, Россия; l.a.sinyakova@mail.ru; РИНЦ Author ID 735597

Лоран О.Б. – академик РАН, профессор, д.м.н., заведующий кафедрой урологии и хирургической андрологии РМАНПО, врач-уролог ГБУЗ ГКБ им. С.П. Боткина ДЗМ; Москва, Россия; olegloran@gmail.com; РИНЦ Author ID 370312

Косова И.В. – к.м.н., врач-уролог ГБУЗ «ГКБ им. В.П. Демикова ДЗМ»; Москва, Россия; kosovainga@mail.ru

Колбасов Д.Н. – к.м.н., заведующий урологическим отделением ГБУЗ «ГКБ им. В.П. Демикова ДЗМ»; Москва, Россия; kosovainga@mail.ru

Незовибатко Я.И. – врач-уролог, ГБУЗ «ГКБ № 29 им. Н.Э. Баумана»; Москва, Россия; post.jacob@gmail.com

## Вклад авторов:

Синякова Л.А. – концепция и дизайн исследования, получение данных для анализа, анализ полученных данных (включая статистический), обзор публикаций по теме статьи, 30%  
 Лоран О.Б. – общее руководство над проектом, 10%  
 Косова И.В. – выбор темы проекта, разработка дизайна исследования, задач и целей, получение данных для анализа, анализ полученных данных (включая статистический), обзор публикаций по теме статьи, написание текста рукописи, 30%  
 Колбасов Д.Н. – получение данных для анализа, анализ полученных данных, 10%  
 Незовибатко Я.И. – получение данных для анализа, анализ полученных данных, 20%

**Конфликт интересов:** Авторы заявляют об отсутствии конфликта интересов.

**Финансирование:** Исследование проведено без спонсорской поддержки.

**Статья поступила:** 17.06.2020

**Принята к публикации:** 27.08.2020

## Information about authors:

Sinyakova L.A. – Dr. Sc., Professor, Department of urology and surgical andrology Federal state budgetary educational institution of additional professional education «Russian medical Academy of continuing professional education» Ministry of health of the Russian Federation. Urologist, State budgetary institution of health care City Clinical Hospital named after S.P. Botkin Of the Department of health of Moscow; Moscow, Russia; l.a.sinyakova@mail.ru; <https://orcid.org/0000-0003-2142-4382>

Loran O.B. – Academic of the Russian Academy of Sciences, Dr. Sc, Professor, Head of the Department of urology and surgical andrology Federal state budgetary educational institution of additional professional education «Russian medical Academy of continuing professional education» Ministry of health of the Russian Federation. Urologist, State budgetary institution of health care City Clinical Hospital named after S.P. Botkin Of the Department of health of Moscow; Moscow, Russia; olegloran@gmail.com; <https://orcid.org/0000-0002-7531-1511>

Kosova I.V. – Urologist, Urological Department State budgetary institution of health care of the city of Moscow «City clinical hospital named by V.P. Demikhov of the Department of health of the City of Moscow»; Moscow, Russia; kosovainga@mail.ru; <https://orcid.org/0000-0002-0051-0583>

Kolbasov D.N. – PhD, head of the Urological Department State budgetary institution of health care of the city of Moscow City clinical hospital named after V.P. Demikhov of the Department of health of the City of Moscow; Moscow, Russia; kosovainga@mail.ru

Nezovibatko Ya.I. – urologist, Urological Department Of the state clinical hospital №29 named after N.E. Bauman in Moscow; Moscow, Russia; post.jacob@gmail.com

## Authors' contributions:

Sinyakova L.A. – research concept and design, obtaining data for analysis, analysis of the obtained data (including statistical), review of publications on the topic of the article, 30%  
 Loran O.B. – overall project management, 10%  
 Kosova I.V. – research concept and design, obtaining data for analysis, analysis of the obtained data (including statistical), review of publications on the topic of the article, writing the text of the article, 30%  
 Kolbasov D.N. – getting data for analysis, analyzing the received data, 10%  
 Nezovibatko Ya.I. – getting data for analysis, analyzing the received data, 20%

**Conflict of interest.** The authors declare no conflict of interest.

**Financing.** The study was performed without external funding.

**Received:** 17.06.2020

**Accepted for publication:** 27.08.2020



## Цистит? Не пугает! ЦИСТАЛИС помогает



«ЦИСТАЛИС» («CYSTALIS») представляет собой натуральный комплекс активных компонентов, которые благоприятно воздействуют на различные механизмы, позволяющие облегчить состояние при цистите и предотвратить его обострение.

Эффективная уникальная комбинация активных веществ против цистита в одном препарате - не имеет аналогов на рынке!

- Олигомерные проантоцианидины
- Арбутин
- D-манноза

**ЦИСТАЛИС - новое слово при цистите!**



[www.shpharma.ru](http://www.shpharma.ru)

№ свидетельства госрегистрации RU.77.99.11.003.E.001615.04.19 от 24.04.2019

БАД НЕ ЯВЛЯЕТСЯ ЛЕКАРСТВЕННЫМ СРЕДСТВОМ

<https://doi.org/10.29188/2222-8543-2020-13-5-100-105>

# Эмфизематозный пиелонефрит: эпидемиология, современные подходы к диагностике и лечению

ОБЗОР ЛИТЕРАТУРЫ

**А.А. Новинский, А.Ф. Зинухов**

Государственное бюджетное учреждение здравоохранения города Москвы «Городская клиническая больница №67 им. Л.А.Ворохобова Департамента здравоохранения города Москвы»; д. 2/44, ул. Саляма Адилы, Москва, 123423, Россия

**Контакт:** Новинский Антон Александрович, [dr.novinskiy@yandex.ru](mailto:dr.novinskiy@yandex.ru)

## Аннотация:

**Введение.** Эмфизематозный пиелонефрит (ЭП) является редкой формой острого гнойного пиелонефрита, для которой характерно стремительное и тяжелое течение, обусловленное патогенным действием газообразующей бактериальной флоры. ЭП – это смертельно опасное заболевание, требующее немедленного начала лечения. Однако подходы к лечению различаются. В настоящее время в литературе описано всего несколько сот клинических случаев ЭП. Среди публикаций в основном встречаются описания отдельных клинических случаев.

**Цель.** Изучить все доступные на текущий период в сети интернет источники литературы, описывающие клинические случаи и опыт лечения больных с диагнозом «Эмфизематозный пиелонефрит».

**Материалы и методы.** Проанализированы результаты поиска по научным базам данных PubMed, MEDLINE, Embase, eLibrary по запросам «эмфизематозный пиелонефрит», «классификация», «газообразующая бактериальная флора», «сахарный диабет», «консервативное лечение», «нефрэктомия», «чрескожное дренирование». Было найдено 754 научных публикаций, для детального анализа отобрано 25.

**Результаты и обсуждение.** Сегодня отсутствуют стандарты хирургического лечения больных ЭП, но наблюдается четкая тенденция к более широкому применению малоинвазивных методов лечения и ограничению показаний для нефрэктомии. Малоинвазивные методы лечения ЭП позволяют провести органосохраняющее лечение и уменьшить риск почечной недостаточности. Отсутствие четких показаний для выбора объема хирургического лечения и низкая ориентация специалистов на радиологические критерии диагностики являются главными причинами избыточного органосохраняющего лечения пациентов с ЭП. Предпочтительным считается рискосредованный подход на основе предложенных клинико-радиологических классификаций ЭП. В спорных случаях можно рекомендовать малоинвазивное лечение в сочетании с адекватной консервативной терапией и только в случае его неэффективности такого лечения прибегать к выполнению нефрэктомии.

**Заключение.** Показания к выполнению нефрэктомии должны быть строго ограничены и пересмотрены с учетом современных подходов. Нефрэктомия должна выбираться только при невозможности или неэффективности консервативных методов лечения.

**Ключевые слова:** эмфизематозный пиелонефрит; сахарный диабет; радиологическая классификация; чрескожное пункционное дренирование почки; нефрэктомия.

**Для цитирования:** Новинский А.А., Зинухов А.Ф. Эмфизематозный пиелонефрит: эпидемиология, современные подходы к диагностике и лечению. Экспериментальная и клиническая урология 2020;13(5):100-105, <https://doi.org/10.29188/2222-8543-2020-13-5-100-105>

<https://doi.org/10.29188/2222-8543-2020-13-5-100-105>

# Emphysematous pyelonephritis: epidemiology, modern approaches to diagnosis and treatment

LITERATURE REVIEW

**A.A. Novinsky, A.F. Zinukhov**

State Budgetary Institution of Healthcare of the City of Moscow «L.A. Vorokhobov Municipal Clinical Hospital № 67 of the Moscow Health Department»; 2/44 st. Salama Adilya, Moscow, 123423, Russia

**Contacts:** Anton A. Novinsky, [dr.novinskiy@yandex.ru](mailto:dr.novinskiy@yandex.ru)

## Summary:

**Introduction.** Emphysematous pyelonephritis (EPN) is a rare form of acute suppurative pyelonephritis, which is characterized by a rapid and severe course due to the pathogenic effect of the gas-forming bacterial flora. Currently, only a few hundred clinical cases of EPN are described in the literature.

Currently, there are no standards for the surgical treatment of patients with EPN, but there is a clear tendency towards a wider use of minimally invasive methods of treatment and limitation of indications for nephrectomy. A risk-based approach based on the proposed radiological classifications of EPN is considered preferable.

**Purpose.** To study all literature sources available for the current period on the Internet, describing clinical cases and experience in treating patients with a diagnosis of emphysematous pyelonephritis.

**Materials and methods.** The results of a search in the scientific databases PubMed, MEDLINE, Embase, eLibrary were analyzed for the queries «emphysematous pyelonephritis», «classification», «gassing bacterial flora», «diabetes mellitus», «conservative treatment», «nephrectomy», «percutaneous drainage». 754 scientific publications were found, 25 were selected for detailed analysis.

**Results and discussion.** Today, there are no standards for surgical treatment of patients with EP, but there is a clear trend towards wider use of minimally invasive methods of treatment and limiting the indications for nephrectomy. Minimally invasive methods of treating EN allows organ-preserving treatment and reduces the risk of renal failure. The lack of clear indications for the choice of the scope of surgical treatment and the low orientation of specialists towards radiological diagnostic criteria are the main reasons for excessive organ-carrying treatment of patients with PF. A risk-mediated approach based on the proposed clinical and radiological classifications of EP is considered preferable. In controversial cases, it is possible to recommend an attempt at minimally invasive treatment in combination with adequate conservative therapy, and only if it is ineffective, resort to performing nephrectomy.

**Conclusion.** Indications for nephrectomy should be strictly limited and revised taking into account modern approaches. Nephrectomy should be an option of choice only if conservative treatment is impossible or ineffective.

**Key words:** emphysematous pyelonephritis (EPN); diabetes mellitus (DM); radiological classification; percutaneous nephrostomy; nephrectomy.

**For citation:** Novinsky A.A., Zinukhov A.F. Emphysematous pyelonephritis: epidemiology, modern approaches to diagnosis and treatment. Experimental and Clinical Urology 2020;13(5):100-105, <https://doi.org/10.29188/2222-8543-2020-13-5-100-105>



## ВВЕДЕНИЕ

Эмфизематозный пиелонефрит (ЭП) является редкой формой острого гнойного пиелонефрита, для которой характерно стремительное и тяжелое течение, обусловленное патогенным действием газообразующей бактериальной флоры. Развитие ЭП возможно как в молодом, так и в пожилом возрасте. Однако большинство пациентов с ЭП находятся в возрасте от 30 до 50 лет. Процесс чаще всего носит односторонний характер. У женщин ЭП развивается гораздо чаще, что объясняется более высоким риском развития у них инфекции мочевых путей по сравнению с мужчинами. До 90% больных ЭП страдают сахарным диабетом (СД), при этом зависимости от потребности в инсулинотерапии выявлено не было. Основной причиной развития ЭП у лиц, не страдающих СД, является нарушение оттока мочи из почки. Однако даже при наличии фактора обструкции распространенность гнойно-деструктивного процесса, как правило, меньше по сравнению с больными СД [1]. Другими факторами риска развития ЭП являются алкоголизм, наркомания, поликистоз почек, мочекаменная болезнь и состояния иммунодепрессии различной этиологии [1-3]. ЭП – это смертельно опасное заболевание, требующее немедленного начала лечения. Тяжелым осложнением и основной причиной смерти является развитие уросепсиса. Смертность при ЭП может достигать 80% в зависимости от вида лечения и распространенности гнойно-деструктивного процесса. В настоящее время при использовании современных подходов к диагностике и лечению, адекватной антибиотикотерапии смертность составляет около 20-30% [4].

Впервые газообразующее инфекционное поражение почки было описано Н.А. Kelly и W.G. MacCullum в 1898 году [5]. С тех пор в публикациях встречались различные названия этой болезни, например, эмфизема почки, пневмонефрит и др. Термин «эмфизематозный пиелонефрит» появился гораздо позже. Только в 1962 году Е.Н. Schultz и Е.Н. Klorfein предложили так обозначать ряд патологических процессов, которые приводят к деструкции почечной паренхимы с образованием газа [6].

В настоящее время в литературе описано всего несколько сот клинических случаев ЭП. Среди публикаций в основном встречаются описания отдельных клинических случаев. Крупных обзоров литературы, обобщающих всю текущую информацию об ЭП, мало в последние годы. Опубликованные клинические случаи, как правило, малочисленны, что делает менее валидными полученные результаты. Также сравнение наиболее крупных выборок затруднительно ввиду разных подходов к лечению больных ЭП. Малое количество опубликованных клинических случаев объясняется низкой заболеваемостью ЭП. Так, за 10 лет в крупном лечебном учреждении регистрируется всего около 20 случаев ЭП. Страны Азии сообщают о большей встречаемости ЭП, что, возможно, объясняется

более низким уровнем доступности здравоохранения для населения [2].

Возбудителями ЭП являются факультативные анаэробные грамотрицательные ферментирующие бактерии, которые перерабатывают глюкозу и лактат с образованием углекислого газа и водорода, накапливающихся в зоне воспаления. Повышенный уровень глюкозы и лактата в крови наряду со снижением защитных сил организма у больных сахарным диабетом обеспечивают благоприятные условия для активации ферментирующих бактерий. Наиболее часто встречающимися возбудителями ЭП являются *Escherichia coli* (60%), *Klebsiella pneumoniae* (26%), бактерии рода *Proteus* и *Pseudomonas* [4]. Микробные ассоциации встречаются в 10% случаев [7].

## МАТЕРИАЛЫ И МЕТОДЫ

При написании обзора литературы были использованы данные о случаях эмфизематозного пиелонефрита в клинической практике, опубликованные в базах PubMed (<https://www.ncbi.nlm.nih.gov/pubmed/>), MEDLINE, Embase, Научной электронной библиотеки Elibrary.ru (<https://elibrary.ru/>). Поиск в базах данных проводили по ключевым словам: «эмфизематозный пиелонефрит», «классификация», «газообразующая бактериальная флора», «сахарный диабет», «консервативное лечение», «нефрэктомия», «чрескожное дренирование» («emphysematous pyelonephritis», «classification», «diabetes mellitus», «percutaneous drainage», «nephrectomy», «conservative treatment», «antimicrobial therapy»). На первом этапе были найдены 754 источника, которые имели отношение к теме обзора. Из них были исключены тезисы конференций, короткие сообщения, дублирующиеся публикации. После чего, исходя из актуальности данных, достоверности источников, импакт-факторов журналов и последовательности изложения материала в рукописи, непосредственно для цитирования в обзоре были отобраны 25 статей из научных международных рецензируемых журналов.

## РЕЗУЛЬТАТЫ И ОБСУЖДЕНИЕ

### Клинические проявления и диагностика

Для ЭП характерно стремительное развитие клинической симптоматики и тяжелое течение с развитием гнойно-деструктивных процессов в почке. Клиническая картина ЭП может варьировать от незначительных проявлений в виде тянущих болей в поясничной области до септического шока, но в целом повторяет симптомы острого пиелонефрита. Размытая клиническая картина вначале сменяется резким ухудшением самочувствия пациента в связи с быстрым развитием сепсиса и полиорганной недостаточности.

Естественной реакцией на воспалительный процесс бактериальной природы является лейкоцитоз с нейтрофильным сдвигом влево. При сочетании ЭП и СД, ■



как правило, наблюдается умеренная выраженность лейкоцитоза или даже его отсутствие, что связано со снижением функциональной активности лейкоцитов и иммунной реактивности организма при СД [8]. Развитие именно мочевой инфекции подтверждается наличием лейкоцитов и бактерий в моче. Пневматурия встречается редко, в случае распространения инфекции на собирательную систему почки при эмфизематозном цистите. Вследствие разложения глюкозы на газ и кислоту моча имеет резко кислую реакцию. При нарушении функции почек в крови определяется повышенный уровень креатинина и мочевины. Лабораторными признаками развития сепсиса являются тромбоцитопения и соответствующие изменения коагулограммы (увеличение тромбинового времени, снижение концентрации фибриногена и увеличение D-димера), характерные для начала синдрома диссеминированного внутрисосудистого свертывания (ДВС-синдрома). Для подтверждения септицемии и идентификации возбудителя производится посев крови и мочи. Совпадение положительных результатов посева крови и посева мочи отмечается у 54% больных [9]. Однако результат может быть получен не ранее, чем через 24 часа даже при наличии современной оснащенной лаборатории, позволяющей выделять культуру в такие короткие сроки. Более быстрым способом подтверждения развития сепсиса и контроля эффективности его лечения является определение уровня прокальцитонина крови. Диагностическая точность прокальцитонинового теста составляет 75,4% [10]. Уровень прокальцитонина выше 2 нг/мл с высокой вероятностью свидетельствует об инфекционном процессе с системным воспалением.

Отличительной особенностью ЭП наряду с общими проявлениями острого гнойного пиелонефрита, такими как боль в поясничной области и гектическая лихорадка с потрясающими ознобами, является наличие газа в почке, паранефральных тканях и собирательной системе по данным визуализационных методов исследования. В случае распространения газа на околопочечную клетчатку и забрюшинное пространство возможно появление крепитации в поясничной области при пальпации.

Таким образом, с учетом неспецифичности и вариабельности клинической симптоматики основным объективным методом диагностики ЭП является радиологический. На обзорной рентгенограмме брюшной полости и мочевых путей при ЭП можно увидеть скопление газа в проекции пораженной почки и интрапаренхиматозно. Однако скопление газа в петлях кишечника ввиду отсутствия подготовки пациентов к исследованию и/или наличие ожирения могут затруднять визуализацию почек на снимке. Экскреторная урография редко бывает информативной при ЭП, так как пораженная почка обычно не функционирует или функционирует плохо. При ультразвуковом исследовании (УЗИ) органов мочевой системы возможны сильные фокальные эхо-сигналы, предполагающие наличие газа в почечной паренхиме. Для подтверждения диаг-

ноза ЭП и оценки распространенности гнойно-деструктивного процесса в почке следует выполнять компьютерную томографию (КТ), которая также позволяет определить прогноз течения заболевания и тактику лечения. Для определения функции пораженной и контралатеральной почки применяют сцинтиграфию почек.

Скопления пузырьков газа при ЭП могут обнаруживаться в почечной паренхиме, окружающей клетчатке, собирательной системе почки и мочевыводящих путях. Для стандартизации оценки распространенности процесса при ЭП предложено две классификации, описание которых будет представлено ниже.

Ретроспективный анализ 38 случаев ЭП в исследовании Y.L. Wan и соавт. позволил авторам выявить два типа ЭП, имеющих статистически достоверное различие в прогнозе ЭП. Пациенты были обследованы при помощи обзорной рентгенографии, КТ и УЗИ брюшной полости и мочевой системы. ЭП I типа, так называемый «сухой тип» поражения, характеризовался гнойно-некротическими изменениями почечной паренхимы, наличием газа в виде полосок или мелких пузырьков, но при отсутствии скопления жидкости. При ЭП II типа наблюдались скопления жидкости в почке или околопочечной клетчатке с крупными пузырьками газа, а также газ в собирательной системе почки. Уровень смертности (69%) при ЭП I типа был выше, чем при ЭП II типа (18%). «Сухой» тип ЭП (I тип) характеризовался более стремительным течением и более короткой длительностью заболевания от его начала до смертельного исхода ( $p < 0,001$ ) [11].

Более подробная классификация ЭП, предложенная впервые J. Michaeli и соавт., модифицированная J.J. Huang и C.C. Tseng, включает 4 класса:

I класс – наличие газа изолировано в собирательной системе почки;

II класс – наличие газа в паренхиме почки;

IIIА класс – наличие газа в паранефрии;

IIIВ класс – выход газа за пределы фасции Героты;

IV класс – двусторонний процесс или ЭП единственной почки.

Эмфизематозный пиелит характеризуется наличием газа в собирательной системе почки без вовлечения почечной паренхимы. СД реже сопутствует развитию эмфизематозного пиелита и встречается примерно у каждого второго заболевшего [3, 12].

Данные классификации просты в использовании и удобны для понимания, но редко применяются в рутинной клинической практике как врачами-урологами, так и специалистами по лучевой диагностике, что, надо полагать, связано с низкой заболеваемостью ЭП. Отсутствие единых подходов к диагностике ЭП еще более затрудняет анализ и сравнение клинического материала.

#### Подходы к лечению

С учетом характерного для ЭП стремительного развития заболевания важно немедленное начало лечения

сразу после установления диагноза. В настоящее время отсутствуют стандарты хирургического лечения больных ЭП, но наблюдается четкая тенденция к более широкому применению малоинвазивных методов и ограничению показаний для нефрэктомии [14].

Консервативное ведение больных ЭП предусматривает корригирующую инфузионную терапию, системную антибиотикотерапию, устранение обструкции при ее наличии (чрескожная пункционная нефростомия, стентирование мочеточника до начала антибактериальной терапии), коррекцию уровня сахара крови при наличии СД. До идентификации возбудителя проводится эмпирическая внутривенная антибиотикотерапия. Основной точкой приложения действия антибиотиков должна являться грамотрицательная флора. Согласно российским национальным рекомендациям 2017 года по антимикробной терапии и профилактике инфекций почек, мочевыводящих путей и мужских половых органов препаратами выбора для эмпирической антибиотикотерапии при ЭП, как инфекции мочевых путей тяжелого течения, часто осложненной наличием СД или обструкцией мочевых путей, являются фторхинолоны, ациламинопенициллины + ингибитор бета-лактамаз (ИБЛ) (пиперациллин+тазобактам), цефалоспорины 3 и 4 поколения, карбапенемы 2 группы (имипенем-циластатин, меропенем, дорипенем). Возможно проведение комбинированной антибиотикотерапии следующими сочетаниями антибиотиков: аминогликозид+защищенный пенициллин, аминогликозид+фторхинолон, аминогликозид+цефалоспорин. При нарушении функции почек требуется коррекция дозы антибиотика с учетом клиренса креатинина [15].

Консервативное лечение у лиц, не страдающих СД, как правило, более эффективно. В этом случае устранение триггерного фактора в виде обструкции мочевых путей и адекватная антибиотикотерапия быстро приводят к улучшению у большинства пациентов. Тяжелое течение заболевания у пациентов с ЭП и СД также может быть обусловлено не только СД, но и возможной неэффективностью эмпирической стартовой антибиотикотерапии у этих пациентов из-за частых госпитализаций и контакта с мультирезистентной внутрибольничной флорой. Отсутствие эффекта от стартовой эмпирической антибиотикотерапии приводит к потере ценного времени в дебюте заболевания и ассоциировано с неблагоприятным прогнозом [14]. Вышеизложенное подчеркивает необходимость обязательного раннего выявления возбудителя и использование принципа деэскалационной антибиотикотерапии при сочетании ЭП и СД, который предусматривает назначение наиболее эффективных антимикробных препаратов широкого спектра действия в рамках стартовой антибиотикотерапии с последующей коррекцией после идентификации бактериального агента.

До 1980 годов хирургическое лечение ЭП обычно включало выполнение экстренной нефрэктомии или от-

крытой ревизии и дренирования почки в сочетании с антибиотикотерапией [12]. Однако данный подход был ассоциирован с высоким уровнем смертности (40% – 50%) [16]. Сейчас показатели смертности от ЭП снизились вдвое. Этому, несомненно, способствовали следующие факторы: внедрение КТ, значительные достижения в реаниматологии, улучшение контроля за больными СД и, конечно, внедрение малоинвазивных методов лечения.

В 1986 году произведена первая удачная попытка чрескожного пункционного дренирования под рентгенологическим контролем трех очагов деструкции у пациента с ЭП и СД [17]. С тех пор органосохраняющая тактика получает все большее распространение при ЭП, хотя остаются сторонники выполнения немедленной нефрэктомии после стабилизации состояния пациента [16, 18]. J.J. Huang и С.С. Tseng, напротив, предлагают придерживаться риск-опосредованного подхода после установления класса клинико-радиологического диагноза [3]. По данным анализа 10 ретроспективных исследований, суммарно включающих 210 больных ЭП, смертность при выполнении чрескожного пункционного дренирования на фоне консервативного лечения была значительно ниже, чем после нефрэктомии и консервативного лечения (13,5% против 25% соответственно,  $p < 0,001$ ). Уровень смертности при только консервативном лечении составил 50% [19].

Малоинвазивные методы лечения ЭП позволяют провести органосохраняющее лечение и уменьшить риск почечной недостаточности. Выполнение чрескожного пункционного дренирования почки следует проводить при наличии ограниченных скоплений газа и участков неизменной паренхимы в почке. Пациенты с почечной недостаточностью также могут получить преимущество от органосохраняющей тактики. Для выполнения чрескожного пункционного дренирования предпочтительным является использование нефростомических трубок не менее 14 Fr. Удаление дренажа возможно после клинического и лабораторного излечения, подтвержденного контрольной КТ. Как правило, удаление нефростомических дренажей производится не позднее, чем через 12 недель [20]. Чрескожное пункционное дренирование только под ультразвуковым наведением демонстрирует меньшую эффективность по сравнению с манипуляцией под рентгенологическим и ультразвуковым контролем [21].

В рутинной клинической практике при поступлении пациента с таким редким и опасным диагнозом, как ЭП, именно нефрэктомия нередко представляется более быстрым и удобным методом лечения, выбор которого сразу обеспечивает полный объем оказанной медицинской помощи и избавляет от возможных ошибок в тактике лечения. Отсутствие четких показаний для выбора объема хирургического лечения и низкая ориентация специалистов на радиологические критерии диагностики являются главными причинами избыточного органосохраняющего лечения пациентов с ЭП. ■

Возможными показаниями для малоинвазивного лечения могут являться нарушенная функция почек, стабильное состояние пациента, ЭП I и II класса или III и IV класса при наличии менее двух факторов риска (тромбоцитопения, острая почечная недостаточность, нарушение сознания и шок). В исследовании J.J. Huang, C.C. Tseng у пациентов с III и IV классом ЭП и наличием менее двух факторов риска выживаемость при выполнении чрескожного пункционного дренирования в сочетании с консервативным лечением составила 85%, в то время как у пациентов с III и IV классом ЭП и наличием более двух факторов риска тот же объем лечения был неэффективен у большинства больных (в 92% случаев) [3].

По данным разных авторов факторами неблагоприятного прогноза, кроме указанных выше, являются гипоальбуминемия < 30 г/л или гипонатриемия при поступлении, а также неэффективность стартовой эмпирической антибиотикотерапии и выявление микробных ассоциаций [14, 22-24]. Повышение уровня креатинина на 30% и более по сравнению с уровнем при поступлении может расцениваться как признак острой почечной недостаточности [14].

Пациенты с двусторонним ЭП или единственной почкой составляют особую категорию. Выбор лечебного подхода во многом зависит от состояния пациента и степени поражения почки/почек. Максимальные усилия должны быть направлены на то, чтобы избежать ренопривного состояния. Однако при отсутствии возможности органосохраняющего лечения, выполнение нефрэктомии не должно быть отсрочено. Чрескожное пункционное дренирование является методом выбора для большинства пациентов по сравнению с открытыми вмешательствами [1].

В некоторых случаях даже после чрескожного пункционного дренирования почки может потребоваться выполнение нефрэктомии либо ввиду клинического ухудшения, либо из-за необратимого нарушения функции пораженной почки. По данным A.R. Pontin и соавт. такой сценарий развивается у 13% больных. Авторами подчеркивается важность первоначальной попытки малоинвазивного дренирования и выполнения нефрэктомии

только в случае неэффективности малоинвазивного лечения [1]. Однако по данным S. Акрек и соавт. чрескожное пункционное дренирование почки при ЭП примерно у каждого второго оказывается неэффективным и требует удаления почки, а также является возможной причиной увеличения риска смерти из-за более позднего выполнения нефрэктомии. Так, нефрэктомия потребовалась 11 из 19 пациентов, которым была выполнена чрескожная пункционная нефростомия по поводу ЭП, при этом 5 больных умерли [25]. Таким образом, представленные данные показывают важность определения критериев для выполнения малоинвазивных дренирующих вмешательств и нефрэктомии. Сложность вызывает малое количество случаев и отсутствие единых подходов к лечению пациентов с ЭП, что затрудняет сравнение данных разных авторов. Очевидным является то, что малоинвазивные методы лечения могут быть эффективны у отобранных пациентов и представляют привлекательную альтернативу удалению почки.

## ВЫВОДЫ

В настоящее время ЭП может быть диагностирован на начальных этапах развития, что делает возможным использование малоинвазивных методов хирургического лечения на фоне адекватной антибиотикотерапии. По данным разных авторов чрескожное пункционное дренирование почки эффективно и безопасно, оно является стандартом лечения пациентов, страдающих ЭП без тотального поражения почечной паренхимы. В большинстве случаев выполнение этого метода лечения позволяет избежать органосохраняющего лечения и сохранить функцию почки. Показания к выполнению нефрэктомии должны быть строго ограничены и пересмотрены с учетом современных подходов. Нефрэктомия должна быть вариантом выбора только при невозможности или неэффективности консервативных методов лечения. Дальнейшее накопление клинического материала и выявление значимых клинико-лабораторных параметров для определения тактики лечения является важным с научной точки зрения. ■

## ЛИТЕРАТУРА/REFERENCES

1. Pontin AR, Barnes R.D. Current management of emphysematous pyelonephritis. *Nat Rev Urol* 2009;6(5):272–279. <https://doi.org/10.1038/nrurol.2009.51>.
2. Ubee SS, McGlynn L. Emphysematous pyelonephritis. *Br J Urol Intern* 2010;107(9):1474–8. <https://doi.org/10.1111/j.1464-410X.2010.09660.x>.
3. Huang JJ, Tseng CC. Emphysematous pyelonephritis: clinicoradiological classification, management, prognosis, and pathogenesis. *Arch Intern Med* 2000;160(6):797–805. <https://doi.org/10.1001/archinte.160.6.797>.
4. Bamanikar A, Dhobale S. Fever with abdominal pain and diabetes – Is it Emphysematous Pyelonephritis? *Malays J Med Sci* 2014;21(3):85–88.
5. Kelly HA, MacCullem WG. Pneumaturia. *JAMA* 1898;31(8):375–381. <https://doi.org/10.1001/jama.1898.92450080001001>
6. Schultz EH Jr, Klorfein EH. Emphysematous pyelonephritis. *J Urol* 1962;87:762–766. [https://doi.org/10.1016/S0090-4295\(96\)00501-8](https://doi.org/10.1016/S0090-4295(96)00501-8)
7. Sugandh S, Edward DK. Emphysematous Pyelonephritis [Internet]. New York (NY): WebMD. 2013 [cited 2013 Apr 11]. Available from: <http://emedicine.medscape.com/article/457306-overview/>
8. Geerlings SE, Hoepelman AI. Immune dysfunction in patients with dia-



## ЛИТЕРАТУРА / REFERENCES

- betes mellitus (DM). *FEMS Immunol Med Microbiol* 1999; 26(3-4):259-265. <https://doi.org/10.1111/j.1574-695X.1999.tb01397.x>.
9. Cheng YT, Wang HP, Hsieh HH. Emphysematous pyelonephritis in a renal allograft: successful treatment with percutaneous drainage and nephrostomy. *Clin Transplant* 2001;15(5):364-367. <https://doi.org/10.1034/j.1399-0012.2001.150511.x>
10. Aikawa N, Fujishima S, Endo S. Multicenter prospective study of procalcitonin as an indicator of sepsis. *J Infect Chemother* 2005;11(3):152-159. <https://doi.org/10.1007/s10156-005-0388-9>
11. Wan YL, Lee TY, Bullyard MJ. Acute gas-producing bacterial renal infection: correlation between imaging findings and clinical outcome. *Radiology* 1996;198:433-438. <https://doi.org/10.1148/radiology.198.2.8596845>
12. Michaeli J, Mogle P, Perlberg S, Heiman S, Caine M. Emphysematous pyelonephritis. *J Urol* 1984;131(2):203-208. [https://doi.org/10.1016/s0022-5347\(17\)50309-2](https://doi.org/10.1016/s0022-5347(17)50309-2)
13. Tseng CC, Wu JJ, Wang MC, Hor LI, Ko YH, Huang JJ. Host and bacterial virulence factors predisposing to emphysematous pyelonephritis. *Am J Kidney Dis* 2005;46(3):432-439. <https://doi.org/10.1053/j.ajkd.2005.05.019>
14. Yu-Chuan L, Bing-Juin Ch, Yuan-Hung P, Kuo-How H, Po-Ren H, Chao-Yuan H. Predictors of failure of conservative treatment among patients with emphysematous pyelonephritis. *BMC Infectious Diseases* 2014;14:418. <https://doi.org/10.1186/1471-2334-14-418>
15. Перепанова Т.С., Козлов Р.С., Руднов В.А., Синякова Л.А. Антимикробная терапия и профилактика инфекций почек, мочевыводящих путей и мужских половых органов. *Российские национальные рекомендации*. М: 2017; 72 с. [Perepanova T.S., Kozlov R.S., Rudnov V.A., Sinyakova L.A. Antimicrobial therapy and prevention of infections of the kidneys, urinary tract and male genital organs. *Rossijskie nacional'nye rekomendacii= Russian national recommendations* М: 2017; 72 p. (In Russian)].
16. Ahlering TE, Boyd SD, Hamilton CL. Emphysematous pyelonephritis: a 5-year experience with 13 patients. *J Urol* 1985;134:1086-1088. [https://doi.org/10.1016/s0022-5347\(17\)47635-x](https://doi.org/10.1016/s0022-5347(17)47635-x)
17. Hudson M.A., Weyman P.J., Van der Vliet A.H., Catalona W.J. Emphysematous pyelonephritis: successful management by percutaneous drainage. *J Urol* 1986;136:884-886. [https://doi.org/10.1016/s0022-5347\(17\)45115-9](https://doi.org/10.1016/s0022-5347(17)45115-9)
18. Shokeir AA, El-Azab M, Mohsen T, El-Diasty T. Emphysematous pyelonephritis: a 15-year experience with 20 cases. *Urology* 1997;49(3):343-346. [https://doi.org/10.1016/S0090-4295\(96\)00501-8](https://doi.org/10.1016/S0090-4295(96)00501-8)
19. Somani BK, Nabi G, Thorpe P, Hussey J, Cook J, N'Dow J. Is percutaneous drainage the new gold standard in the management of emphysematous pyelonephritis? Evidence from a systematic review. *J Urol* 2008;179(5):1844-1849. <https://doi.org/10.1016/j.juro.2008.01.019>
20. Chen MT, Huang CN, Chou YH. Percutaneous drainage in the treatment of emphysematous pyelonephritis: 10 year experience. *J Urol* 1997;157(5):1569-1573. [doi.org/10.1016/S0022-5347\(01\)64797-9](https://doi.org/10.1016/S0022-5347(01)64797-9)
21. Soo Park B, Lee SJ, Wha Kim Y, Sik Huh J, II Kim J, Chang SG. Outcome of nephrectomy and kidney-preserving procedures for the treatment of emphysematous pyelonephritis. *Scand J Urol Nephrol* 2006;40(4):332-338. <https://doi.org/10.1080/00365590600794902>
22. Falagas ME, Alexiou VG, Giannopoulou KP, Siempos II. Risk factors for mortality in patients with emphysematous pyelonephritis: a meta-analysis. *J Urol* 2007;178(3 Pt 1):880-885. <https://doi.org/10.1016/j.juro.2007.05.017>
23. Kapoor R, Muruganandham K, Gulia AK, Singla M, Agrawal S, Mandhani A. Predictive factors for mortality and need for nephrectomy in patients with emphysematous pyelonephritis. *BJU Int* 2010;105(7):986-989. <https://doi.org/10.1111/j.1464-410X.2009.08930.x>
24. Khaira A, Gupta A, Rana DS, Gupta A, Bhalla A, Khullar D. Retrospective analysis of clinical profile, prognostic factors and outcomes of 19 patients of emphysematous pyelonephritis. *Int Urol Nephrol* 2009;41:959-966. <https://doi.org/10.1007/s11255-009-9552-y>
25. Akpek S, Turgut T, Ozdemir H, Ilgit ET, İşik S. Emphysematous pyelonephritis: fatal outcome during percutaneous drainage. *Eur J Radiol* 1998;26(3):287-289. [https://doi.org/10.1016/s0720-048x\(97\)01177-7](https://doi.org/10.1016/s0720-048x(97)01177-7)

## Сведения об авторах:

Новинский А.А. – к.м.н., врач-уролог отделения урологии ГБУЗ города Москвы «Городская клиническая больница №67 им. Л.А. Ворохобова ДЗМ»; Москва, Россия; [dr.novinskiy@yandex.ru](mailto:dr.novinskiy@yandex.ru)

Зинухов А.Ф. – врач высшей категории, заведующий отделением урологии ГБУЗ города Москвы «Городская клиническая больница №67 им. Л.А. Ворохобова ДЗМ»; Москва, Россия; [uro@67gkb.ru](mailto:uro@67gkb.ru)

## Вклад авторов:

Новинский А.А. – поиск и работа с источниками литературы, написание текста рукописи, 70%  
Зинухов А.Ф. – работа с источниками литературы, доработка текста рукописи, 30%

**Конфликт интересов:** Авторы заявляют об отсутствии конфликта интересов.

**Финансирование:** Исследование проведено без спонсорской поддержки.

**Статья поступила:** 16.06.2020

**Принята к публикации:** 08.09.2020

## Information about authors:

Novinsky A.A. – PhD, Urologist of the Urology Department of L.A. Vorokhobov Municipal Clinical Hospital № 67 of the Moscow Health Department; Moscow, Russia; [dr.novinskiy@yandex.ru](mailto:dr.novinskiy@yandex.ru); <https://orcid.org/0000-0002-9320-7275>

Zinukhov A.F. – Doctor of the highest category, Head of the Urology Department of L.A. Vorokhobov Municipal Clinical Hospital № 67 of the Moscow Health Department; Moscow, Russia; [uro@67gkb.ru](mailto:uro@67gkb.ru); <https://orcid.org/0000-0001-8940-1537>

## Authors' contributions:

Novinsky A.A. – search and work with literature sources, writing the text of the article, 70%  
Zinukhov A.F. – work with literature sources, revision of the article text, 30%

**Conflict of interest.** The authors declare no conflict of interest.

**Financing.** The study was performed without external funding.

**Received:** 16.06.2020

**Accepted for publication:** 08.09.2020

<https://doi.org/10.29188/2222-8543-2020-13-5-106-112>

# Лечение обструктивной уропатии у беременных: опыт многопрофильного московского стационара

КЛИНИЧЕСКОЕ ИССЛЕДОВАНИЕ

**С.В. Котов<sup>2</sup>, Р.А. Перов<sup>1,2</sup>, С.В. Беломытцев<sup>2</sup>, С.А. Пульбере<sup>2</sup>, П.Ю. Низин<sup>2</sup>**

<sup>1</sup> ГБУЗ «ГКБ им. С.С. Юдина» ДЗМ; 4, Коломенский проезд, Москва, 115446, Россия

<sup>2</sup> ФГАОУ ВО РНИМУ им. Н.И. Пирогова Минздрава России; 1, ул. Островитянова, Москва, 117997, Россия

**Контакт:** Перов Роман Александрович, [dr.perov@gmail.com](mailto:dr.perov@gmail.com)

## Аннотация:

**Введение.** Отсутствие четкого алгоритма действий у беременных с обструктивными уропатиями зачастую приводит к большому числу необоснованных дренирований, значительно снижающих качество жизни пациенток. Целью нашего исследования явилась ретроспективная оценка ведения беременных данной группы на разных сроках гестации.

**Материалы и методы.** Проведен ретроспективный анализ результатов лечения 290 беременных с обструктивной уропатией. Средний возраст пациенток составил 27,4 лет (min – 17, max – 40). Средний срок беременности 21,4 недели (min – 5, max – 35). Все пациентки согласно вариантам обструктивной уропатии были разделены на 3 группы: группа I – беременные с клинической картиной гестационного пиелонефрита и наличием ретенции верхних мочевыводящих путей (n=162), группа II – беременные с наличием ретенции верхних мочевыводящих путей без признаков системной воспалительной реакции (n=86), группа III – беременные с диагностированной мочекаменной болезнью (n=42).

**Результаты.** Во всех группах консервативное лечение проводилось у 109 (37,6%) пациенток. Оперативное лечение в объеме установки внутреннего мочеточникового стента было выполнено у 166 (57,2%) пациенток, в объеме чрескожной пункционной нефростомии – у 4 (1,4%) больных, а оперативное лечение мочекаменной болезни по срочным показаниям – в 11 (3,8%) случаях. Подавляющее большинство беременных с диагностированной мочекаменной болезнью (n=34; 81,0%) были оперированы в течение гестации. Средний койко-день больных из всех групп составил 4,2 (min – 1, max – 15). Все госпитализации завершились выпиской.

**Обсуждение.** Полученные в ходе работы результаты лечения обструктивной уропатии у беременных сопоставимы с имеющимися данными литературы. Раннее выявление и лечение мочекаменной болезни в течении гестации оправдано и приводит к снижению рисков осложнений течения беременности и родов. Необходимость выполнения дренирующих операций при обструктивных уропатиях у беременных, по нашим данным, не превышает 60%, в остальных случаях положительный эффект достижим при проведении консервативной терапии. При необходимости дренирования, последнее должно быть краткосрочным.

**Заключение.** Не каждая беременная с наличием ретенции верхних мочевыводящих путей должна быть дренирована, а у большинства пациенток нет необходимости в длительном дренировании. Кроме того, оперативное лечение мочекаменной болезни у беременных эффективно и безопасно на любом сроке гестации.

**Ключевые слова:** гестационный пиелонефрит; дренирование беременных; мочекаменная болезнь у беременных.

**Для цитирования:** Котов С.В., Перов Р.А., Беломытцев С.В., Пульбере С.А., Низин П.Ю. Лечение обструктивной уропатии у беременных: опыт многопрофильного московского стационара. Экспериментальная и клиническая урология 2020;13(5):106-112, <https://doi.org/10.29188/2222-8543-2020-13-5-106-112>

<https://doi.org/10.29188/2222-8543-2020-13-5-106-112>

# Treatment of obstructive uropathy in pregnant women: the experience of a multidisciplinary Moscow hospital

CLINICAL STUDY

**S.V. Kotov<sup>2</sup>, R.A. Perov<sup>1,2</sup>, S.V. Belomyttsev<sup>2</sup>, S.A. Pulbere<sup>2</sup>, P.Yu. Nizin<sup>2</sup>**

<sup>1</sup> State Clinical Hospital named after S.S. Yudin; Russia; 4, Kolomensky proezd, Moscow, 115446, Russia

<sup>2</sup> Pirogov Russian National Research Medical University; 1, St. Ostrovityanova, Moscow, 117997, Russia

**Contacts:** Roman A. Perov, [dr.perov@gmail.com](mailto:dr.perov@gmail.com)

## Summary:

**Introduction.** The lack of a clear algorithm of actions in pregnant women with obstructive uropathies often leads to a large number of unjustified drains that significantly reduce the quality of life of patients. The purpose of our study was to retrospectively evaluate the management of pregnant women in this group at different gestation periods.

**Materials and methods.** A retrospective analysis of the results of treatment of 290 pregnant women with obstructive uropathy was performed. The average age of patients was 27,4 years (min – 17, max – 40). The average gestation period is 21,4 weeks (min – 5, max – 35). All patients (n=290) according to the variants of obstructive uropathy were divided into 3 groups: group I – pregnant with a clinical picture of gestational pyelonephritis and the presence of retention of the upper urinary tract (n=162), group II – pregnant with the presence of retention of the upper urinary tract without signs of a systemic inflammatory reaction (n=86), group III – pregnant with diagnosed urolithiasis (n=42).

**Results.** In all groups, conservative treatment was performed in 109 (37,6%) patients, operative treatment in the volume of internal ureteral stent placement was performed in 166 (57,2%) patients, in the volume of percutaneous puncture nephrostomy – in 4 (1,4%) patients, and operative treatment of urolithiasis for urgent indications – in 11 (3,8%) cases. The vast majority of pregnant women with diagnosed urolithiasis (n=34; 81,0%) were operated during gestation. The average bed-day of patients from all groups was 4.2 (min-1, max-15). All hospitalizations ended with discharge.

**Discussion.** The results of the treatment of obstructive uropathy in pregnant women obtained in the course of the work are comparable with the available literature data. Early detection and treatment of urolithiasis during gestation is justified and leads to a decrease in the risks of complications during pregnancy and childbirth. The need to perform drainage operations for obstructive uropathy in pregnant women, according to our data, does not exceed 60%, in other cases, a positive effect is achievable with conservative therapy. If drainage is required, the latter should be short-term.

**Conclusion.** Not every pregnant woman with retention of the upper urinary tract should be drained, and most patients do not need long-term drainage. In addition, surgical treatment of urolithiasis in pregnant women is effective and safe at any gestation period.

**Key words:** gestational pyelonephritis; drainage of pregnant women; urolithiasis in pregnant women.

**For citation:** Kotov S.V., Perov R.A., Belomyttsev S.V., Pulbere S.A., Nizin P.Yu. Treatment of obstructive uropathy in pregnant women: experience of a multidisciplinary Moscow hospital. *Experimental and Clinical Urology* 2020;13(5):106-112, <https://doi.org/10.29188/2222-8543-2020-13-5-106-112>

## ВВЕДЕНИЕ

Одной из частых причин люмбо-абдоминальной боли у беременных является почечная колика. Патогенетические механизмы развития болевого синдрома в течение гестации разнообразны: отек паренхимы почки и растяжение ренальной капсулы при гестационном пиелонефрите, который, в свою очередь, может протекать на фоне физиологического (гормонального) расширения полостной системы почки (дискинезия верхних мочевыводящих путей); суправезикальная обструкция, обусловленная сдавлением мочеточника в нижней трети увеличенной маткой; почечная колика, обусловленная обструкцией камнем верхних мочевыводящих путей на любом уровне. В настоящее время нет неинвазивных и полностью безопасных методов, позволяющих отличить патологическую ретенцию чашечно-лоханочной системы почки при беременности от физиологической, за исключением беременных с диагностированными камнями верхних мочевыводящих путей [1]. При наличии расширения чашечно-лоханочной системы по данным ультразвукового исследования (УЗИ) почек в большинстве случаев приходится опираться лишь на клиническую картину, анамнез и симптоматику заболевания, что приводит к большому числу необоснованных дренирований, значительно снижающих качество жизни пациенток.

Целью нашего исследования явилась ретроспективная оценка разработанного алгоритма ведения беременных с обструктивными уропатиями.

## МАТЕРИАЛЫ И МЕТОДЫ

Проведен ретроспективный статистический анализ 290 историй болезни беременных с обструктивной уропатией за период с 1 января 2018 года по 31 декабря 2019 года. Все беременные находились на стационарном лечении в урологическом отделении ГБУЗ «ГКБ им. С. С. Юдина ДЗМ». Критериями включения пациенток были боль в поясничной области в сочетании или без признаков системной воспалительной реакции. Пациентки с гестационным пиелонефритом без нарушения уродинамики верхних мочевыводящих путей в настоящее исследование включены не были.

Статистическая обработка полученных результатов выполнена с помощью пакета прикладных программ «Statistica 10.2» (StatSoftInc., США). Качественные данные представлены абсолютными величинами (значениями) и относительными частотами (процентами). Описательная статистика количественных признаков представлена в виде центральной тенденции медианы (Me) и межквартильного размаха (25 и 75 процентиля). Интервал значений определялся от минимального параметра (min) до максимального (max).

Стандартное обследование пациенток включало: сбор жалоб, анамнеза заболевания и жизни, акушер-

ский анамнез, общий и биохимический анализы крови, общий анализ мочи и анализ мочи на бактериальную флору с определением чувствительности выявленных бактерий к антибактериальным препаратам (до начала проведения этиотропной терапии), осмотр уролога и гинеколога, комплексное УЗИ органов брюшной полости, почек и мочевого пузыря, в том числе доплеровское цветовое сканирование для определения выброса мочи из устьев мочеточников. Исследование системных маркеров бактериальной инфекции (прокальцитонин) проведено у 27 (9,3%) пациенток.

Средний возраст пациенток составил 27,4 лет (min – 17, max – 40). Средний срок беременности 21,4 недели (min – 5, max – 35). У 160 (55,2%) больных беременность была первая, у 76 (26,2%) – вторая, у 34 (11,7%) – третья, у 6 (2,1%) – четвертая, у 4 (1,3%) – пятая, у 6 (2,1%) – седьмая, у 2 (0,7%) – девятая и у 2 (0,7%) – одиннадцатая. У 158 (54,5%) пациенток в анамнезе родов не было, у 94 (32,4%) – одни роды в анамнезе, у 24 (8,3%) – двое, у 6 (2,1%) – трое, у 4 (1,3%) – четверо, у 2 (0,7%) – пять и у 2 (0,7%) – шесть родов. У 20 (6,9%) беременных в анамнезе был один выкидыш, у 4 (1,3%) – два, у 266 (91,7%) – выкидышей не было. У 20 (6,9%) больных в анамнезе был один аборт, у 6 (2,1%) – два, у 6 (2,1%) – три, у 2 (0,7%) – четыре, у 2 (0,7%) – шесть абортотворений и у 254 (87,6%) абортотворений не было.

При физикальном осмотре 238 (82,1%) пациенток предъявляли жалобы на боль в поясничной области справа, что коррелировало с данными УЗИ (пиелокаликотазия справа), в 44 (15,2%) случаях боль локализовалась слева. Обе стороны были вовлечены в процесс в 8 (2,8%) случаях.

При поступлении в стационар среднее количество лейкоцитов крови составило  $13,9 \times 10^9/\text{л}$  (min –  $5,04 \times 10^9/\text{л}$ , max –  $26,8 \times 10^9/\text{л}$ ), среднее значение креатинина –  $77,8 \text{ мкмоль/л}$  (min –  $52 \text{ мкмоль/л}$ , max –  $134 \text{ мкмоль/л}$ ).

Посев мочи выполнен в 276 (95,2%) случаях. В 182 (65,9%) случаях посев мочи оказался стерильным, в 94 (34,1%) – выявлена бактериурия. Микробиологические результаты: *Escherichia coli* – 50 (53,2%), *Staphylococcus coagulase negative* – 14 (14,9%), *Klebsiella pneumoniae* – 8 (8,5%), *Candida albicans* – 6 (6,4%), *Pseudomonas aureginosa* – 4 (4,3%), грамположительные кокки – 4 (4,3%), *Lactobacillus sp.* – 2 (2,1%), *Proteus mirabilis* – 2 (2,1%), *Staphylococcus fecalis* – 2 (2,1%), *Staphylococcus aureus* – 2 (2,1%). В 77 (81,9%) случаях бактериурия была клинически значимая (более  $10^3$  КОЕ/мл).

При инструментальном обследовании (УЗИ) у 6 (2,1%) пациенток выявлена сопутствующая патология мочевыводящей системы: у 2 (0,7%) – нефроптоз справа II степени, у 2 (0,7%) – неполное удвоение левой почки и у 2 (0,7%) – полное удвоение правой почки. У 4 (1,4%) пациенток с удвоением почки диагностирован ureter duplex.

После консультативного осмотра акушером-гинекологом у 6 (2,1%) пациенток выявлено низкое



расположение плаценты, у 2 (0,7%) – преждевременное созревание плаценты и у 2 (0,7%) – ретрохориальная гематома.

Все пациентки согласно вариантам обструктивной уропатии были разделены на 3 группы. Группа I – беременные с клинической картиной гестационного пиелонефрита и наличием ретенции верхних мочевыводящих путей (n=162), из них в первом триместре (0 – 13 неделя) – 28 (17,3%), во втором (14 – 26 неделя) – 102 (63,0%), в третьем (27 неделя – рождение) – 32 (19,7%) женщины. Группа II – беременные с наличием ретенции верхних мочевыводящих путей без признаков системной воспалительной реакции (n=86), из них первый триместр был у 49 (57,0%), второй – у 27 (31,4%), третий – у 10 (11,6%) больных. Группа III – беременные с диагностированной мочекаменной болезнью (n=42), из них первый триместр – был у 2 (4,7%), второй – у 27 (64,3%), третий – у 13 (31,0%).

## РЕЗУЛЬТАТЫ

В группе I (n=162) после комплексного обследования и оценки тяжести воспалительного процесса принято решение о консервативном лечении (без дренирования верхних мочевыводящих путей) у 56 (34,6%) пациенток. Эти случаи расценены как гестационный пиелонефрит на фоне дискинезии верхних мочевыводящих путей без обструкции. Через 72 ч проводимой консервативной терапии (антибактериальная и позиционная терапия) показания к дренированию почки (отсутствие эффекта от консервативной терапии) были выставлены у 8 (13,6%) пациенток. Им был установлен внутренний мочеточниковый стент и продолжена комплексная терапия гестационного пиелонефрита.

Решение о необходимости дренирования верхних мочевыводящих путей в экстренном порядке при поступлении было принято у 106 (65,4%) пациенток. Эти случаи расценены как гестационный пиелонефрит с наличием обструкции.

Установка внутреннего мочеточникового стента выполнена 98 (92,5%) пациенткам. 4 (3,8%) женщинам, в связи с технической невозможностью проведения стента, выполнена чрескожная пункционная нефростомия.

Отказ от дренирования верхних мочевыводящих путей был получен в 4 случаях, в связи с чем проводилась консервативная терапия. С этими пациентками проведена разъяснительная беседа о возможных последствиях и рисках осложнений. Ими был подписан информированный отказ от оперативного лечения.

После купирования воспалительного процесса и удаления дренажей верхних мочевыводящих путей через 3-4 недели повторное дренирование на весь период гестации с плановыми заменами дренажа потребовалось 12 (7,4%) пациенткам.

В группе II (n=86) всем пациенткам на инициальном этапе проводилась консервативная и позиционная терапия.

Через 72 ч проводимой терапии показания к дренированию почки (отсутствие эффекта от консервативной терапии) были выявлены у 32 (37,2%) пациенток – им был установлен внутренний мочеточниковый стент. Отказов от дренирования не было. При ретроспективном анализе после удаления внутреннего мочеточникового стента через 3-4 недели повторное дренирование на весь период гестации с плановыми заменами дренажа потребовалось 5 (5,8%) пациенткам.

В группе III диагностированы камни верхних мочевыводящих путей: у 14 (33,3%) – камень левого мочеточника, у 18 (43,0%) – камень правого мочеточника, у 6 (14,3%) – камень правой почки, у 4 (9,4%) – камень левой почки.

У 8 (19,1%) пациенток при поступлении диагностирован острый обструктивный пиелонефрит, обусловленный мочекаменной болезнью. Им всем в экстренном порядке был установлен внутренний мочеточниковый стент. Оперативное лечение для устранения причины обструкции (камня) и избавления от необходимости дренирования верхних мочевыводящих путей до конца срока беременности было проведено через 3-4 недели после купирования атаки пиелонефрита.

У 3 (7,1%) пациенток группы III на фоне проводимой литокинетической терапии и у 5 (11,9%), которым был установлен внутренний мочеточниковый стент по поводу обструктивного пиелонефрита, отмечено самостоятельное отхождение конкремента.

Контактная уретеролитотрипсия и удаление камня нижней трети без предварительного стентирования выполнено 11 (26,2%) пациенткам, которые были госпитализированы с клинической картиной почечной колики без признаков системной воспалительной реакции. 13 (31,0%) пациенткам данное оперативное вмешательство было выполнено через 10-14 дней после стентирования мочеточника (за исключением пациенток с обструктивным пиелонефритом). Во всех случаях использовался ригидный уретероскоп. Для фрагментации конкремента применялся гольмиевый лазер.

Показаниями к предварительному стентированию явились: локализация камня в верхней и средней третях мочеточника (n=7), размер камня более 10 мм по данным УЗИ (n=3), третий триместр беременности в сочетании с локализацией камня в средней трети мочеточника (n=9).

10 (24%) пациенткам с камнями чашечно-лоханочной системы после стентирования выполнена гибкая уретероскопия.

В послеоперационном периоде всем больным проводилось дренирование почек наружными мочеточниковыми катетерами в течение двух дней. Операции проводились с применением спинномозговой анестезии.

Таким образом, во всех группах консервативное лечение проводилось у 109 (37,6%) пациенток, оперативное лечение в объеме установки внутреннего мочеточникового стента было выполнено у 166 (57,2%) женщин,

чрескожной пункционной нефростомии – у 4 (1,4%) больных, а оперативное лечение мочекаменной болезни по срочным показаниям – в 11 (3,8%) случаях. Подавляющее большинство беременных с диагностированной мочекаменной болезнью (n=34; 81,0%) были оперированы в течение гестации (у 8 пациенток отмечено самостоятельное отхождение конкремента).

Осложнения после дренирования верхних мочевыводящих путей и оперативного лечения мочекаменной болезни были классифицированы по шкале Clavien-Dindo.

Первая степень осложнений была у 9 (5,0%) пациенток (субфебрильная температура, дискомфорт вследствие инородного тела), необходимости в применении медикаментозной терапии у таких больных не было.

Вторая степень отмечена у 26 (14,0%) беременных (пиелонефрит оперированной почки), потребовалась медикаментозная консервативная терапия.

Следует отметить, что из 26 пациенток 17 были из I, а 6 - из II группы. Атака пиелонефрита у них была ассоциирована с пузырно-мочеточниковым рефлюксом после удаления уретрального катетера в послеоперационном периоде. Из III группы атака пиелонефрита отмечена у 3 пациенток после оперативного лечения мочекаменной болезни на фоне предварительного стентирования.

Третья «А» степень осложнения встретилась у 4 (2,0%) пациенток (неэффективная функция внутреннего мочеточникового стента). Для купирования подобных осложнений применялись хирургические методы, проводимые под местной анестезией.

Пациенток с четвертой «А» степенью осложнений по Clavien-Dindo (угрожающее жизни состояние с по-

лиорганной дисфункцией) было 4 (2,0%). Для терапии возникших осложнений потребовался перевод в отделение реанимации и интенсивной терапии. Каждая из больных провела там 3 койко-дня. При ретроспективном анализе все четыре пациентки были госпитализированы с клинической картиной гестационного пиелонефрита тяжелой степени, с наличием обструкции и длительностью заболевания до госпитализации более трех суток, в связи с чем необходимость госпитализации в отделение реанимации следует расценивать как течение сепсиса, а не осложнение дренирующей операции.

Без осложнений послеоперационный период протекал у 138 (77,0%) больных.

Единственное позднее осложнение, с которым мы встретились при ретроспективном анализе, был рефлюкс-пиелонефрит у стентированных беременных, отмеченному у 18 (11,0%) человек.

Средний койко-день больных из всех групп составил 4,2 (min – 1, max – 15). Все госпитализации завершились выпиской.

Для оценки осложнений течения беременности и родов в зависимости от имеющейся патологии требуется дополнительный анализ.

Таким образом, учитывая наш опыт и современные возможности эндоурологической техники, мы пересмотрели алгоритм ведения беременных пациенток с обструктивными уропатиями (рис. 1). Исходя из полученных в ходе исследования данных, очевидно, что не каждая беременная с наличием ретенции верхних мочевыводящих путей должна быть дренирована, а у большинства пациенток нет необходимости в длительном дренировании. ■

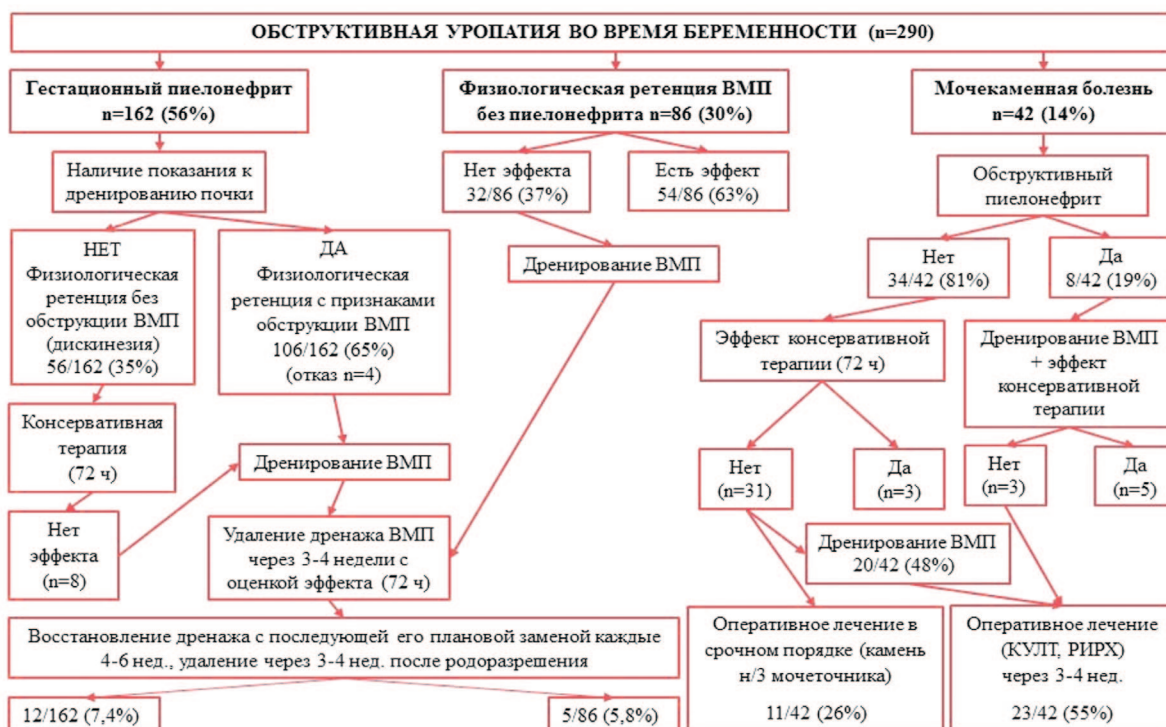


Рис. 1. Алгоритм ведения беременных с обструктивной уропатией  
Fig. 1. Algorithm for the management of pregnant women with obstructive uropathy

## ОБСУЖДЕНИЕ

На сегодняшний день во многих клиниках России наиболее распространены две тактики ведения беременных с обструктивными уропатиями. Ни одна из них не является идеальной и не может быть рекомендована для широкого применения.

Консервативная тактика (без дренирования верхних мочевыводящих путей), которую описали в своих работах D. A. Wing и J. B. Hill [2, 3], кажется очень рискованной и неоправданной ввиду высокого риска возможных фатальных осложнений.

Противоположная схема лечения – дренирование при наличии даже незначительных признаков ретенции полостной системы почки и системной воспалительной реакции также имеет ряд существенных недостатков. Если учесть, что физиологическая ретенция верхних мочевыводящих путей наблюдается у 90% беременных в третьем триместре беременности и сохраняется в течение трех недель после родоразрешения, большая часть дренирований, в том числе длительных (плановые смены дренажей на протяжении всей гестации) необоснована [4]. Кроме того, если дренирование выполнено на ранних сроках беременности, то пациентки вынуждены прибегать к дополнительным госпитализациям с целью плановой замены дренажа, что значительно снижает качество жизни пациенток, негативно сказывается на течении беременности и приводит к высокому риску нозокомиального инфицирования и антибиотикорезистентности.

Так в рандомизированном исследовании M. Teleb и соавт. оценивался риск возникновения инфекции верхних мочевыводящих путей в двух группах пациенток. В первой группе выполнялась установка внутреннего мочеточникового стента на весь период беременности (следует отметить, что 31% пациенток потребовалась плановая замена дренажа в виду его длительной экспозиции). Во второй группе всем беременным выполнено оперативное лечение мочекаменной болезни (контактная уретеролитотрипсия, эндоскопическая уретеролитоэкстракция) и, соответственно, необходимости в длительном дренировании не было. Клинически значимые инфекции верхних мочевыводящих путей в первой группе возникали достоверно чаще – 18,0% против 9,5% [5].

Также G. Вауаг и соавт. в своем исследовании показали, что кроме инфекционных осложнений при длительном дренировании у 55,0% пациенток встречаются стент-ассоциированные симптомы, а в 27,0% случаев при длительном дренировании беременным требуется оперативное родоразрешение. Несмотря на то, что в указанных работах речь шла о мочекаменной болезни во время беременности, убедительно показано, что продолжительное стентирование беременных ведет к возрастающему риску инфицирования верхних мочевыводящих путей, повторным урологическим оперативным вмешательствам и родоразрешению путем кесарева сечения [6].

Если говорить о мочекаменной болезни в период гестации, то выбор длительного дренирования и оперативного лечения после родоразрешения в настоящее время также со-

мнителен. Наиболее полно проблема оперативного лечения мочекаменной болезни и беременности была описана в проведенном в 2014 году мета-анализе «Current status of ureteroscopy for stone disease in pregnancy» (Современное состояние уретероскопии при мочекаменной болезни при беременности, а также в аналогичной работе K.A. Laing «Outcomes of ureteroscopy for stone disease in pregnancy: results from a systematic review of the literature» (Исходы уретероскопии по поводу мочекаменной болезни при беременности) [7, 8]. Анализ литературы убедительно доказывает, что мочекаменная болезнь осложняет нормальное течение беременности в большом проценте случаев, поэтому ранее выявление и лечение последней в течение гестации оправдано [9-12].

Профиль применяемых инструментальных методов обследования во время беременности для диагностики причины обструкции резко ограничен. Согласно рекомендациям Европейской и Американской ассоциаций урологов, в течение беременности разрешена к применению только ультразвуковая диагностика, при этом чувствительность метода в отношении мочекаменной болезни не превышает 60%. При помощи ультразвукового исследования возможно выявить ретенцию верхних мочевыводящих путей, а также следить за динамикой последней, однако, установить ее патогенетический механизм удается не всегда.

Следует отметить, что ретенцию верхних отделов мочевыводящего тракта не всегда правомочно трактовать как обструкцию. В связи с этим в каждом случае должно проводиться доплеровское цветное сканирование, которое позволяет оценить скорость, объем и ритмичность выброса мочи из устьев мочеточников, при сохранном выбросе можно думать о дискинезии мочевыводящих путей без обструкции.

В качестве дополнительного метода обследования при беременности (не рутинно!) рекомендована магнитно-резонансная терапия (МРТ) мочевыводящей системы с контрастированием, которая позволяет выявлять конкременты мочевыделительной системы в виде «дефектов наполнения». В исключительных случаях, когда диагностическая ценность исследования превышает возможные риски, во время беременности может применяться низкодозная КТ.

При выборе метода дренирования большинство специалистов отдадут предпочтение внутреннему мочеточниковому стенту, преимуществами которого является отсутствие наружного дренажа и меньшее негативное влияние на качество жизни, а также простота установки. Однако следует учитывать и негативные стороны внутреннего дренирования: плохая переносимость стента (болевого синдрома, ирритативная симптоматика, гематурия), возможность ранней инкрустации в связи с повышенной экскрецией кальция с мочой у беременных, отсутствие визуального контроля за адекватной работоспособностью дренажа, риски развития рефлюкс-пиелонефрита при несоблюдении режима учащенных микций или при развитии стент-индуцированной гиперактивности мочевого пузыря.

Альтернативный метод дренирования во время беременности – пункционная нефростомия. Выбор в пользу нефростомического дренажа может быть обусловлен тех-



нической невозможностью установки внутреннего стента, наличием анатомических особенностей нижних мочевыводящих путей или плохой переносимостью внутреннего мочеточникового стента.

Пункционная нефростомия – более трудоемкий процесс, который сопряжен с высоким риском осложнений (паренхиматозное почечное кровотечение, как в процессе манипуляции, так и в отсроченном периоде в случае миграции дренажа). При значительном снижении качества жизни пациентки вследствие наличия наружного дренажа (необходимость ежедневного ухода, наличие мочеприемника) следует отметить и положительную сторону нефростомии – постоянный визуальный контроль работоспособности дренажа.

Следует отметить тот факт, что наличие обструктивной уропатии может оказывать влияние на течение беременности и родов. Так, по мнению ряда авторов, лихорадка на ранних сроках беременности напрямую ассоциирована с угрозой преждевременных родов или прерыванием беременности за счет повышенной сократимости миометрия при эндогенной интоксикации и составляет 10,3% против 7,9% у здоровых беременных ( $p < 0,001$ ) [2, 13-15]. Гипертермия во время беременности также обуславливает высокий риск хориоамнионита и необходимости оперативного родоразрешения.

У трети пациенток на фоне воспалительных осложнений верхних мочевыводящих путей развивается гемолитическая анемия [16].

С другой стороны, нет четкой взаимосвязи лихорадки в течение беременности с антенатальной и неонатальной гибелью плода, преэклампсией или рождением ребенка с крайне низкой массой тела [17].

S. Zhang и соавт. в 2016 году оценили риск прерывания беременности на фоне почечной колики [18]. Авторы проанализировали результаты течения беременности у 117 пациенток, которых они разделили на три группы в зависимости от продолжительности почечной колики. В первой группе длительность почечной колики до купирования была менее 12 часов и угроза прерывания составила 8,3%. Во второй группе продолжительность почечной колики колебалась от 12 до 24 часов, и риск прерывания беременности был менее 6,5%. В третью группу были включены беременные с продолжительностью колики более 24 часов, у них риск прерывания оценили в 29,4%. Суммарный риск прерывания беременности во всех группах составил 10,3%, что свидетельствует о высокой корреляции болевого синдрома и рисках осложнений течения беременности.

Основываясь на собственном опыте и других исследованиях, считаем, что у беременных с обструктивными уропатиями целесообразным краткосрочное дренирование по строгим показаниям, а не рутинно.

Подобный алгоритм ведения беременных описан в работе В.Н. Журавлева и М.А. Франка «Оказание специализированной медицинской помощи беременным с острым пиелонефритом» [19]. В работе представлены результаты лечения 258 пациенток. У 195 (75,6%) из них выполнена установка дренажа в верхние мочевыводящие пути, причем

в 115 (58,9%) случаях это был наружный мочеточниковый катетер. Экспозиция мочеточникового катетера составила в среднем 4-5 дней, после чего он был удален. При длительном наблюдении рецидив пиелонефрита был зафиксирован лишь у 10,8% пациенток. Однако следует отметить, что применение наружного мочеточникового катетера доставляет ряд существенных неудобств, как для пациентки, так и для врача. Вынужденное положение пациентки в постели и минимизация активности не всегда идет на пользу, особенно в период гестации. Пациентка не способна полноценно себя обслуживать, что оказывает значительное влияние на ее психоэмоциональное состояние. С другой стороны, длительное наружное дренирование в условиях стационара повышает риск госпитального инфицирования. Врач часто сталкивается с проблемой миграции катетера, не говоря о том, что 4-5 дней недостаточно для полноценного стойкого купирования воспалительного процесса в почке. Если говорить о медико-социальных затратах, то данный вид дренирования значительно увеличивает необходимый срок пребывания пациентки в стационаре.

С учетом вышеизложенного, при поступлении беременной пациентки в стационар мы рекомендуем проводить скрининговое обследование, в том числе УЗИ с доплеро-ским цветовым сканированием для определения типа обструктивной уропатии. При выявлении гестационного пиелонефрита на фоне физиологической дискинезии верхних мочевыводящих путей рекомендуем на инициальном этапе ограничиваться позиционной терапией и начать проведение консервативной терапии без дренирования. Оценку эффекта рекомендуем проводить в течение 72 ч с момента начала лечения. При отсутствии эффекта консервативной терапии необходимо дренирование верхних мочевыводящих путей внутренним мочеточниковым стентом, также как и в случаях первичной диагностики гестационного пиелонефрита с признаками обструкции верхних мочевыводящих путей и некупирующейся почечной коликой без признаков пиелонефрита при неэффективности позиционной терапии также в течение 72 ч.

Пациентка может быть выписана из стационара после стойкой регрессии клинической симптоматики и нормализации лабораторных показателей, в зависимости от ситуации. Повторная госпитализация рекомендуется через 3-4 недели для удаления внутреннего мочеточникового стента. В течение 2-3 дней осуществляется динамическое наблюдение и клиничко-инструментальный мониторинг. Следует помнить, что ретенция чашечно-лоханочной системы почки после удаления стента в большинстве случаев возобновляется, но не требует дополнительных инструментальных вмешательств. При отсутствии рецидива клинической картины в течение 72 ч беременная может быть выписана под динамическое наблюдение в женскую консультацию.

Если речь идет о мочекаменной болезни во время беременности, то тактика ведения не отличается от принятой в общей популяции – при неэффективности консервативной литокинетической терапии в течение 3 дней необходимо прибегать к оперативному удалению камня. ■

Операции выбора для лечения мочекаменной болезни у беременных – эндоскопическая ригидная или гибкая уретероскопия или фибропиелокаликоскопия. В зависимости от локализации и размера конкремента оперативное лечение может быть проведено в срочном порядке (при локализации камня в нижней трети мочеточника) или после стентирования в течение 10-14 дней с целью достижения эффекта пассивной дилатации мочеточника. Оперативное лечение мочекаменной болезни безопасно и может применяться на любом сроке гестации.

## Выводы

В современных медицинских руководствах отсутствуют четкие показания к дренированию верхних мочевыводящих путей у беременных, сроках и методе дренирования и дальнейшей тактике наблюдения. В свою

очередь любой дренаж значительно ухудшает качество жизни пациентки и оказывает негативное влияние на течение беременности. Врач-уролог вынужден выбирать оптимальный метод деривации мочи в каждой конкретной клинической ситуации, основываясь на личном опыте или интуиции, чаще всего прибегая к длительному дренированию с частыми госпитализациями пациентки для смены дренажей. Учитывая наш опыт и современные возможности эндоурологической техники, мы пересмотрели алгоритм ведения беременных пациенток с обструктивными уropатиями. Исходя из полученных в ходе исследования данных, очевидно, что не каждая беременная с наличием ретенции верхних мочевыводящих путей должна быть дренирована, а у большинства пациенток нет необходимости в длительном дренировании. Кроме того, оперативное лечение мочекаменной болезни у беременных эффективно и безопасно на любом сроке гестации. ■

## ЛИТЕРАТУРА/REFERENCES

1. Локшин К. Л. Дренирование верхних мочевых путей при остром пиелонефрите у беременных: кому? Зачем? Как долго? *Вестник урологии* 2019;7(2):35-40. [Lokshin KL. Drainage of the upper urinary tract in acute pyelonephritis in pregnant women: Why? Who? How long? *Vestnik urologii= Bulletin of Urology* 2019;7(3):35-40. (In Russian)]. <https://doi.org/10.21886/2308-6424-2019-7-3-35-40>
2. Wing DA, Fassett MJ, Getahun D. Acute pyelonephritis in pregnancy: an 18-year retrospective analysis. *Am J Obstet Gynecol* 2014;210(3):219.e1-6. <https://doi.org/10.1016/j.ajog.2013.10.006>
3. Hill JB, Sheffield JS, McIntire DD, Wendel GD Jr. Acute pyelonephritis in pregnancy. *Obstet Gynecol* 2005;105(1):18-23. <https://doi.org/10.1097/01.AOG.0000149154.96285.a0>
4. Kroovand RL. Stones in pregnancy. In: Coe FL, Favus MJ, Pak CYC, Parks JH, Preminger GM, eds. *Kidney Stones: medical and surgical management*. Philadelphia: Lippincott-Raven Publishers, 1996:1059-1064.
5. Teleb M, Ragab A, Dawod T, Elgalaly H, Elsayed E, Sakr A, Abdelhameed A, Maarouf A, Khalil S. Definitive ureteroscopy and intracorporeal lithotripsy in treatment of ureteral calculi during pregnancy. *Arab J Urol* 2014;12(4):299-303. <https://doi.org/10.1016/j.aju.2014.08.005>
6. Bayar G, Bozkurt Y, Acinikli H, Dagguli M, Cakmak S, NuriBodakci M, Kemal Hatipoglu N, Tanriverdi O. Which treatment method should be used in pregnant patients with ureteral calculi? Two center comparative study. *Arch Esp Urol* 2015;68(4):435-440.
7. Ishii H, Aboumarzouk OM, Somani BK. Current status of ureteroscopy for stone disease in pregnancy. *Urolithiasis* 2014;42(1):1-7. <https://doi.org/10.1007/s00240-013-0635-y>
8. Laing KA, McClinton S, Cohen NP, Traxer O, Somani BK. Outcomes of ureteroscopy for stone disease in pregnancy: results from a systematic review of the literature. *Urol Int* 2012;89(4):380-386. <https://doi.org/10.1159/000343732>
9. Gorton E, Whitefield H. Renal calculi in pregnancy. *Br J Urol* 1997;80(1):4-9.
10. Rodriguez PN, Klein AS. Management of urolithiasis during pregnancy. *Surg Gynecol Obstet* 1988;166(2):103-106.
11. Drago JR, Rohner TJ Jr, Chez RA. Management of urinary calculi in pregnancy. *Urology* 1982;20(6):578-581. [https://doi.org/10.1016/0090-4295\(82\)90302-8](https://doi.org/10.1016/0090-4295(82)90302-8)
12. Панферов А. С., Котов С. В. Сравнительный анализ результатов оперативного лечения пациентов с двусторонним нефролитиазом методом одномоментной билатеральной и этапной мини-перкутанной нефролитотомии в положении на спине. *Урология* 2019;(2):31-35. [Panferov AS, Kotov SV. A comparative analysis of the results of surgical treatment of patients with bilateral nephrolithiasis by the method of simultaneous bilateral and stage mini-percutaneous nephrolithotomy in the supine position. *Urologiya=Urology* 2019;(2):31-35. <https://doi.org/10.18565/urology.2019.2.31-35>. (In Russian)].
13. Gilstrap LC, Ramin SM. Urinary tract infections during pregnancy. *Obstet Gynecol Clin North Am* 2001;28(3):581-591. [https://doi.org/10.1016/s0889-8545\(05\)70219-9](https://doi.org/10.1016/s0889-8545(05)70219-9)
14. Semins MJ, Matlaga BR. Kidney stones and pregnancy. *Adv Chronic Kidney Dis* 2013;20(3):260-264. <https://doi.org/10.1053/j.ackd.2013.01.009>
15. Millar LK, DeBuque L, Wing DA. Uterine contraction frequency during treatment of pyelonephritis in pregnancy and subsequent risk of preterm birth. *J Perinat Med* 2003;31(1):41-46. <https://doi.org/10.1515/JPM.2003.006>
16. Graham JM, Oshiro BT, Blanco JD, Magee KP. Uterine contractions after antibiotic therapy for pyelonephritis in pregnancy. *Am J Obstet Gynecol* 1993;168(2):577-580. [https://doi.org/10.1016/0002-9378\(93\)90497-7](https://doi.org/10.1016/0002-9378(93)90497-7)
17. Cox SM, Shelburne P, Mason R, Guss S, Cunningham FG. Mechanisms of hemolysis and anemia associated with acute antepartum pyelonephritis. *Am J Obstet Gynecol* 1991;164(2):587-590. [https://doi.org/10.1016/s0002-9378\(11\)80027-x](https://doi.org/10.1016/s0002-9378(11)80027-x)
18. Zhang S, Liu G, Duo Y, Wang J, Li J, Li C. Application of ureteroscope in emergency treatment with persistent renal colic patients during pregnancy. *PLoS One* 2016;11(1):e0146597. <https://doi.org/10.1371/journal.pone.0146597>
19. Журавлев В.Н., Франк М.А. Оказание специализированной медицинской помощи беременным с острым пиелонефритом. *Казанский медицинский журнал* 2008;89(4):485-491. [Providing specialized medical care to pregnant women with acute pyelonephritis. *Kazanskii medicinskiy journal = Kazan Medical Journal* 2008;89(4):485-491. (In Russian)]

### Сведения об авторах:

Котов С.В. – д.м.н., профессор, заведующий кафедрой урологии и андрологии лечебного факультета ФГАОУ ВО РНИМУ им. Н.И. Пирогова Минздрава России; [urokotov@yandex.ru](mailto:urokotov@yandex.ru); РИНЦ Author ID 667344

Перов Р.А. – заведующий урологическим отделением ГБУЗ «ГКБ им. С.С. Юдина ДЗМ», к.м.н., ассистент кафедры урологии и андрологии лечебного факультета ФГАОУ ВО РНИМУ им. Н.И. Пирогова Минздрава России; [dr.perov@gmail.com](mailto:dr.perov@gmail.com); РИНЦ AuthorID 987111

Беломытцев С.В. – заведующий урологическим отделением ГБУЗ «ГКБ им. В.В. Виноградова ДЗМ», к.м.н., доцент кафедры урологии и андрологии лечебного факультета ФГАОУ ВО РНИМУ им. Н.И. Пирогова Минздрава России; [Belomytcev@yandex.ru](mailto:Belomytcev@yandex.ru); РИНЦ AuthorID 899420

Пульбере С.А. – заведующий урологическим отделением ГБУЗ «ГКБ №1 им. Н.И. Пирогова ДЗМ», д.м.н., профессор кафедры урологии и андрологии лечебного факультета ФГАОУ ВО РНИМУ им. Н.И. Пирогова Минздрава России; [Pulbri@mail.ru](mailto:Pulbri@mail.ru); РИНЦ AuthorID 613864

Низин П.Ю. – ординатор кафедры урологии и андрологии лечебного факультета ФГАОУ ВО РНИМУ им. Н.И. Пирогова Минздрава России; [nizin.pavel@mail.ru](mailto:nizin.pavel@mail.ru); РИНЦ AuthorID 1063615

### Вклад авторов:

Котов С.В. – концепция и дизайн исследования, 25%  
Перов Р.А. – концепция и дизайн исследования, сбор и обработка материала, статистический анализ и написание текста, 35%  
Беломытцев С.В. – сбор и обработка материала, 10%  
Пульбере С.А. – сбор и обработка материала, 10%  
Низин П.Ю. – сбор и обработка материала, статистический анализ, 20%

**Конфликт интересов:** Авторы заявляют об отсутствии конфликта интересов.

**Финансирование:** Исследование проведено без спонсорской поддержки.

**Статья поступила:** 02.07.2020

**Принята к публикации:** 12.09.2020

### Information about authors:

Kotov S.V. – Dr. Sc., Professor, Head of the Department of Urology and Andrology, Faculty of Medicine, Pirogov Russian National Research Medical University, [urokotov@yandex.ru](mailto:urokotov@yandex.ru); <https://orcid.org/0000-0003-3764-6131>

Perov R.A. – head of the Urology Department of State Clinical Hospital named after S.S. Yudin, candidate of medical sciences, assistant of the Department of Urology and Andrology, Faculty of Medicine, Pirogov Russian National Research Medical University; Moscow, Russia; [dr.perov@gmail.com](mailto:dr.perov@gmail.com); <https://orcid.org/0000-0002-0793-799>

Belomytsev S.V. – head of the urology department of Clinical hospital named after V.V. Vinogradov, candidate of medical sciences, associate professor of the department of urology and andrology, faculty of medicine, Pirogov Russian National Research Medical University; [Belomytcev@yandex.ru](mailto:Belomytcev@yandex.ru); <https://orcid.org/0000-0002-5244-8195>

Pulbere S.A. – head of the urology department of City clinical hospital No. 1 named after N.I. Pirogov, doctor of medicine, professor, department of urology and andrology, faculty of medicine, Pirogov Russian National Research Medical University; [Pulbri@mail.ru](mailto:Pulbri@mail.ru); <https://orcid.org/0000-0001-7727-4032>

Nizin P.Yu. – resident of the department of urology and andrology medical faculty Pirogov Russian National Research Medical University; Moscow, Russia; [nizin.pavel@mail.ru](mailto:nizin.pavel@mail.ru); <https://orcid.org/0000-0002-9261-2949>

### Authors' contributions:

Kotov S.V. – developing the research design, 25%  
Perov R.A. – obtaining and analyzing statistical data, article writing, obtaining and analyzing statistical data, article writing, 35%  
Belomytsev S.V. – obtaining and analyzing statistical data, 10%  
Pulbere S.A. – obtaining and analyzing statistical data, 10%  
Nizin P.Yu. – obtaining and analyzing statistical data, 20%

**Conflict of interest.** The authors declare no conflict of interest.

**Financing.** The study was performed without external funding.

**Received:** 02.07.2020

**Accepted for publication:** 12.09.2020

<https://doi.org/10.29188/2222-8543-2020-13-5-113-119>

# Антибиотикорезистентность – новый вызов современной урологии

КЛИНИЧЕСКОЕ ИССЛЕДОВАНИЕ

С.В. Котов<sup>1</sup>, С.А. Пульбере<sup>1</sup>, С.В. Беломытцев<sup>1</sup>, Р.А. Перов<sup>1</sup>, Н.В. Алесина<sup>2</sup>, Е.А. Желтикова<sup>1</sup>

<sup>1</sup> ФГАОУ ВО РНИМУ им. Н.И. Пирогова Минздрава России, кафедра урологии и андрологии; 1, ул. Островитянова, Москва, 117997, Россия

<sup>2</sup> ГБУЗ Городская клиническая больница № 1 им. Н. И. Пирогова ДЗМ; 8, корп. 10, Ленинский просп., Москва, 119049, Россия

Контакт: Пульбере Сергей Александрович, [pulpriv@mail.ru](mailto:pulpriv@mail.ru)

## Аннотация:

**Введение.** Проведен анализ встречаемости и резистентности микроорганизмов к антибактериальным препаратам, выделенных в культурах мочи пациентов с инфекциями мочевыводящих путей (ИМП) с 2012 по 2019 год.

**Материалы и методы.** В клинике урологии на базах ГКБ № 1 им. Н. И. Пирогова и ГКБ № 29 им. Н. Э. Баумана были проанализированы результаты 6083 посевов мочи у 5027 больных. Лабораторный этап включал стандартизированный посев, который выполнялся петлей 10 мкл на следующие питательные среды: агар с добавлением 5% овечьей крови (Пронадиса, Испания), Левин-агар (Пронадиса, Испания), Бигги-агар (БД, США) с последующей инкубацией при 37°C в течение 18-24 часов. Затем проводился визуальный подсчет колоний. Чувствительность выделенных микроорганизмов к антибиотикам оценивалась с помощью бактериологического анализатора Phoenix (BD, США) и диско-диффузионного метода (производитель дисков BD, США). Оценка продуцентов β-лактамаз расширенного спектра (БЛРС) и карбапенемаз проводилась на бактериологическом анализаторе Phoenix (BD, США), методом «двойных дисков» и методом «инактивации карбапенемов».

**Результаты.** Отмечен высокий уровень резистентности штаммов *Enterococcus faecalis* к фторхинолонам (>20%) и аминогликозидам (>35%). Среди штаммов *Escherichia coli* прослеживается повышение резистентности к антибактериальным препаратам группы пенициллинов (>80%), в то же время наблюдается повышение резистентности к препаратам группы цефалоспоринов (>60%), фторхинолонов (>50%). Отмечается появление устойчивых к карбапенемам штаммов. Среди штаммов *Klebsiella pneumoniae* обнаружена высокая устойчивость к фторхинолонам (>50%) и цефалоспорином (>45%). Выявлено значительное повышение резистентности ко всем применяемым антибактериальным препаратам. Отдельно выделяется повышение резистентности к карбапенемам (27,1%).

**Обсуждение.** По результатам нашего исследования можно утверждать, что наиболее частыми возбудителями осложненных ИМП в 2019 году явились представители семейств *Enterococcaceae* и *Enterobacteriaceae*, прослеживается увеличение числа штаммов, резистентных к определенным группам антибактериальных препаратов. При сопоставлении полученных результатов с данными интернет-платформы «Карта антибиотикорезистентности. AMR map» отмечаются сопоставимые данные о встречаемости и резистентности микроорганизмов. Особую настороженность вызывают высокая частота резистентности бактерий к препаратам группы фторхинолонов и, следовательно, эти препараты не могут применяться в качестве эмпирической терапии больных с осложненными ИМП.

**Выводы.** Необходим постоянный контроль за спектром резистентности штаммов в каждом стационаре и на этапе амбулаторного звена в конкретном регионе — это поможет более точно подобрать антибактериальную терапию, а также ввести в практику ускоренной лабораторной диагностики маркеры резистентности бактерий.

**Ключевые слова:** инфекция; антибактериальная терапия; антибиотикорезистентность; чувствительность к антибиотикам.

**Для цитирования:** Котов С.В., Пульбере С.А., Беломытцев С.В., Перов Р.А., Алесина Н.В., Желтикова Е.А. Антибиотикорезистентность – новый вызов современной урологии. Экспериментальная и клиническая урология 2020;13(5):113-119, <https://doi.org/10.29188/2222-8543-2020-13-5-113-119>

<https://doi.org/10.29188/2222-8543-2020-13-5-113-119>

## Antibiotic resistance is a new problem in modern urology

CLINICAL STUDY

S.V. Kotov<sup>1</sup>, S.A. Pulbere<sup>1</sup>, S.V. Belomyttsev<sup>1</sup>, R.A. Perov<sup>1</sup>, N.V. Alesina<sup>2</sup>, E.A. Zheltikova<sup>1</sup>

<sup>1</sup> The Russian National Research Medical University named after N.I. Pirogov; 1 Ostrovityanova str., Moscow, 117997, Russia

<sup>2</sup> Moscow clinical hospital № 1 named after N. I. Pirogov; 8, bldg. 10, Leninsky Prospekt, Moscow, 119049, Russia

Contacts: Sergey A. Pulbere, [pulpriv@mail.ru](mailto:pulpriv@mail.ru)

## Summary:

**Introduction.** Analyze of the incidence and resistance to antibacterial drugs to microorganisms isolated in urine cultures of patients with urinary tract infections (UTI) from 2012 to 2019.

**Materials and methods.** In the clinic of urology clinical hospital № 1 named after N.I. Pirogov and in the city clinical hospital № 29 named after N.E. Bauman was analyzed the results of 6083 urine cultures in 5027 patients. The traditional standardized inoculation was carried out with a 10 µl loop on the following nutrient media: agar with the addition of 5% sheep blood (Pronadisa, Spain), Levin agar (Pronadisa, Spain), Biggie agar (BD, USA), followed by incubation at 37°C for 18-24 hours. Next, a visual colony count was performed. The sensitivity of the isolated microorganisms to antibiotics was evaluated using a Phoenix bacteriological analyzer (BD, USA) and a disk diffusion method production discs (BD, USA). ESBL producers and carbapenemases were evaluated using a Phoenix bacteriological analyzer (BD, USA) using the double disc method, by the method of inactivation of carbapenems.

**Results.** A high level of resistance among *Enterococcus faecalis* strains to fluoroquinolones (> 20%) and aminoglycosides (> 35%) was revealed. Among the strains of *Escherichia coli*, an increase in resistance to the antibacterial group of penicillins (> 80%) was noted, at the same time, an increase in resistance to drugs of the cephalosporins group (> 60%), fluoroquinolones (> 50%) was observed. The appearance of carbapenem-resistant strains is noted. Among the strains of *Klebsiella pneumoniae*, high resistance to fluoroquinolones (> 50%) and cephalosporins (> 45%) was found. A sharp increase in resistance to all used antibacterial drugs is noted. Separately, increase in resistance to carbapenems (27,1%) can be noted.

**Discussion.** According to the results of our study, it can be argued that the most common causative agents of complicated UTI in 2019 were representatives of the *Enterococcaceae* and *Enterobacteriaceae*, there is an increase in the number of strains resistant to certain groups of antibacterial drugs. When comparing the results obtained with the data of the Internet platform «Map of antibiotic resistance. AMR map» shows comparable data on the occurrence and resistance of microorganisms. Of particular concern is the high frequency of bacterial resistance to drugs of the fluoroquinolone group and, therefore, these drugs cannot be used as empirical therapy for patients with complicated UTI.

**Conclusions.** Adhering to the strategy of rational antibiotic therapy, further studying of the problem of antibiotic resistance, identification of resistant strains, monitoring of the of antibacterial drugs prescription at the outpatient stage and in the hospital are necessary. It is necessary to study the epidemiological data and the results of susceptibility to antibiotics in a particular region, this will help us to more accurately select antibiotic therapy and introduce accelerated laboratory diagnosis of bacteria resistance markers into practice.

**Key words:** infection; antibacterial therapy; antibiotic resistance; sensitivity to antibiotics.

**For citation:** Kotov S.V., Pulbere S.A., Belomyttsev S.V., Perov R.A., Alesina N.V., Zheltikova E.A. Antibiotic resistance – a new challenge of modern urology. *Experimental and Clinical Urology* 2020;13(5):113-119, <https://doi.org/10.29188/2222-8543-2020-13-5-113-119>



## ВВЕДЕНИЕ

Открытие Александром Флемингом в 1928 году пенициллина и последующее его выделение Говардом Флори и Эрнестом Чейном в 1945 году послужили развитию новой эры лечения инфекционных заболеваний – антибактериальной терапии. В результате применения антибактериальных препаратов, главенствующие места в структуре летальности заняли заболевания сердечно-сосудистой системы и злокачественные новообразования. Однако на сегодняшний день более 20-40% антибактериальных препаратов назначаются без соблюдения принципов рациональной антибиотикотерапии в лечении инфекционных заболеваний различной локализации, таких как строгие показания к назначению препаратов, адекватное дозирование и длительность применения, учет совместимости различных групп препаратов и др. [1-3]. Современное здравоохранение столкнулось с таким защитным феноменом микроорганизмов, как появление госпитальных штаммов, устойчивых к неблагоприятным условиям внешней среды, дезинфицирующим средствам и антибактериальным препаратам [4, 5]. Обсуждая проблему антибиотикорезистентности, приходится констатировать, что она находится в фокусе внимания врачей и ученых разных специальностей и интерес к этой проблеме продолжает расти.

Ежегодно в мире регистрируется более 700 тысяч смертей от инфекционных заболеваний различной локализации, преимущественно вызванными резистентными к антибактериальным препаратам штаммами. К настоящему времени инфекции мочевыводящих путей (ИМП) стали одними из наиболее часто встречаемых заболеваний, в том числе в структуре госпитальных инфекций (до 40%) [6, 7].

Лечение ИМП должно быть целенаправленным и учитывать все результаты доступных микробиологических исследований [8, 9]. Анализ чувствительности микроорганизмов к антибактериальным препаратам, наряду с изучением изменения встречаемости отдельных возбудителей, необходим в выборе рациональной терапии и позволяет прогнозировать успешность назначаемой терапии [10, 11].

Цель настоящего исследования – изучить встречаемость и резистентность к антибактериальным препаратам наиболее распространенных штаммов микроорганизмов, выделенных в посевах мочи пациентов с осложненными инфекциями мочевыводящих путей, находившихся на стационарном лечении с 2012 по 2019 гг.

## МАТЕРИАЛЫ И МЕТОДЫ

В ГКБ № 1 им. Н.И. Пирогова и ГКБ № 29 им. Н.Э. Баумана – клинических базах кафедры урологии ФГАОУ ВО РНИМУ им. Н.И. Пирогова, проведено исследование 6083 посевов мочи у 5027 пациентов с осложненными инфекциями мочевыводящих путей. Осложненными счита-

лись ИМП у пациентов с наличием постоянного катетера или дренажа (стента) в мочевых путях, интермиттирующей катетеризацией мочевого пузыря, обструктивной уропатией любой этиологии (инфравезикальной обструкцией, нейрогенным мочевым пузырем, камнями, опухолями), пузырно-мочеточниковом рефлюксом или другими функциональными нарушениями. К ним также относили ИМП после пластики мочевых путей (например, с использованием сегмента подвздошной кишки) или в послеоперационном периоде, у пациентов с почечной недостаточностью, сахарным диабетом, иммуносупрессивными состояниями, продолжительностью симптомов на момент осмотра более 7 суток, неэффективностью эмпирической антибактериальной терапии на амбулаторном этапе более 72 часов [12].

Проведенный анализ включал в себя: выделение, идентификацию, оценку чувствительности микроорганизмов к антибактериальным препаратам [13].

Лабораторный этап включал стандартизированный посев, который выполнялся петлей 10 мкл на следующие питательные среды:

- агар с добавлением 5% бараньей крови (Pronadisa, Испания);
- агар Левина (Pronadisa, Испания);
- агар Бигги (BD, США).

Последующая инкубация при 37°C проводилась в течение 18-24 часов.

Затем производился визуальный подсчет колоний. Анализ проведен согласно клиническим рекомендациям «Бактериологический анализ мочи» [14].

Положительным считали результат при выявлении:

- первичных патогенных микроорганизмов (*Escherichia coli*, *Enterococcus spp.*);
- вторичных патогенных микроорганизмов (*Enterobacter spp.*, *Klebsiella spp.*, *Proteus mirabilis*, *Pseudomonas aeruginosa*, *Staphylococcus aureus*, *Acinetobacter spp.*)  $1 \times 10^3$  КОЕ/мл в моче, полученной от мужчин и  $1 \times 10^4$  КОЕ/мл в моче, полученной от женщин;
- нетипичных возбудителей (коагулазо-негативные стафилококки, *Streptococcus spp.* и др.)  $1 \times 10^5$  и более КОЕ/мл.

На бактериологическом анализаторе Phoenix (BD, США) и диско-диффузионным методом (диски производства BD, США) произведена оценка чувствительности выделенных микроорганизмов к исследуемым антибактериальным препаратам. Оценка продуцентов β-лактамаз расширенного спектра (БЛРС) и карбапенемаз проводилась на бактериологическом анализаторе Phoenix (BD, США), методом «двойных дисков» и методом «инактивации карбапенемов».

## РЕЗУЛЬТАТЫ И ОБСУЖДЕНИЕ

Из 6083 посевов мочи пациентов осложненными ИМП количество положительных посевов с выделенными

культурами микроорганизмов составило 2640 (43,3%). После возможного устранения функциональных или obstructивных нарушений, смены длительно функционирующих дренажей антибактериальная терапия является основным методом лечения осложненных ИМП. Эффективность антимикробного лечения напрямую зависит от чувствительности к применяемым препаратам микроорганизмов в очаге воспаления.

Наиболее частыми возбудителями осложненных ИМП были *Enterococcus faecalis* (2012/2019 +6,3%), *Escherichia coli* (2012/2019 +7,1%), *Klebsiella pneumoniae* (2012/2019 +10,3%), *Proteus mirabilis* (2012/2019 +1,4%). Частота встречаемости *Pseudomonas aeruginosa* в динамике уменьшилась на 2,6% (с 8,1% до 5,5%), *Staphylococcus aureus* на 2,6% (с 4,1% до 1,5%), *Proteus mirabilis* увеличилась на 5,1% (с 2,5% до 7,6%) (рис. 1). Значительно снизилась частота встречаемости *Enterobacter cloacae* на 7,9% (с 8,3% до 0,4%). Однако отмечается увеличение роста *Acinetobacter baumannii* у пациентов реанимационного профиля на 3,5% (с 0,9% до 4,4%) и *Staphylococcus haemolyticus* на 0,4% (с 1,2% до 1,6%).

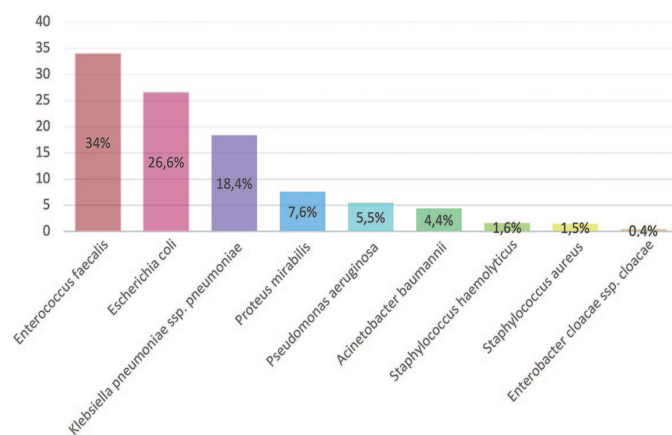


Рис. 1. Частота встречаемости микроорганизмов в посевах мочи в 2019 г. (%)  
Fig. 1. Frequency of occurrence of microorganisms in urine crops in 2019 (%)

Таким образом, среди микроорганизмов, вызывающих осложненные ИМП, преимущественно встречаются представители семейств *Enterococcaceae* и *Enterobacteriaceae*. У пациентов с коралловидными камнями в 74% случаев на момент установления диагноза имеет место ИМП, из них в 72% случаев встречаются уреазо-продуцирующие возбудители. У 87% пациентов с постоянными катетерами или дренажами в мочевыделительных путях обнаружены полирезистентные ко многим антибактериальным препаратам штаммы микроорганизмов.

Кроме того, прослеживается увеличение частоты штаммов различных микроорганизмов, резистентных к определенным исследуемым группам антибактериальных препаратов.

Так, метициллин резистентные стафилококки – *Methicillin (Oxacillin) Resistant Staphylococcus aureus* (MRSA), которые устойчивы ко всем  $\beta$ -лактамам препаратам, обладают ассоциированной устойчивостью к антибактериальным препаратам групп фторхинолонов, макроли-

дов, аминогликозидов, линкозамидов, тетрациклинов. На метициллин-резистентность исследованы 432 штамма *Staphylococcus aureus*. Доля MRSA в 2012 и 2019 гг. составила соответственно 35,0% и 41,0% (+6,0%).

Согласно полученным данным штаммы, вырабатывающие БЛРС или Extended-Spectrum- $\beta$ Lactamases (ESBL) стали на 21,3% встречаться чаще у *Escherichia coli* (с 3,2% до 24,5%) и на 35,6% среди *Klebsiella pneumoniae* (с 5,2% до 40,8%) (рис. 2). По данным исследования «ДАРМИС, 2018г», частота продукции БЛРС среди штаммов *Escherichia coli* составила в 2011 и 2018 гг. соответственно 2,3% и 19,5% [15]. Однако отмечается снижение частоты встречаемости данных штаммов среди *Pseudomonas aeruginosa* на 15,9% (с 56% до 40,1%).

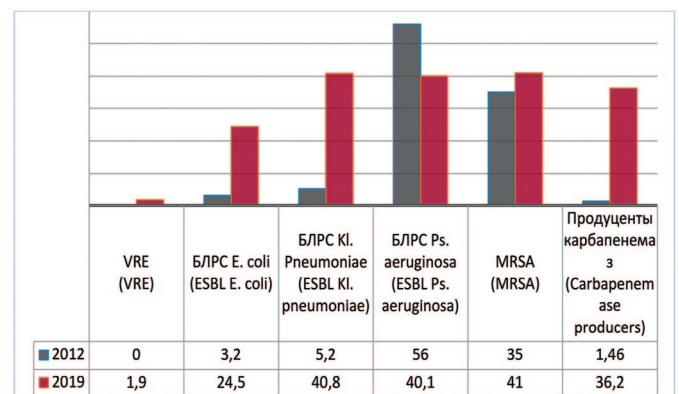


Рис. 2. Количество штаммов с факторами патогенности в 2012, 2019 гг., по оси ординат - количество штаммов  
Fig. 2. Frequency of stains with pathogenic factors: 2012-2019, the ordinate - stains frequency

Первый в России штамм ванкомицин-резистентного энтерококка (VRE) обнаружен еще в 2002 г. В 2019 г. в ГКБ №1 им. Н.И. Пирогова было исследовано 264 штамма энтерококка, среди которых выявлены 5 (1,9%) штаммов VRE.

Зафиксирована динамика существенного роста числа микроорганизмов, которые продуцируют карбапенемазы. В 2012 г. исследованы 342 штамма микроорганизмов, из которых карбапенемазы продуцировали только 5 (1,46%). В 2018 году исследованы 533 штамма, из которых 44 (8,25%) явились продуцентами карбапенемаз, а в 2019 году из 432 исследованных штаммов выявлены 157 (36,2%) штаммов, продуцирующих карбапенемазы.

*Enterococcus* — род бактерий семейства *Enterococcaceae* являются основными симбиотическими организмами кишечника человека. У пациентов с осложненными ИМП, при изучении выделенных штаммов *Enterococcus faecalis* с 2012 по 2019 гг. прослеживается несущественное увеличение резистентности к ванкомицину (до 2,0%), тигециклину (до 0,9%), нитрофурантоину на 4,9% (с 4,1% до 9,0%), имипенему (до 4,5%), гентамицину на 6,1% (с 32,6% до 38,7%), ампициллину на 0,4% (с 12,2% до 12,6%) (рис. 3). Одновременно отмечается снижение резистентности к препаратам группы фторхинолонов – ципрофлоксацину на 29,4% (с 53,3% до 23,9%) и левофлоксацину на 27,3% (с 48% до 20,7%).

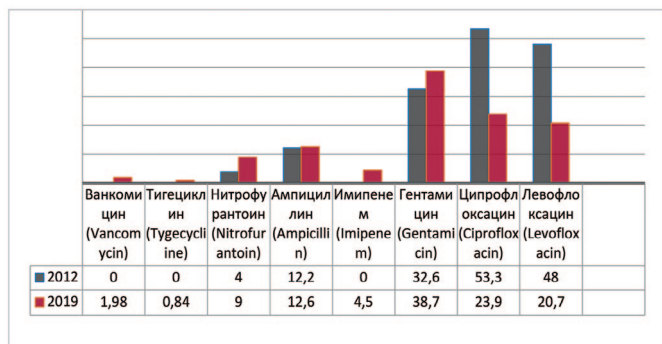


Рис. 3. Резистентность *Enterococcus faecalis* к антибиотикам в 2012, 2019 гг., по оси ординат - количество штаммов

Fig. 3. Antibiotic resistance of *Enterococcus faecalis*: 2012-2019, the ordinate - stains frequency

*Escherichia coli* — грамотрицательная бактерия, факультативный анаэроб, не образующая эндоспор. Проводя анализ динамики чувствительности *Escherichia coli* к антибактериальным препаратам выявлено повышение резистентности микроорганизма к карбапенемам (меропенему) – до 4,5%, к амоксициллину/клавулоновой кислоте – на 4,1% (с 21,4 % до 25,5%), амикацину – на 4,8% (с 7,3% до 12,1 %), цефтазидиму – на 43,8% (с 23,2% до 67,0%) (рис. 4). Кроме того, отмечается значительный рост резистентности к фторхинолонам – левофлоксацину на 18,5% (с 34,9% до 53,4%), ципрофлоксацину – на 8,3% (с 46,5% до 54,8%), а также к нитрофурантоину – на 33,6% (с 8,5% до 42,1%) и ко-тримоксазолу (бисептолу) – на 63,3% (до 100%).

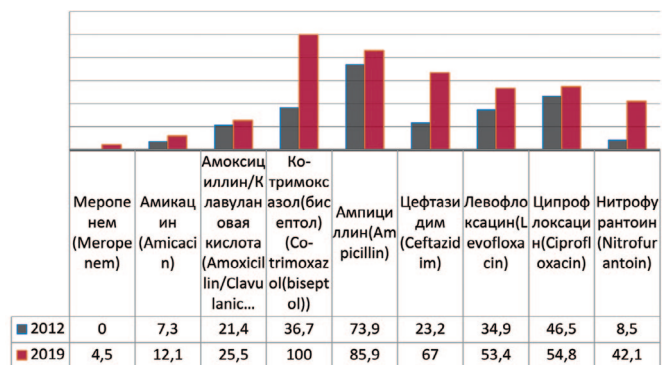


Рис. 4. Резистентность *Escherichia coli* к антибиотикам в 2012, 2019 гг., по оси ординат - количество штаммов

Fig. 4. Antibiotic resistance of *Escherichia coli*: 2012-2019, the ordinate - stains frequency

*Klebsiella pneumoniae*, выделенная в 1882 г. Карлом Фридендером, вид грамотрицательных факультативно-анаэробных палочковидных бактерий, которые не образуют спор, неподвижны, способны к образованию капсулы. Анализируя чувствительность *Klebsiella pneumoniae* к антибактериальным препаратам выявлено увеличение резистентности к амикацину на 12% (с 18,6% до 30,6%), меропенему – на 27,3% (с 1,4% до 28,7%), имипенему – до 24,6%, цефтазидиму – на 35,3% (с 12,8% до 48,1%), амоксициллину/клавулоновой кислоте – на 21% (с 41,8% до 62,8%), тигециклину – до 100%, левофлоксацину – на 19,2% (с 33,8% до 53%) (рис. 5). Одновременно отмечается снижение резистентности к ампициллину – на 11,5% (с 85,7% до 74,2%), незначительно к бисептолу – на 0,2% (с 45,4% до 45,2%) и ципрофлоксацину на 18,5% (с 76,5% до 58%).

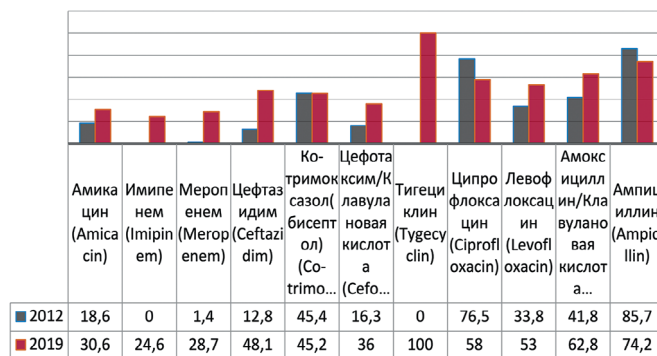


Рис. 5. Резистентность *Klebsiella pneumoniae* к антибиотикам в 2012, 2019 гг., по оси ординат - количество штаммов

Fig. 5. Antibiotic resistance of *Klebsiella pneumoniae*: 2012-2019, the ordinate - stains frequency

В когорте пациентов отделений реанимации и интенсивной терапии с генерализацией инфекционного процесса и развитием сепсиса прослеживается увеличение резистентности выделенных штаммов *Klebsiella pneumoniae* к амикацину на 39,3% (с 25% до 64,3%), меропенему – до 59,7%, цефтазидиму – до 100%, амоксициллину/клавулоновой кислоте – на 4,0% (с 79,0% до 83,0%), имипенему – до 50,3%, цефотаксиму/клавулоновой кислоте – на 3,5% (с 30,8% до 34,3%), левофлоксацину – на 2,0% (с 73,7% до 75,7%). Таким образом, при выявлении у данной когорты пациентов штаммов *Klebsiella pneumoniae* показано проведение длительной комбинированной антибактериальной терапии, преимущественно с использованием оригинальных препаратов, согласно полученным результатам посевов мочи и крови.

*Proteus mirabilis* — вид грамотрицательных, спорообразующих, факультативно анаэробных уреазо-продуцирующих бактерий, представитель условно-патогенной микрофлоры кишечника человека. У пациентов с выделенным *Proteus mirabilis* демонстрируется увеличение резистентности возбудителя к амикацину на 16,8% (с 6,7% до 23,5%), меропенему – до 2,7%, имипенему – до 1,5%, амоксициллину/клавулоновой кислоте – на 20,6% (с 17,1% до 37,7%), левофлоксацину – на 4,6% (с 23,4% до 28%), ципрофлоксацину – на 39,6% (с 27,3% до 66,9%), ампициллину – на 15,2% (с 60,9% до 76,1%), цефтазидиму – на 12,8% (с 0,2% до 13%), бисептолу – на 10,0% (с 59,9% до 69,9%) (рис. 6).

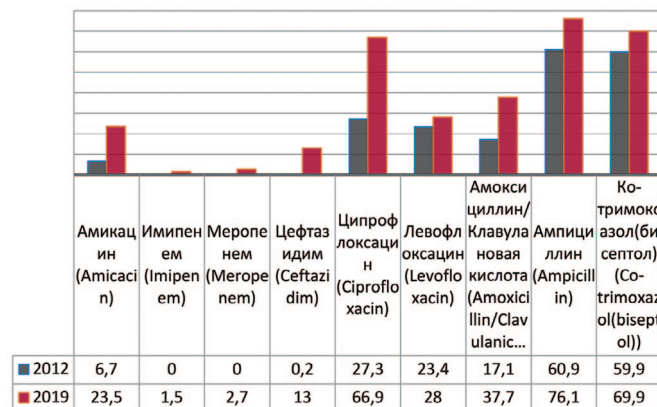


Рис. 6. Резистентность *Proteus mirabilis* к антибиотикам в 2012, 2019 гг., по оси ординат - количество штаммов

Fig. 6. Antibiotic resistance of *Proteus mirabilis*: 2012-2019, the ordinate - stains frequency



*Staphylococcus aureus* — группа положительных, неподвижных, анаэробных, условно-патогенных для организма человека микроорганизмов, не образующих спор и капсул. При анализе выделенных штаммов *Staphylococcus aureus* прослеживается увеличение их резистентности к амикацину на 29,1% (с 14% до 43,1%), цефуроксиму – на 35,0% (с 7,1% до 43,1%), левофлоксацину – на 17,5% (с 14,3% до 31,8%), оксациллину – на 27,8% (с 35,7% до 63,5%), эритромицину – на 6,4% (с 38,8% до 44,4%) (рис. 7). Снижение резистентности отмечается к амоксициллину/клавулановой кислоте – на 6,9% (с 21,4% до 14,5%), бисептолу – на 12,2% (с 24,7% до 12,5%).

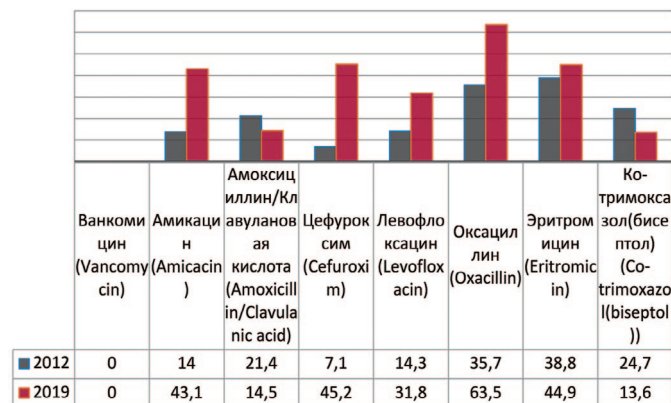


Рис. 7. Резистентность *Staphylococcus aureus* к антибиотикам в 2012, 2019 гг., по оси ординат – количество штаммов  
Fig. 7. Antibiotic resistance of *Staphylococcus aureus*: 2012-2019, the ordinate – stains frequency

*Pseudomonas aeruginosa* — вид грамотрицательных подвижных палочковидных бактерий, условно патогенных для человека, возбудитель нозокомиальных инфекций у человека. *Pseudomonas aeruginosa* устойчива к действию многих беталактамов, аминогликозидов, фторированных хинолонов. В 2019 г. прослеживается увеличение резистентности к амикацину на 12,0% (с 34,9% до 46,9%), левофлоксацину – на 6,4% (с 65,8% до 72,2%), ципрофлоксацину – на 6,7% (с 60,0% до 66,7%), меропенему – на 38,4% (с 11,6% до 50,0%), эртапенему – на 38,6% (с 10,9% до 49,5%) (рис. 8). Одним из препаратов выбора при лечении пациентов с выделенными штаммами *Pseudomonas aeruginosa* остается полимиксин Е.

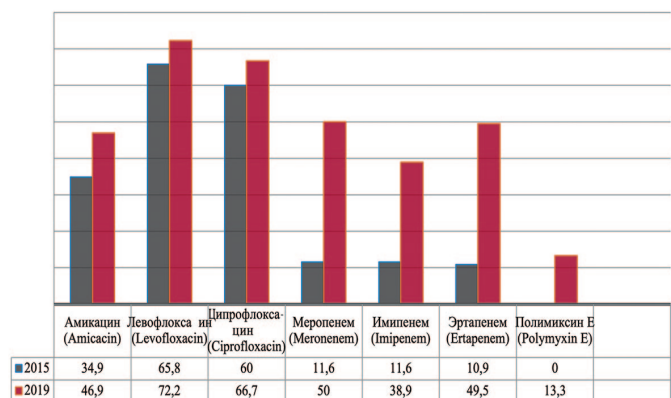


Рис. 8. Резистентность *Pseudomonas aeruginosa* к антибиотикам в 2015, 2020 гг., по оси ординат - количество штаммов  
Fig. 8. Antibiotic resistance of *Pseudomonas aeruginosa*: 2015-2020, the ordinate - stains frequency

*Acinetobacter* — род грамотрицательных бактерий из семейства *Moraxellaceae*, строгие аэробы, резистентные к многим антибактериальным препаратам. Предшествующие госпитализации в ОРИТ и хирургическое вмешательство в разы повышают риск инфицирования. Анализируя полученные данные выявлено увеличение резистентности данных штаммов к амикацину на 52,5% (с 43,1% до 95,6%), имипенему – на 82,6% (с 9,7% до 92,3%), амоксициллину/клавулановой кислоте – до 100%, меропенему – на 71,5% (с 23,6% до 95,1%), эртапенему – до 100%, цефотаксиму – на 76,4% (с 13,6 до 90,2%) (рис. 9). В случаях выявления в посевах крови и мочи пациентов штаммов *Acinetobacter baumannii* препаратами выбора остаются полимиксин Е и тигециклин.

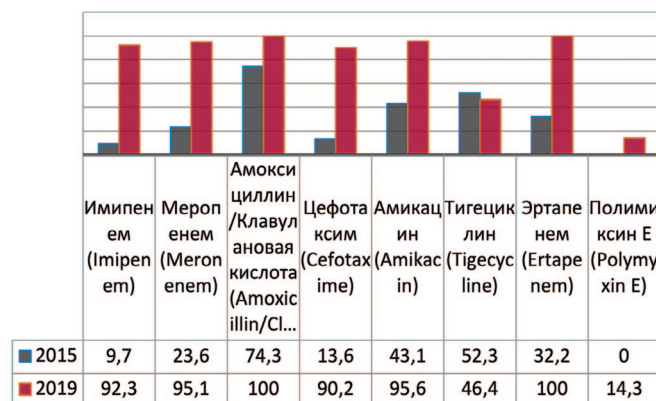


Рис. 9. Резистентность *Acinetobacter baumannii* к антибиотикам в 2015, 2020 гг. в отделении ОРИТ, по оси ординат - количество штаммов  
Fig. 9. Antibiotic resistance of *Acinetobacter baumannii*: 2015-2020 in intensive care units, the ordinate - stains frequency

## ОБСУЖДЕНИЕ

Резюмируя полученные данные можно утверждать, что в возникновении осложненных ИМП наиболее частыми возбудителями в 2019 году явились представители семейств *Enterococcaceae* и *Enterobacteriaceae*. В отношении *Enterococcus faecalis* (выявлена у 34% случаев) наибольшую активность продемонстрировали препараты: ванкомицин (98,1%), тигециклин (99,0%), из фторхинолонов – левофлоксацин (79,3%); максимальная чувствительность *Escherichia coli* (выявлена у 26,6% случаев) отмечена к меропенему (95,5%), амикацину (87,9%), амоксициллину/клавулановой кислоте (74,5%). В отношении *Klebsiella pneumoniae* (выявлена у 18,4% пациентов) лучшую активность демонстрируют препараты: амикацин (69,4%), имипенем (75,4%), цефотаксим/клавулановая кислота (64,5%). Частота встречаемости *Proteus mirabilis* составила 7,6%. Данный микроорганизм чувствителен к имипенему (98,5%), амикацину (76,5%), левофлоксацину (72%).

Также прослеживается увеличение числа штаммов, резистентных к определенным группам антибактериальных препаратов: мецитиллин-резистентных стафилококков (на +6%), продуцентов β-лактамаз (на +21,3% для *E. coli* и на + 35,6% для *Klebsiella pneumoniae*),

ванкомицин-резистентных энтерококков (на 1,9%) и продуцентов карбапенемаз (на 34,7%).

У пациентов реанимационного профиля встречаются такие возбудители, как *Pseudomonas aeruginosa* (5,5%) и *Acinetobacter baumannii* (4,4%), демонстрируя панрезистентность. Отдельно можно отметить резкий прирост резистентности к карбапенемам (на 24,6%).

При сопоставлении полученных результатов с данными интернет-платформы «Карта антибиотикорезистентности. AMR map» за 2012-2019 гг. отмечаются сопоставимые данные о встречаемости и резистентности микроорганизмов [16, 17]. Согласно данным «Карты антибиотикорезистентности. AMR map», наиболее частыми видами микроорганизмов у пациентов с осложненными ИМП являются *Escherichia coli* (30,6%) и *Klebsiella pneumoniae* (25,1%). Доля штаммов *Enterococcus faecalis* составила 9,1%. Из парентеральных препаратов наибольшей активностью в отношении *Escherichia coli* обладают имипенем и амикацин (98,1% и 88,1%), чувствительность к ципрофлоксацину составила 36,3%. Встречаемость *Pseudomonas aeruginosa* составляет 12,3%, максимальную чувствительность демонстрируют амикацин (49,4%) и меропенем (из карбапенемов (47,0%)). Частота продукции БЛРС среди штаммов *Escherichia coli* в субпопуляции пациентов с осложненными ИМП составила 42,6%.

Особую настороженность вызывают высокая частота резистентности бактерий к препаратам группы фторхинолонов и относительно высокий процент встречаемости штаммов БЛРС у энтеробактерий. Следовательно, препараты группы фторхинолонов не могут применяться в качестве эмпирической терапии больных с осложненными ИМП, исключение могут составлять безальтернативные случаи аллергических реакций у пациентов на другие группы антибактериальных препаратов. Широкое применение таких препаратов резерва как карбапенемы, полимиксин Е, тигециклин, линезолид, в том числе и дженериков, у пациентов с осложненными ИМП привело к появлению панрезистентных штаммов, таких как *Klebsiella pneumoniae* и *Acinetobacter baumannii*

[18, 19]. Схемы терапии пациентов, с выделенными панрезистентными штаммами, сопряжены с высокой частотой неблагоприятных результатов лечения.

Учитывая столь широкое распространение резистентных к этиотропным препаратам штаммов микроорганизмов, большое количество пациентов с иммуносупрессивными состояниями, рост рецидивирующих инфекций, современное здравоохранение возлагает надежды на эффективность «новых» антибактериальных препаратов, таких как имипенем/релебактам (карбапенем/ингибитор бета-лактамаз); эравациклин (синтетический тетрациклин); плазомицин (группа аминогликозидов), делафлоксацин (группа фторхинолонов); омадациклин (полусинтетический тетрациклин), цефтолозан/тазобактам, обладающий антисинегнойной активностью и др. [20].

## ВЫВОДЫ

С целью замедления темпа резистентности микроорганизмов к антибактериальным препаратам необходим постоянный контроль спектра резистентности штаммов в каждом стационаре и на этапе амбулаторного звена. С целью повышения эффективности лечения больных осложненных ИМП необходимо избавление пациентов от дренажей и катетеров в короткие сроки, коррекция сопутствующих заболеваний, осложняющих течение инфекционных процессов. Важно и строгое соблюдение правил асептики и антисептики на этапах хирургического лечения пациентов, с целью профилактики послеоперационных осложнений. Следуя современным стратегиям рациональной антибиотикотерапии, необходимо продолжать мониторить антибиотикорезистентность микроорганизмов, выявлять резистентные штаммы, широко вводить в практику ускоренной лабораторной диагностики маркеры резистентности бактерий. Кроме того, в комплексной терапии больных ИМП, с целью повышения эффективности лечения, необходимо широко применять альтернативные схемы, такие как физиотерапия, фитотерапия, иммуноактивная профилактика, бактериофаготерапия. ■

## ЛИТЕРАТУРА/REFERENCES

1. Choe HS, Lee SJ, Cho YH, Çek M, Tandoğdu Z, Wagenlehner F, et al. Aspects of urinary tract infections and antimicrobial resistance in hospitalised urology patient in Asia: 10-year's results of the global prevalence study of infections in urology (GPIU). *J Infect Chemother* 2018;24(4):278-283. <https://doi.org/10.1016/j.jiac.2017.11.013>.
2. Малхасян В.А., Иванов В.Ю., Ходырева Л.А., Дударева А.А., Куприянов Ю.А., Редькович В.И., и др. Анализ оказания специализированной медицинской помощи пациентам с острым обструктивным пиелонефритом в урологических стационарах г. Москвы. *Экспериментальная и клиническая урология* 2016;(4):6-31. [Malkhasian VA, Ivanov VYu, Khodyreva LA, Dudareva AA, Kupriyanov YuA, Redkovich VI, et al. Analysis of specialized medical care for patients with acute obstructive pyelonephritis in urological hospitals in Moscow. *Экспериментальная и клиническая урология* = *Experimental and Clinical Urology* 2016;(4):6-31. (In Russian)].
3. McLellan LK, Hunstad DA. Urinary tract infection: pathogenesis and outlook. *Trends Mol Med* 2016;22(11):946-957. <https://doi.org/10.1016/j.molmed.2016.09.003>.

4. Яковлев С.В., Суворова М.П. Обоснование антибактериальной терапии нозокомиальных инфекций, вызванных полирезистентными микроорганизмами. *Клиническая фармакология и терапия* 2011;20(2):1-10. [Yakovlev SV, Suvorova MP. Justification of antibacterial therapy of nosocomial infections caused by polyresistant microorganisms. *Klinicheskaya farmakologiya i terapiya* = *Clinical Pharmacology and Therapy* 2011;20(2):1-10. (In Russian)].
5. Агеев В.А., Партина И.В., Лисицына Е.С. и др. Чувствительность грамотрицательных бактерий, продуцентов карбапенемаз, к антибиотикам различных групп. *Антибиотики и химиотерапия* 2013;58(3-4):3-6. [Ageevets VA, Partina IV, Lisicyuna ES. Sensitivity of gram-negative bacteria, producers of carbapenemases, to various groups of antibiotics. *Antibiotiki i khimioterapiya* = *Antibiotics and Chemotherapy* 2013;58(3-4):3-6. (In Russian)].
6. Аляев Ю.Г., Глыбочко П.В., Пушкарь Д.Ю. Урология. Российские клинические рекомендации. М.: ГЭОТАР-Медиа, 2016. 496 с. [Alyayev YuG, Glybochko PV, Pushkar DYU. Urology. Russian clinical guidelines. Moscow: GEOTAR-Media, 2016. 496 s. (In Russian)].

## ЛИТЕРАТУРА/REFERENCES

- Masajtis-Zagajewska A, Nowicki M. New markers of urinary tract infection. *Clin Chim Acta* 2017;471:286-291. <https://doi.org/10.1016/j.cca.2017.06.003>.
- Кулмагамбетов И.Р., Сарсенбаева С.С., Рамазанова Ш.Х., Есимова Н.К. Современные подходы к контролю и сдерживанию антибиотикорезистентности в мире. *Международный журнал прикладных и фундаментальных исследований* 2015;(9-1):54-59. [Kulmagambetov IR, Sarsenbaeva SS, Ramazanova ShH, Esimova NK. Modern approaches to the control and containment of antibiotic resistance in the world. *Mezhdunarodnyi zhurnal prikladnykh i fundamentalnykh issledovaniy = International journal of Applied and Fundamental Research* 2015;(9-1):54-59. (In Russian)].
- Каприн А.Д., Аполихин О.И., Сивков А.В., Солцева Е.В., Комарова В.А. Анализ уронефрологической заболеваемости и смертности в Российской Федерации за период 2002–2014 гг. по данным официальной статистики. *Экспериментальная и клиническая урология* 2016;(3):4-13. [Kaprin AD, Apolikhin OI, Sivkov AV, Soltseva EV, Komarova VA. Analysis of uronephrological morbidity and mortality in the Russian Federation for the period 2002-2014 according to official statistics. *Ekspierimentalnaya i klinicheskaya urologiya = Experimental and Clinical Urology* 2016;(3):4-13. (In Russian)].
- Caskurlu H, Culpan M, Erol B, Turan T, Vahaboglu H, Caskurlu T. Changes in antimicrobial resistance of urinary tract infections in adult patients over a 5-year period. *Urol Int* 2020;104(3-4):287-292. <https://doi.org/10.1159/000504415>.
- Глыбочко П.В., Коган М.И., Набока Ю.Л. (под ред.) Инфекции и воспаления в урологии. М.: Медфорум, 2019. 888 с. [Glybochko PV, Kogan MI, Naboka YuL. (ed.) Infections and inflammations in urology. Moscow: Medforum, 2019. 818 s. (In Russian)].
- Котов С.В., Хачатрян А.Л., Гуспанов Р.И., Пульбере С.А., Беломятцев С.В., Юсуфов А.Г., Котова Д.П. Оценка частоты послеоперационных хирургических осложнений у пациентов, подвергшихся радикальной цистэктомии. *Онкоурология* 2018;14(4):95-102. [Kotov SV, Khachatryan AL, Guspanov RI, Pulbere SA, Belomytsev SV, Yusufov AG, Kotova DP. Evaluation of the frequency of postoperative surgical complications in patients undergoing radical cystectomy. *Onkourologiya = Cancer Urology* 2018;14(4):95-102. (In Russian)]. <https://doi.org/10.17650/1726-9776-2018-14-4-95-102>.
- Определение чувствительности микроорганизмов к антимикробным препаратам. *Клинические рекомендации. Версия 2018-03*. 206 с. [Determination of the sensitivity of microorganisms to antimicrobial drugs. *Clinical recommendations. Version 2018-03*. 206 s. (In Russian)].
- EUCAST Guidelines for the identification of resistance and resistance mechanisms of particular clinical and/or epidemiological significance Version 2.01. July 2017.
- Палагин И.С., Сухорукова М.В., Дехнич А.В., Эйдельштейн М.В., Перепа-нова Т.С., Козлов Р.С. Антибиотикорезистентность возбудителей внебольничных инфекций мочевых путей в России: результаты многоцентрового исследования «Дармис-2018» *Клиническая микробиология и антимикробная химиотерапия* 2019;21(2):134-146. [Palagin IS, Sukhorukova MV, Dekhnich AV, Eidelstein MV, Perepanova TS, Kozlov RS. Antibiotic resistance of pathogens of community-acquired urinary tract infections in Russia: results of the multicenter study «Darmis-2018». *Klinicheskaya mikrobiologiya i antimikrobnaya himioterapiya = Clinical Microbiology and Antimicrobial Chemotherapy* 2019;21(2):134-146. (In Russian)]. <https://doi.org/10.36488/cmasc.2019.2.134-146>.
- Кузьменков А.Ю., Трушин И.В., Авраменко А.А., Эйдельштейн М.В., Дехнич А.В., Козлов Р.С. AMRmap: интернет-платформа мониторинга антибиотикорезистентности. *Клиническая микробиология и антимикробная химиотерапия* 2017;19(2):84-90. [Kuzmenkov AYU, Trushin IV, Avramenko AA, Eidelstein MV, Dekhnich AV, Kozlov RS. AMRmap: an online platform for monitoring antibiotic resistance. *Klinicheskaya mikrobiologiya i antimikrobnaya himioterapiya = Clinical Microbiology and Antimicrobial Chemotherapy* 2017;19(2):84-90. (In Russian)].
- Виноградова А.Г., Кузьменков А.Ю. Практическое применение AMRmap: элементы подхода «от общего к частному» на примере *Klebsiella pneumoniae*. *Клиническая микробиология и антимикробная химиотерапия* 2019;21(2):181-186. [Vinogradova AG, Kuzmenkov AYU. Practical application of AMRmap: elements of the "from General to particular" approach on the example of *Klebsiella pneumoniae*. *Klinicheskaya mikrobiologiya i antimikrobnaya himioterapiya = Clinical Microbiology and Antimicrobial Chemotherapy* 2019;21(2):181-186. (In Russian)]. <https://doi.org/10.36488/cmasc.2019.2.181-186>.
- Lenhard JR, Bulitta JB, Connell TD, King-Lyons N, Landersdorfer CB, Cheah SE, et al: High-intensity meropenem combinations with polymyxin B: new strategies to overcome carbapenem resistance in *Acinetobacter baumannii*. *J Antimicrob Chemother* 2017;72(1):153-65. <https://doi.org/10.1093/jac/dkw355>.
- Ni W, Han Y, Zhao J, Wei C, Cui J, Wang R, Liu Y. Tigecycline treatment experience against multidrug-resistant *Acinetobacter baumannii* infections: a systematic review and meta-analysis. *Int J Antimicrob Agents* 2016;47(2):107-16. <https://doi.org/10.1016/j.ijantimicag.2015.11.011>.
- Перепапова Т.С., Шадркина В.А. Отчет о XII Всероссийской научно-практической конференции с международным участием «Рациональная фармакотерапия в урологии». *Экспериментальная и клиническая урология* 2018;(1):124-127. [Perepanova TS, Shadrkina VA. Report on the XII all-Russian scientific and practical conference with international participation «Rational pharmacotherapy in urology». *Ekspierimentalnaya i klinicheskaya urologiya = Experimental and Clinical Urology* 2018;(1):124-127. (In Russian)].

## Сведения об авторах:

Котов С.В. – д.м.н., профессор, зав. кафедрой урологии и андрологии ФГБОУ ВО РНИМУ им Н.И. Пирогова Минздрава России, руководитель Университетской клиники урологии РНИМУ им. Н.И. Пирогова; Москва, Россия; [urokotov@mail.ru](mailto:urokotov@mail.ru); <https://orcid.org/0000-0003-3764-6131>

Пульбере С.А. – д.м.н., профессор кафедры урологии и андрологии ФГБОУ ВО РНИМУ им Н.И. Пирогова Минздрава России; Москва, Россия; [pulpiv@mail.ru](mailto:pulpiv@mail.ru); <https://orcid.org/0000-0001-7727-4032>

Беломятцев С.В. – к.м.н., доцент кафедры урологии и андрологии ФГБОУ ВО РНИМУ им Н.И. Пирогова Минздрава России; Москва, Россия; [belomytcev@yandex.ru](mailto:belomytcev@yandex.ru); <https://orcid.org/0000-0002-5244-8195>

Перов Р.А. – к.м.н., ассистент кафедры урологии и андрологии ФГБОУ ВО РНИМУ им Н.И. Пирогова Минздрава России; Москва, Россия; [dr.perov@rambler.ru](mailto:dr.perov@rambler.ru); <https://orcid.org/0000-0002-0793-7993>

Алесина Н.В. – к.б.н., биолог лаборатории клинической микробиологии (бактериологии) ГКБ № 1 им. Н.И. Пирогова; Москва, Россия; [nva2104@mail.ru](mailto:nva2104@mail.ru)

Желтикова Е.А. – студент ФГБОУ ВО РНИМУ им Н.И. Пирогова Минздрава России; Москва, Россия; [doctorzheea@gmail.com](mailto:doctorzheea@gmail.com)

## Вклад авторов:

Котов С.В. – дизайн исследования, анализ полученных данных, сбор и обработка информации, 20%  
Пульбере С.А. – концепция, дизайн исследования, 50%  
Желтикова Е.А. – статистическая обработка, написание текста, 15%  
Беломятцев С.В., Перов Р.А., Алесина Н.В. – получение данных для анализа, обзор публикаций по теме статьи, по 5%

**Конфликт интересов:** Авторы заявляют об отсутствии конфликта интересов.

**Финансирование:** Исследование проведено без спонсорской поддержки.

**Статья поступила:** 01.07.2020

**Принята к публикации:** 11.09.2020

## Information about authors:

Kotov S.V. – Doctor of Medical Sciences, acting. Head of the Department of Urology and Andrology of Pirogov Russian National Research Medical University; Moscow, Russia; [urokotov@mail.ru](mailto:urokotov@mail.ru); <https://orcid.org/0000-0003-3764-6131>

Pulbere S.A. – Doctor of Medical Sciences, Professor of the Department of Urology and Andrology, Pirogov Russian National Research Medical University; Moscow, Russia; [pulpiv@mail.ru](mailto:pulpiv@mail.ru); <https://orcid.org/0000-0001-7727-4032>

Belomytsev S.V. – Candidate of Medical Sciences, Associate Professor of the Department of Urology and Andrology, Pirogov Russian National Research Medical University; Moscow, Russia; [belomytcev@yandex.ru](mailto:belomytcev@yandex.ru); <https://orcid.org/0000-0002-5244-8195>

Perov R.A. – Candidate of Medical Sciences, Assistant of the Department of Urology and Andrology, Pirogov Russian National Research Medical University; Moscow, Russia; [dr.perov@rambler.ru](mailto:dr.perov@rambler.ru); <https://orcid.org/0000-0002-0793-7993>

Alesina N.V. – Ph.D., biologist of laboratory of clinical microbiology (bacteriology) Pirogov Clinical Hospital № 1; Moscow, Russia; [nva2104@mail.ru](mailto:nva2104@mail.ru)

Zheltikova E.A. – student of Pirogov Russian National Research Medical University; [doctorzheea@gmail.com](mailto:doctorzheea@gmail.com); Moscow, Russia; <https://orcid.org/0000-0001-8866-6306>

## Authors' contributions:

Kotov S.V. – research design, data analysis, data collection and processing, 20%  
Pulbere S.A. – concept, research design, 50%  
Zheltikova E.A. – statistical processing, writing texts, 15%  
Belomytsev S.V., Petrov R.A., Alesina N.V. – obtaining data for analysis, review of publications on the topic of the article, 5% each

**Conflict of interest.** The authors declare no conflict of interest.

**Financing.** The study was performed without external funding.

**Received:** 01.07.2020

**Accepted for publication:** 11.09.2020



<https://doi.org/10.29188/2222-8543-2020-13-5-120-124>

# Малоинвазивное лечение ятрогенной травмы мочеточников после гинекологических операций

КЛИНИЧЕСКИЙ СЛУЧАЙ

**С.В. Цыганов, Р.Р. Сафазада, А.С. Соболев**

ГБУЗ ГКБ имени М.П. Кончаловского ДЗ г. Москвы; 2 стр. 1, Кашитановая аллея, Зеленоград, Москва, 124489, Россия

**Контакт:** Цыганов Сергей Владимирович, [tsyganov-serg@mail.ru](mailto:tsyganov-serg@mail.ru)

## Аннотация:

**Введение.** На ятрогенную травму мочеточников приходится 1-5,7% от всех повреждений органов мочеполовой системы, именно она представляет наибольшую сложность для диагностики и наибольшую опасность по скорости и частоте развития тяжелых, жизнеугрожающих осложнений (флегмона забрюшинного пространства, мочевого перитонит, сепсис).

**Описание клинического случая.** Пациентке А., 47 лет. 17.06.2019 г. выполнена лапароскопическая экстирпация матки по поводу миомы. 22.06.2019 г., диагностировано ятрогенное повреждение нижней трети левого мочеточника. Первым этапом для отведения мочи произведена чрескожная пункционная нефростомия слева. Вторым этапом выполнена уретероскопия слева, при которой в нижней трети левого мочеточника определяется ожоговая зона, протяженностью до 0,5 см с дефектом 1/3 окружности мочеточника. Выполнено стентирование левой почки. Через 2 месяца произведена замена мочеточникового стента. При контрольной компьютерной томографии (через 4 месяца после операции) левый мочеточник контрастирован на всем протяжении, нарушения уродинамики не выявлено.

**Обсуждение.** Открытые оперативные вмешательства при ятрогенной травме мочеточника продолжительны и травматичны, требуют длительного реабилитационного периода, сопровождающегося социальной дезадаптацией больных, поэтому применение рентгенэндоскопических методов лечения является эффективным и альтернативным методом лечения этой патологии.

**Заключение.** В приведенном случае своевременное выявление ятрогенного повреждения мочеточника позволило выполнить эффективное малоинвазивное оперативное лечение, которое избавило пациентку от возможных тяжелых осложнений.

**Ключевые слова:** ятрогенное повреждение мочеточника; малоинвазивные методы лечения; уретероскопия.

**Для цитирования:** Цыганов С.В., Сафазада Р.Р., Соболев А.С. Малоинвазивное лечение ятрогенной травмы мочеточников после гинекологических операций. Экспериментальная и клиническая урология 2020;13(5):120-124, <https://doi.org/10.29188/2222-8543-2020-13-5-120-124>

<https://doi.org/10.29188/2222-8543-2020-13-5-120-124>

# Minimally invasive treatment of iatrogenic ureter injury after gynecological surgery

CLINICAL CASE

**S.V. Tsyganov, R.R. Safazada, A.S. Sobolev**

State Clinical Hospital named after M.P. Konchalovsky of Moscow; 2, Kashtanovaya Alley, Moscow, Zelenograd, 124489 Russia

**Contacts:** Sergey V. Tsyganov, [tsyganov-serg@mail.ru](mailto:tsyganov-serg@mail.ru)

## Summary:

**Introduction.** Iatrogenic trauma of the ureters accounts for 1-5.7% of all injuries to the organs of the genitourinary system, it is this that presents the greatest difficulty for diagnosis and the greatest danger in terms of the rate and frequency of development of severe, life-threatening complications (phlegmon of the retroperitoneal space, urinary peritonitis, sepsis).

**Description of the clinical case.** Patient A., 47 years old. On June 17, 2019, laparoscopic uterine extirpation was performed for fibroids. 06/22/2019, iatrogenic injury of the lower third of the left ureter was diagnosed. Percutaneous puncture nephrostomy on the left was performed as the first stage for urine diversion. At the second stage, ureteroscopy on the left was performed, in which a burn zone was determined in the lower third of the left ureter, up to 0.5 cm in length with a defect of 1/3 of the ureteral circumference. Left kidney stenting was performed. After 2 months, the ureteral stent was replaced. At control computed tomography (4 months after surgery), the left ureter was contrasted along the entire length, no urodynamic disturbances were revealed.

**Discussion.** Open surgical interventions for iatrogenic trauma of the ureter are long and traumatic, require a long rehabilitation period, accompanied by social maladjustment of patients, therefore the use of X-ray endoscopic methods of treatment is an effective and alternative method of treating this pathology.

**Conclusion.** In this case, timely detection of iatrogenic damage to the ureter made it possible to perform an effective minimally invasive surgical treatment, which saved the patient from possible severe complications.

**Key words:** iatrogenic ureteral injury; minimally invasive methods of treatment; ureteroscopy.

**For citation:** Tsyganov S.V., Safazada R.R., Sobolev A.S. Minimally invasive treatment of iatrogenic ureter injury after gynecological surgery. Experimental and Clinical Urology 2020;13(5):120-124, <https://doi.org/10.29188/2222-8543-2020-13-5-120-124>

## ВВЕДЕНИЕ

Наиболее грозным осложнением при операциях на органах малого таза является ятрогенная травма мочеточников [1-3]. Травма мочеточников в акушерско-гинекологической практике известна давно. Данное осложнение может иметь место не только у начинающих, но и у самых опытных хирургов. Наиболее часто повреждение мочеточников происходит во время операций по поводу рака шейки матки и удалению интралигаментарных опухолей [4].

На ятрогенную травму мочеточников приходится 1-5,7% от всех повреждений органов мочеполовой системы, именно она представляет наибольшую сложность для диагностики и наибольшую опасность по скорости и частоте развития тяжелых, жизнеугрожающих осложнений (флегмона забрюшинного пространства, мочевого перитонит, сепсис) [4-7]. Среди всех гинекологических операций наибольшее количество повреждений мочеточника происходит во время лапароскопической гистерэктомии – 0,2-6% [8-10].

Непосредственной причиной ятрогенного повреждения мочеточников могут являться: частичная или полная перевязка и/или прошивание мочеточника, раздавливание клипсой, частичное или полное рассечение, термическое повреждение при электрокоагуляции, ишемия вследствие нарушения кровоснабжения, резекция сегмента мочеточника [11-14].

Наиболее часто мочеточник повреждается интраоперационно в следующих областях:

- овариальная ямка, в месте перекреста мочеточника с овариальными сосудами из воронко-тазовой связки;
- зона перекреста мочеточника с маточной артерией;
- пузырно-влагалищное пространство, где мочеточник прилежит к шейке матки и к стенке влагалища [15].

До сегодняшнего дня открытые реконструктивные вмешательства продолжают оставаться наиболее эффективными при лечении ятрогенных повреждений мочеточников. Но они, как правило, сопровождаются созданием широкого доступа для ревизии забрюшинного пространства и зоны повреждения мочеточника. По времени они продолжительны, а также травматичны, в связи с чем требуют длительной реабилитации [1].

Активное развитие лапароскопической техники в последние годы зачастую позволяет избежать обширных открытых реконструктивных операций и тем самым уменьшить операционную травму. В настоящее время все большее место занимает рентгенэндоскопическое лечение повреждений мочеточника после гинекологических операций, которое в большинстве случаев дает положительные результаты и повышает качество жизни пациентов [16].

Для демонстрации эффективности рентгенэндоскопического лечения ятрогенной травмы мочеточника приводим собственное клиническое наблюдение.

## ОПИСАНИЕ КЛИНИЧЕСКОГО СЛУЧАЯ


*Пациентка А.*, 47 лет. 17.06.2019 г. выполнена лапароскопическая экстирпация матки по поводу миомы. Ранний послеоперационный период гладкий. На 4-е сутки после операции выписана на амбулаторное лечение. После выписки, 21.06.2019 г. возникла сильная боль над лоном, через несколько часов отметила выделение мочи с примесью крови из влагалища, после чего интенсивность боли снизилась. 22.06.2019 г. обратилась в ГКБ им. М.П. Кончаловского, госпитализирована в урологическое отделение.

При поступлении: состояние удовлетворительное. Кожные покровы, видимые слизистые обычной окраски. Пульс 78 в минуту, АД 120/80 мм рт. ст., дыхание везикулярное. Язык чистый, влажный. Живот мягкий, слабо болезненный в надлобковой области. Перитонеальных симптомов, притупления перкуторного звука в отлогих местах нет. Печень, селезенка не увеличены. Почки не пальпируются. Поколачивание по поясничной области безболезненно с обеих сторон. Мочепускание безболезненное. Визуально моча без примеси крови. Гинекологический статус: шейка матки оперативно удалена. Влагалище свободное, купол влагалища ушит викриловыми швами. Область послеоперационного шва без воспалительных и инфильтративных изменений. Придатки пальпаторно не определяются. Отмечается выделение из влагалища соломенно-желтой мочи.

Результаты обследования: Анализ крови: гемоглобин – 110 г/л, эритроциты –  $3,42 \times 10^{12}$ /л, лейкоциты –  $9,9 \times 10^9$ /л (нейтрофилы – 71%, моноциты – 7%, эозинофилы – 1%, лимфоциты – 21%), тромбоциты –  $292 \times 10^9$ /л, креатинин – 100 мкмоль/л, мочевины – 4,6 ммоль/л, билирубин – 12,6 мкмоль/л, белок – 70,2 г/л, АСТ – 18 ед/л, АЛТ – 25 ед/л.

Анализ мочи: цвет – соломенно-желтый, уд. вес. 1005, рН – 6, белок – 0,1 г/л, эритроциты – 80/мкл, лейкоциты – 70/мкл.

Ультразвуковое исследование брюшной полости, малого таза и забрюшинного пространства: Почки нормальной формы, размеров, расположения, подвижность сохранена, толщина паренхимы до 16 мм, чашечно-лоханочная система не расширена, уплотнена. Матка, шейка матки удалены, в ложе лоцируется анэхогенное образование неправильной формы 35x14 мм с неоднородной взвесью. Яичники обычной структуры, нормальных размеров.

Мультиспиральная компьютерная томография органов мочевыделительной системы с в/в контрастированием: Почки обычно расположены, нормальных размеров. Чашечно-лоханочная система не расширена, 

кортико-медуллярная дифференцировка сохранена. Правый мочеточник не расширен, левый незначительно расширен до нижней трети, где определяется затек контраста из мочеточника в зону удаленной матки и во влагалище (рис. 1).

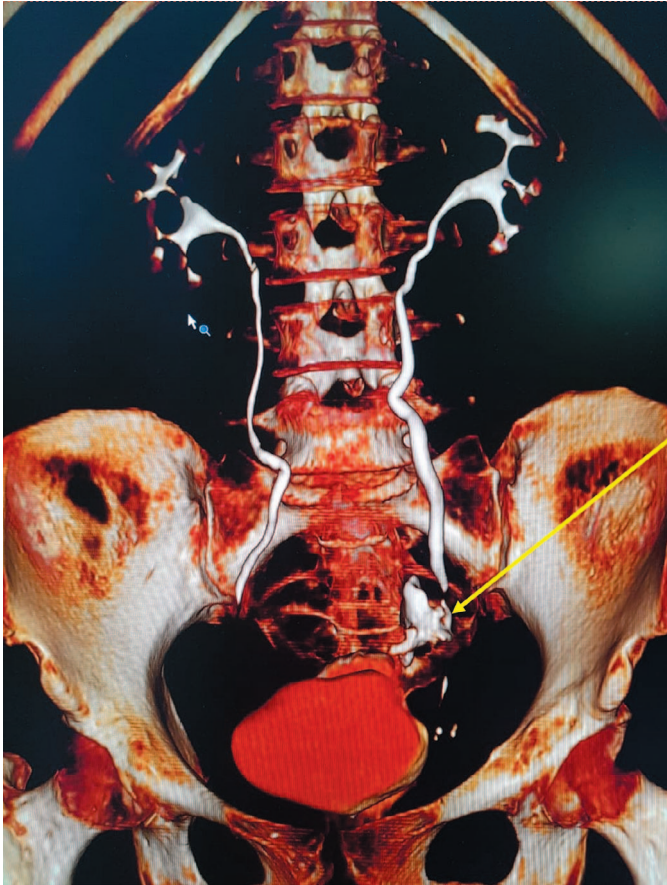


Рис. 1. 3D реконструкция мультиспиральной компьютерной томографии органов мочевыделительной системы с в/в контрастированием. Левый мочеточник незначительно расширен до нижней трети, где определяется затек контраста из мочеточника в брюшную полость.

Fig. 1. 3D reconstruction of multislice computed tomography of the urinary system with intravenous contrast. The left ureter is slightly dilated to the lower third, where contrast leakage from the ureter into the abdominal cavity is determined.

Диагностировано ятрогенное повреждение нижней трети левого мочеточника. После предоперационного обследования и подготовки пациентка взята в операционную.

Первым этапом для отведения мочи выполнена чрескожная пункционная нефростомия слева. По задней подмышечной линии слева под 12 ребром под ультразвуковым и рентгеновским наведением произведена пункция нижней чашечки почки. Получено около 7 мл мочи соломенно-желтого цвета. После введения контрастного вещества контрастирована чашечно-лоханочная система, мочеточник. Выявлено поступление контраста из мочеточника в брюшную полость. По пункционной игле в лоханку заведена струна-проводник, под рентгеновским контролем последняя проведена в мочеточник до зоны его повреждения. По струне в лоханку установлена нефростома 8 Ch (рис. 2). Нефростома фиксирована к коже узловыми швами. Струна фиксирована. Наложена асептическая повязка. Паци-

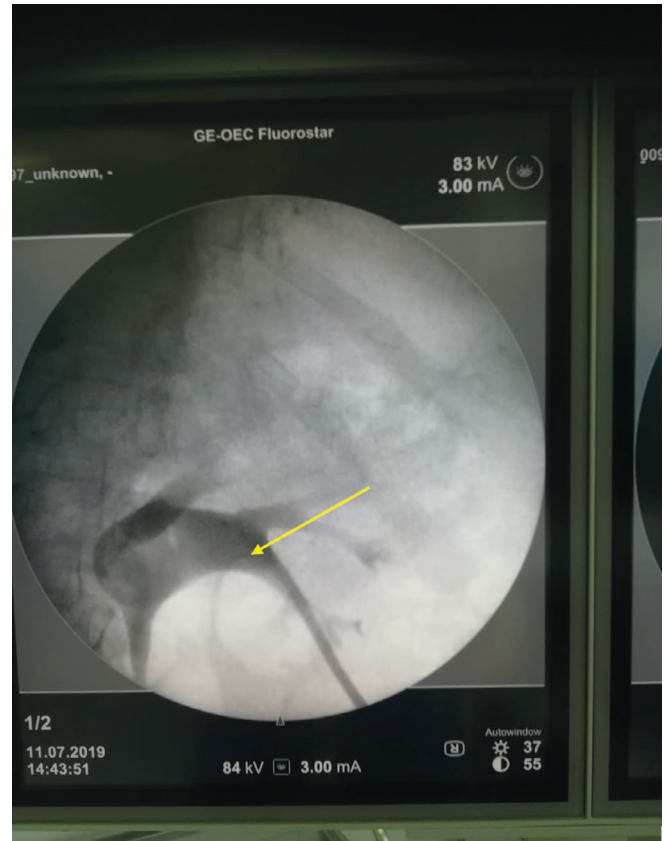


Рис. 2. Антеградная пиелография слева. В лоханку левой почки через нижнюю чашечку установлена нефростома.

Fig. 2. Antegrade pyelography on the left. A nephrostomy is installed in the pelvis of the left kidney through the lower calyx

ентка перевернута на спину. По уретре в мочевого пузыря свободно проведен уретероскоп. Слизистая мочевого пузыря обычного цвета. Устья мочеточников щелевидные, расположены в типичном месте, устье правого мочеточника ритмично сокращается, выбрасывая прозрачную мочу, поступления мочи из устья левого мочеточника нет. В устье левого мочеточника до нижней трети мочеточника под рентгеновским контролем проведена вторая струна-проводник. В мочеточ-

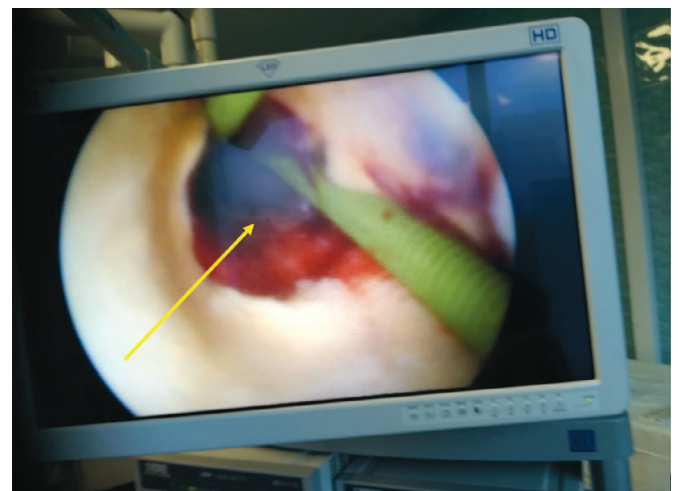


Рис. 3. Уретероскопия слева. В нижней трети левого мочеточника определяется ожоговая зона (перфорация), протяженностью до 5 мм с дефектом на 1/3 окружности мочеточника.

Fig. 3. Ureteroscopy on the left. In the lower third of the left ureter, a burn zone (perforation) is determined, up to 5 mm long with a defect at 1/3 of the ureter's circumference



ник введен уретероскоп. В нижней трети левого мочеточника определяется ожоговая зона протяженностью до 0,5 см с дефектом 1/3 окружности мочеточника (рис. 3). Под визуальным и рентгенологическим контролем струна-проводник проведена до чашечно-лоханочной системы. По струне в лоханку левой почки беспрепятственно установлен стент 6 Ch длиной 24 см. Проксимальный завиток сформирован в лоханке под рентгеновским контролем, дистальный – в мочевом пузыре. В мочевой пузырь установлен уретральный катетер 16 Ch.

После установки нефростомы и стента выполнено контрольное ультразвуковое исследование. Жидкости в малом тазу не выявлено, в связи с чем необходимости в дренировании брюшной полости не возникло. В последующем проводилась антибактериальная, противовоспалительная терапия. Послеоперационный период гладкий.

Учитывая обширность термического поражения мочеточника, через 2 месяца после операции выполнена замена внутреннего стента, на следующий день после замены стента нефростома была перекрыта на сутки и удалена. За весь период наблюдения стент-ассоциированных симптомов у пациентки не отмечалось. Еще

через месяц произведено удаление внутреннего мочеточникового стента.

При контрольной компьютерной томографии (через 4 месяца после операции) левый мочеточник контрастирован на всем протяжении, нарушения уродинамики не выявлено (рис. 4). При ультразвуковом исследовании (через 6 месяцев после проведенного лечения) дилатации чашечно-лоханочной системы почек не выявлено.

## ОБСУЖДЕНИЕ

А.А. Хамзин, Р.У. Танекеев и соавт. также использовали рентгенэндоскопический метод лечения женщины 38 лет по поводу стриктуры нижней трети левого мочеточника, диагностированной через 2 месяца после кесарева сечения. Данной пациентке выполнена уретероскопия слева, бужирование левого мочеточника и установка внутреннего катетера-стента на 2 месяца. По данным экскреторной урографии через 3 месяца после операции левый мочеточник проходим на всем протяжении, расширения ЧЛС левой почки не выявлено [17].

Д.С. Меринов и соавт. провели этапное лечение женщины 26 лет, у которой на 5-е сутки после кесарева сечения диагностировано ятрогенное повреждение нижней трети левого мочеточника. Сначала была выполнена чрескожная пункционная нефростомия слева и ретроперитонеоскопическая ревизия забрюшинного пространства слева с рассечением лигатуры в нижней трети левого мочеточника. Через сутки выполнена уретероскопия, рассечение обнаруженной лигатуры на границе нижней и средней трети левого мочеточника и установка внутреннего стента. Через месяц после вмешательства выполнены удаление внутреннего стента и контрольная уретероскопия слева, при которой отмечена хорошая проходимость мочеточника в зоне ятрогенной травмы [1].

В данных приведенных случаях применение рентген-эндоскопических методов лечения пациенток с ятрогенной травмой мочеточников после гинекологических операций позволило избежать открытых реконструктивных операций.

## ВЫВОДЫ

Своевременное распознавание ятрогенного повреждения мочеточника после гинекологических операций позволяет выполнить эффективное малоинвазивное оперативное лечение, которое избавляет пациенток от возможных тяжелых осложнений. К преимуществам рентгенэндоскопического лечения относятся: малая травматичность, короткий срок стационарного лечения и реабилитационного периода, отсутствие серьезных послеоперационных осложнений. ■

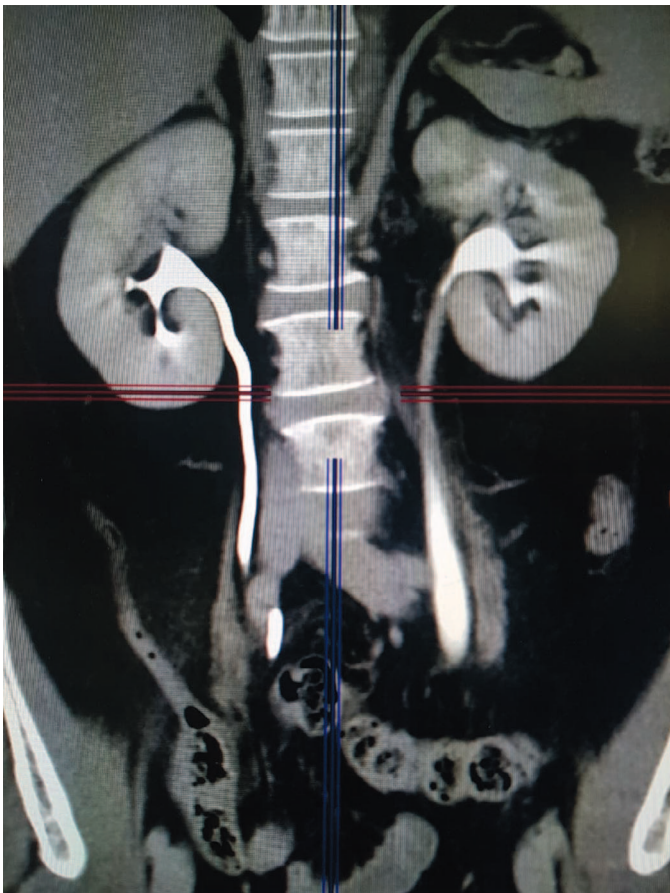


Рис. 4. Мультиспиральная компьютерная томография органов мочевыделительной системы с в/в контрастированием через 4 месяца  
Левый мочеточник контрастирован на всем протяжении, нарушения уродинамики не выявлено

Fig. 4. Multispiral computed tomography of the urinary system with intravenous contrast enhancement after 4 months  
The left ureter was contrasted throughout, no urodynamic disturbances were found

## ЛИТЕРАТУРА/REFERENCES

1. Меринов Д.С., Гурбанов Р.Р., Фатихов Р.Р. Малоинвазивное лечение ятрогенных повреждений мочеочечника. *Экспериментальная и клиническая урология* 2010;(4):72-75. [Merinov D.S., Gurbanov R.R., Fatihov R.R. Maloinvazivnoe lechenie yatrogennykh povrezhdeniy mochetochnika. *Ekspereimentalnaya i klinicheskaya urologiya = Experimental and Clinical Urology* 2010;(4):72-75. (In Russian)].
2. Erdogru T, Kutlu O, Koksalt T, Danisman A, Usta MF, Kukul E, Baykara M. Endoscopic treatment of ureteric strictures: acucise, cold-knife endoureterotomy and wall stents as a salvage approach. *Urol Int* 2005;74(2):140-146.
3. Ширшов В.Н., Дорончук Д.Н., Шатиришвили О.К., Константинова И.М., Оболонков В.Ю., Лебедев Ю.И. Опыт лечения ятрогенных повреждений мочеочечников. *Клиническая практика* 2016;(1):3-10. [Shirshov V.N., Doronchuk D.N., Shatirishvili O.K., Konstantinova I.M., Obolonkov V.Yu., Lebedev Yu.I. Opyit lecheniya yatrogennykh povrezhdeniy mochetochnikov. *Klinicheskaya praktika = Clinical Practice* 2016;(1):3-10. (In Russian)].
4. Кан Д.В. Руководство по акушерской и гинекологической урологии. 2-е издание. М.: Медицина 1986 г.;163-166 с. [Kan D.V. Rukovodstvo po akusher-skoj i ginekologicheskoy urologii. 2-e izdanie. M.: Meditsina 1986 g.;163-166 s. (In Russian)].
5. Муслимова С.З. Ятрогенная травма мочеочечника в акушерской и гинекологической практике. *Международный журнал экспериментального образования* 2016;(12):340-349. [Muslimova S.Z. Yatrogenная travma mochetochnika v akusherskoj i ginekologicheskoy praktike. *Mezhdunarodnyy zhurnal eksperimentalnogo obrazovaniya* 2016;(12):340-349. (In Russian)].
6. Колонтарев К.Б., Пушкарь Д.Ю., Раснер П.И., Рева И.А. Роботический уретеростомостомоз при травмах мочеочечника. *Медицинский совет* 2014;(19):46-49. [KolontarYov K.B., Pushkar D.Yu., Rasner P.I., Reva I.A. Roboticheskiy ureterostostomoz pri travmah mochetochnika. *Meditsinskiy sovet = Medical Advice* 2014;(19):46-49. (In Russian)].
7. Djakovic N, Plas E, Martinez-Piñeiro L, Lynch Th, Mor Y, Santucci RA, et al. URL: Травматические повреждения органов мочевыделительной системы: рекомендации Европейской ассоциации урологов. Перевод с англ. Черняева В.А. 2011 год; 33 с. <https://uroweb.org/wp-content/uploads/EAU-Guidelines-on-UrologicalTrauma-2011-Russian.pdf> [Djakovic N, Plas E, Martinez-Piñeiro L, Lynch Th, Mor Y, Santucci RA, et al. Traumatic injuries of the urinary system: guideliness of the European Association of Urology. [trans. Chernyaeva V.A.] EAU, 2011, 33-36p. (In Russian) <https://uroweb.org/wp-content/uploads/EAU-Guidelines-on-Urological-Trauma-2011-Russian.pdf>].
8. Visco AG, Taber KH, Weidner AC, Barber MD, Myers ER. Cost-effectiveness of universal cystoscopy to identify ureteral injury at hysterectomy. *Obstet Gynecol* 2001;97(5 Pt 1):685-92. [https://doi.org/10.1016/s0029-7844\(01\)01193-0](https://doi.org/10.1016/s0029-7844(01)01193-0).
9. Gilmour DT, Das S, Flowerdew G. Rates of urinary tract injury from gynecologic surgery and the role of intraoperative cystoscopy. *Obstet Gynecol* 2006;107:1366. <https://doi.org/10.1097/01.AOG.0000220500.83528.6e>.
10. Wu HH, Yang PY, Yeh GP, Chou PH, Hsu JC, Lin KC The detection of ureteral injuries after hysterectomy. *J Minim Invasive Gynecol* 2006;13(5):403-8. <https://doi.org/10.1016/j.jmig.2006.04.018.13:403>.
11. Шевчук И.М., Алексеев Б.Я., Шевчук А.С. Ятрогенное повреждение мочеочечника в онкогинекологической практике. Современное состояние проблемы. *Онкогинекология* 2017;(4):56-66. [Shevchuk I.M., Alekseev B.Ya., Shevchuk A.S. Yatrogennoe povrezhdenie mochetochnika v onkoginekologicheskoy praktike. Sovremennoe sostoyanie problemy. *Onkoginekologiya = Oncogynecology* 2017;(4):56-66. (In Russian)].
12. Siram SM, Gerald SZ, Greene WR, Hughes K, Oyetunji TA, Chrouser K, et al. Ureteral trauma: patterns and mechanisms of injury of an uncommon condition. *Am J Surg* 2010;199(4):566-70.
13. Brandes S, Coburn M, Armenakas N, McAninch J. Diagnosis and management of ureteric injury: an evidence-based analysis *BJU Int* 2004;94:277.
14. Chou MT, Wang CJ, Lien RC. Prophylactic ureteral catheterization in gynecologic surgery: a 12-year randomized trial in a community hospital. *IntUrogynecol J Pelvic Floor Dysfunct* 2009;20(6):689-93.
15. Переверзев А.С. Клиническая урогинекология. Х.:Факт 2000; 313 с. [Pereverzev A.S. Klinicheskaya uroginiekologiya. H.:Fakt 2000;313 s. (In Russian)].
16. Мартов А.Г., Маслов С.А., Салюков Р.В., Лисенок А.А. Рентгеноэндоскопическое лечение поврежденных мочеочечников после акушерско-гинекологических операций. *Урология* 2006;(1):11-15. [Martov A.G., Maslov S.A., Salyukov R.V., Lisenok A.A. Rentgenoendoskopicheskoe lechenie povrezhdeniy mochetochnikov posle akushersko-ginekologicheskikh operatsiy. *Urologiya = Urology* 2006;(1):11-15. (In Russian)].
17. Хамзин А.А., Танекеев Р.У., Асубаев А.Г., Амиров Г.К., Хуров Т.И., Есенкулов Б.Ж., Эндоскопическое лечение перевязки мочеочечника после операции кесарева сечения, случай из клинической практики. *Вестник КазНМУ = Bulletin KazNMU* 2015;(4):391-393. [Hamzin A.A., Tanekeev R.U., Asubaev A.G., Amirov G.K., Hurov T.I., Esenkulov B.Zh., Endoskopicheskoe lechenie perevyazki mochetochnika posle operatsii kesareva secheniya, sluchay iz klinicheskoy praktiki. *Vestnik KazNMU* 2015;(4):391-393. (In Russian)].

## Сведения об авторах:

Цыганов С.В. – заведующий урологическим отделением ГБУЗ «ГКБ им. М.П. Кончаловского ДЗМ»; Москва, Россия

Сафазада Р.Р. – врач-уролог урологического отделения ГБУЗ «ГКБ им. М.П. Кончаловского ДЗМ»; Москва, Россия

Соболев А.С. – врач-уролог урологического отделения ГБУЗ «ГКБ им. М.П. Кончаловского ДЗМ»; Москва, Россия

## Вклад авторов:

Цыганов С.В. – концепция и дизайн исследования, статистическая обработка и написание текста, 70 %  
Сафазада Р.Р. – сбор и обработка материала, 15%  
Соболев А.С. – сбор и обработка материала, 15%

**Конфликт интересов:** Авторы заявляют об отсутствии конфликта интересов.

**Финансирование:** Исследование проведено без спонсорской поддержки.

**Статья поступила:** 15.07.2020

**Принята к публикации:** 17.09.2020

## Information about authors:

Tsyganov S.V. – Head of the Urology Department, State Clinical Hospital named after M.P. Konchalovsky of Moscow; Moscow, Russia

Safazada R.R. – urologist of the urological department Clinical Hospital named after M.P. Konchalovsky; Moscow, Russia

Sobolev A.S. – urologist of the urological department Clinical Hospital named after M.P. Konchalovsky; Moscow, Russia

## Authors' contributions:

Tsyganov S.V. – research concept and design, statistical processing and text writing, 70%  
Safazada R.R. – collection and processing of material, 15%  
Sobolev A.S. – collection and processing of material, 15%

**Conflict of interest.** The authors declare no conflict of interest.

**Financing.** The study was performed without external funding.

**Received:** 15.07.2020

**Accepted for publication:** 17.09.2020

## Портативный анализатор мочи «ЭТТА АМП-01» на тест-полосках

### Экспресс-анализ мочи

- Используется для проведения экспресс-анализа проб мочи
- Построен на современных фотоэлектрических и микропроцессорных технологиях



**Вес: 180 г**

**300 анализов на одном заряде батареи**

**Ресурс: 5000 исследований**

**Гарантия 12 месяцев**

**Беспроводной протокол передачи данных**

**Простота эксплуатации**

**Результат за 1 минуту**

**Бесплатное мобильное приложение**

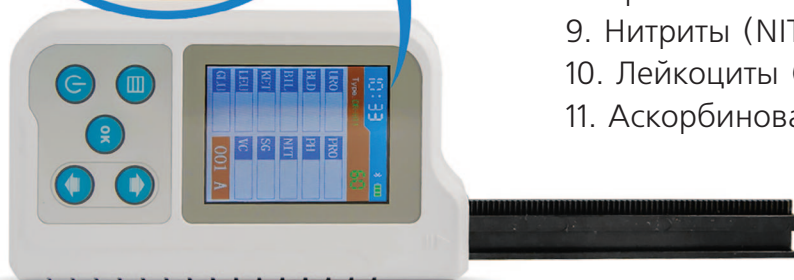- Условия применения:

в медицинских учреждениях, для проведения выездных обследований,  
для частного применения в домашних условиях

### 11 исследуемых параметров

- ИССЛЕДУЕМЫЕ ПАРАМЕТРЫ

1. Глюкоза (GLU)
2. Билирубин (BIL)
3. Относительная плотность (SG)
4. pH (PH)
5. Кетоновые тела (KET)
6. Скрытая кровь (BLD)
7. Белок (PRO)
8. Уробилиноген (URO)
9. Нитриты (NIT)
10. Лейкоциты (LEU)
11. Аскорбиновая кислота (VC)





<https://doi.org/10.29188/2222-8543-2020-13-5-126-131>

# Нефрэктомия у пациентов с аутосомно-доминантной поликистозной болезнью почек после трансплантации почки

КЛИНИЧЕСКОЕ ИССЛЕДОВАНИЕ

**А.Е. Лубенников, Р.Н. Трушкин, Д.Ф. Кантимеров, Т.К. Исаев, Л.Ю. Артюхина**

ГБУЗ «Городская Клиническая Больница № 52 ДЗМ»; 3, ул. Пехотная, Москва, 123182, Россия

**Контакт:** Лубенников Александр Евгеньевич, [lualev@yandex.ru](mailto:lualev@yandex.ru)

## Аннотация:

**Введение.** За последние годы увеличилось число пациентов с аутосомно-доминантной поликистозной болезнью почек (АДПБП), которым трансплантация почки проводится без нефрэктомии. Наиболее частым и неблагоприятным осложнением со стороны собственных почек является инфицирование кист (ИК). Это диктует необходимость прогнозирования вероятности ИК и определения диагностических и лечебных подходов у этой категории пациентов.

**Материалы и методы.** Оценены результаты наблюдения и лечения 55 пациентов с АДПБП, которым проведена трансплантация почки без предварительной нефрэктомии в период с 2000 по 2019 год.

**Результаты.** Билатеральная нефрэктомия в связи с ИК была проведена у 10 (18,1%) пациентов, скончался один больной от прогрессирования сепсиса. Отягощенный урологический анамнез (операции на почках по поводу нагноения кист и рецидивирующая инфекция мочевых путей (ИМП)) достоверно увеличивал шансы нефрэктомии по поводу ИК в 6,8 раз (AOR 6,83; 95%ДИ 1,34-34,8;  $p=0,021$ ). Медиана времени от трансплантации почки до нефрэктомии составила 7 мес. (Q1-Q3: 2-8). Острый пиелонефрит трансплантата при однофакторном анализе ассоциировался с ИК ( $p=0,045$ ). 45 пациентов находятся под наблюдением, медиана наблюдения составляет 41 мес. (Q1-Q3: 19-76). 17 пациентам проведена магнитно-резонансная томография с использованием протоколов диффузно взвешенных изображений (МРТ-ДВИ). МР-признаки инфицирования выявлены у 5 пациентов. Учитывая отсутствие клинических и лабораторных проявлений воспаления, нефрэктомия не проводилась. При дальнейшем наблюдении ни в одном случае не отмечено развитие клинических и лабораторных признаков ИМП.

**Обсуждение.** Как показало наше исследование, а также ряд других работ, у больных с АДПБП после трансплантации почки наиболее частыми показаниями к нефрэктомии являются воспалительные изменения собственных почек: активное течение хронического пиелонефрита и инфицированные кисты. Пациенты с отягощенным анамнезом составляют группу риска для развития воспалительных изменений после трансплантации почки, при этом не имеет значение как давно в анамнезе у них были атаки пиелонефрита или операции на почках. Данный факт необходимо учитывать перед трансплантацией почки и предлагать пациентам нефрэктомию до пересадки почки. Наша работа согласуется с рядом немногочисленных публикаций, показавших, что в диагностике ИК наиболее информативным неинвазивным, визуализирующим методом является МРТ почек, однако этот метод обладает низкой специфичностью, что может привести к увеличению числа ложноположительных заключений и увеличению числа необоснованных нефрэктомий.

**Заключение.** Предиктором инфицирования кист собственных почек после трансплантации является отягощенный урологический анамнез. МРТ-ДВИ обладает высокой чувствительностью и низкой специфичностью в диагностике ИК при АДПБП. При выявлении единичных кист с МР-признаками инфицирования при отсутствии клинических, лабораторных проявлений ИМП нефрэктомия не показана.

**Ключевые слова:** поликистоз почек; терминальная стадия хронической почечной недостаточности; билатеральная нефрэктомия; трансплантация почки.

**Для цитирования:** Лубенников А.Е., Трушкин Р.Н., Кантимеров Д.Ф., Исаев Т.К., Артюхина Л.Ю. Нефрэктомия у пациентов с аутосомно-доминантной поликистозной болезнью почек после трансплантации почки. Экспериментальная и клиническая урология 2020;13(5):126-131, <https://doi.org/10.29188/2222-8543-2020-13-5-126-131>

<https://doi.org/10.29188/2222-8543-2020-13-5-126-131>

# Nephrectomy in patients with autosomal dominant polycystic kidney disease after kidney transplantation

CLINICAL STUDY

**A.E. Lubennikov, R.N. Trushkin, D.F. Kantimerov, T.K. Isaev, L.Yu. Artyukhina**

State hospital № 52, Moscow Department of Health. 3, Pekhotnaya str, Moscow, 123182, Russia

**Contacts:** Aleksandr E. Lubennikov, [lualev@yandex.ru](mailto:lualev@yandex.ru)

## Summary:

**Introduction.** In recent years, the number of patients with autosomal dominant polycystic kidney disease (ADPKD) who undergo kidney transplantation without nephrectomy has increased. The most frequent and adverse complication from your own kidneys is infection of cysts (IC). This dictates the need to predict the probability of IC and determine diagnostic and therapeutic approaches in this category of patients.

**Materials and methods.** The results of observation and treatment of 55 patients with ADPKD who underwent kidney transplantation from 2000 to 2019 without prior nephrectomy were evaluated.

**Results.** Bilateral nephrectomy in connection with IC was performed in 10 (18.1%) patients, and one patient died from sepsis progression. Burdened urological history (kidney operations for suppuration of cysts and recurrent urinary tract infection (UTI)) significantly increased the chances of nephrectomy for IC by 6.8 times (AOR 6.83; 95% CI 1.34-34.8;  $p=0.021$ ). The median time from kidney transplantation to nephrectomy was 7 months (Q1-Q3: 2-8). Acute graft

pyelonephritis was associated with IR ( $p=0.045$ ) in single-factor analysis. Forty-five patients are under observation, with a median follow-up of 41 months (Q1-Q3: 19-76). Seventeen patients underwent magnetic resonance imaging using diffusely weighted image protocols (MRI-DWI). MR-signs of infection were detected in 5 patients. Given the absence of clinical and laboratory manifestations of inflammation, nephrectomy was not performed. Further follow-up did not indicate the development of clinical and laboratory signs of UTI in any case.

**Discussion.** As our study and a number of other studies have shown, in patients with ADPKD after kidney transplantation, the most frequent indication for nephrectomy is inflammatory changes in their own kidneys. Patients with a history of severe pyelonephritis or IC who previously had pyelonephritis or IC before kidney transplantation are at risk for developing inflammatory changes after kidney transplantation, and it does not matter how long ago they had a history of pyelonephritis attacks or kidney surgery. This fact should be taken into account before kidney transplantation and offer patients a nephrectomy before kidney transplantation. Our work is consistent with a number of non-numerous publications that have shown that in the diagnosis of IC, the most informative non-invasive, imaging method is MRI of the kidneys, but this method has low specificity, which can lead to an increase in the number of false positive conclusions and an increase in the number of unjustified nephrectomies.

**Conclusion.** The predictor of infection of own kidney cysts after transplantation is a burdened urological history. MRI DWI has high sensitivity and low specificity in the diagnosis of IR in ADPKD. When identifying single cysts with MR-signs of infection in the absence of clinical, laboratory manifestations of UTI, nephrectomy is not indicated.

**Key words:** autosomal polycystic kidney disease; end-stage chronic kidney failure; bilateral nephrectomy; kidney transplantation.

**For citation:** Lubennikov A.E., Trushkin R.N., Kantimerov D.F., Isaev T.K., Artyukhina L.Yu. Nephrectomy in patients with autosomal dominant polycystic kidney disease after kidney transplantation. *Experimental and Clinical Urology* 2020;13(5):126-131, <https://doi.org/10.29188/2222-8543-2020-13-5-126-131>

## ВВЕДЕНИЕ

С момента начала активного применения трансплантации почки в качестве наилучшего метода заместительной почечной терапии при терминальной хронической почечной недостаточности (ТХПН) подходы к реципиентам в значительной степени претерпели изменения. Сегодня билатеральная нефрэктомия по поводу аутосомно-доминантной поликистозной болезни почек (АДПБП) перед трансплантацией почки выполняется по строгим показаниям, в связи с чем все больше и больше в практиках нефрологов, урологов будут встречаться пациенты с трансплантированной почкой и собственными почками [1].

Данный подход имеет массу преимуществ для пациента: нет дополнительной хирургической агрессии, почки до трансплантации участвуют в обмене кальция, фосфора, выделяют воду, ренин, то есть участвуют в поддержании гомеостаза [2-4]. Но, несмотря на тщательный отбор пациентов для пересадки почки без предварительной нефрэктомии, все же у 10-20% пациентов возникает необходимость в удалении собственных почек в основном из-за активной мочевой инфекции и инфицирования кист (ИК) [1, 5-11].

Дифференциальная диагностика пиелонефрита собственных почек, ИК и пиелонефрита трансплантированной почки в ряде случаев может быть затруднительна. Ориентироваться на анализы мочи, крови, уровень С-реактивного белка (СРБ) невозможно. Ультразвуковое исследование (УЗИ), мультиспиральная компьютерная томография (МСКТ) в оценке характера содержимого кист при АДПБП обладает крайне низкой диагностической значимостью [12, 13]. Более информативным методом является магнитно-резонансная томография с использованием протоколов диффузно взвешенных изображений (МРТ-ДВИ) [14]. Кроме этого, с помощью МРТ-ДВИ возможно визуализировать степень дисфункции трансплантированной почки на фоне отторжения, ост-

рого канальцевого некроза, токсичности иммуносупрессивной терапии [15]. Несмотря на то что МРТ-ДВИ обладает высокой (до 90%) чувствительностью в отношении ИК при АДПБП, специфичность данного метода низкая, по данным ряда публикаций не превышает 40%, что означает большое количество ложноположительных результатов [16].

С одной стороны, наличие подозрительной ИК у пациента на иммуносупрессивной терапии диктует необходимость выполнения нефрэктомии, с другой – большое количество ложноположительных результатов при МРТ-ДВИ в отсутствие других, более информативных неинвазивных методов диагностики, может привести к большому числу неоправданных оперативных вмешательств.

Мы провели данное исследование с целью выяснения предикторов воспалительных изменений в почке и последующей нефрэктомии по поводу ИК после трансплантации почки. Также была проведена оценка выжидательной тактики при наличии единичных ИК, выявленных при МРТ-ДВИ в отсутствие клинических и лабораторных проявлений инфекции мочевых путей (ИМП).

## МАТЕРИАЛЫ И МЕТОДЫ

В исследование было включено 55 пациентов с АДПБП, которым выполнена трансплантация почки без предварительной нефрэктомии в период с 2000 по 2019 год. Мужчин было 23 (41,8%), женщин – 32 (58,2%). Средний возраст составил  $58,1 \pm 9,2$  лет.

Билатеральная нефрэктомия по поводу ИК проведена у 10 пациентов. Диагноз ИК был выставлен на основании клинической картины, лабораторных данных и МРТ-ДВИ. Основными жалобами пациентов были боль в области почек/почки, лихорадка, у 3 пациентов имелась макрогематурия. В лабораторных анализах отмечался умеренный лейкоцитоз, нейтрофилез, повышение уровня СРБ, у 4 больных была выявлена ■

патогенная флора при посеве мочи. Заключение о наличии ИК при МРТ-ДВИ формулировалось при гиперинтенсивном сигнале на ДВИ с гипоинтенсивным сигналом на картах измерения коэффициента диффузии (признаки рестрикции диффузии), а также при наличии гиперинтенсивного сигнала на T2-взвешанных изображениях, с изо- или гипоинтенсивным МР-сигналом на T1-взвешанных изображениях.

При многофакторном анализе с помощью бинарной логистической регрессии была оценена значимость и достоверность факторов риска нефрэктомии в посттрансплантационном периоде. В качестве предикторов рассматривались возраст, пол, длительность периода ожидания трансплантации почки, отягощенный урологический анамнез, проводимая иммуносупрессивная терапия, пиелонефрит трансплантированной почки до нефрэктомии. За отягощенный урологический анамнез принимали перенесенные операции на почках по поводу нагноения кист (резекции и пункции), а также неоднократные стационарные лечения по поводу активной ИМП. Все пациенты получали трех-

компонентную иммуносупрессивную терапию: глюкокортикоид, ингибитор кальциневрина и мофетил микофенолат. Разница заключалась только во втором компоненте, часть пациентов получала такролимус, а часть циклоспорин, именно этот фактор и был оценен.

У 17 из 45 пациентов, которые продолжают находиться под наблюдением, по различным показаниям была проведена МРТ-ДВИ собственных почек. Медиана времени от трансплантации почки до исследования составила 10 мес. (Q1-Q3: 6-33). МР-признаки инфицирования в единичной мелкой кисте выявлены у 5 (29%) пациентов (рис. 1).

У этих больных проведено дообследование, включающее общий анализ крови, биохимический анализ крови с оценкой СРБ, интерлейкина-6, общий анализ мочи и посев мочи. Возможность проведения контрольного МРТ-ДВИ через 3 мес. была у двух пациентов.

Для статистической обработки данных использовалась программа SPSS 26 версии (IBM, USA). Анализ номинальных данных оценивали с помощью критерия Фишера, так как всегда минимальное предполагаемое число было менее 10. Различия показателей считались статистически значимы при  $p < 0,05$ . Силу связи (effect size) номинальных признаков оценивали по критерию Крамера (Cramer's V). Сильной связью считали  $V > 0,4$  согласно рекомендациям Rea & Parker. С целью выявления факторов риска нефрэктомии была использована бинарная логистическая регрессия с исключением факторов по Вальду.

## РЕЗУЛЬТАТЫ

За последние 20 лет в Московском государственном нефрологическом центре (МГНЦ) отмечается рост числа пациентов с АДПБП, которым выполняется трансплантация почки без предварительной нефрэктомии (рис. 2).

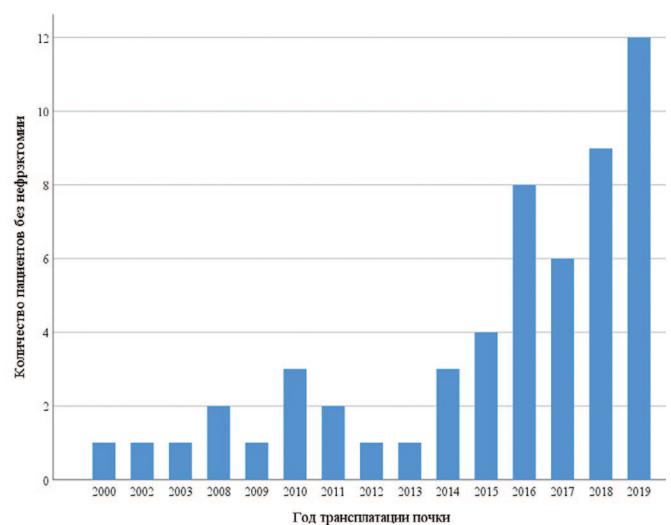


Рис. 2. Количество пациентов с АДПБП в зависимости от года трансплантации почки, которым пересадка почки выполнена без нефрэктомии  
Fig. 2. The number of patients with ADPKD depending on the year of kidney transplantation, which kidney transplant is made without nephrectomy

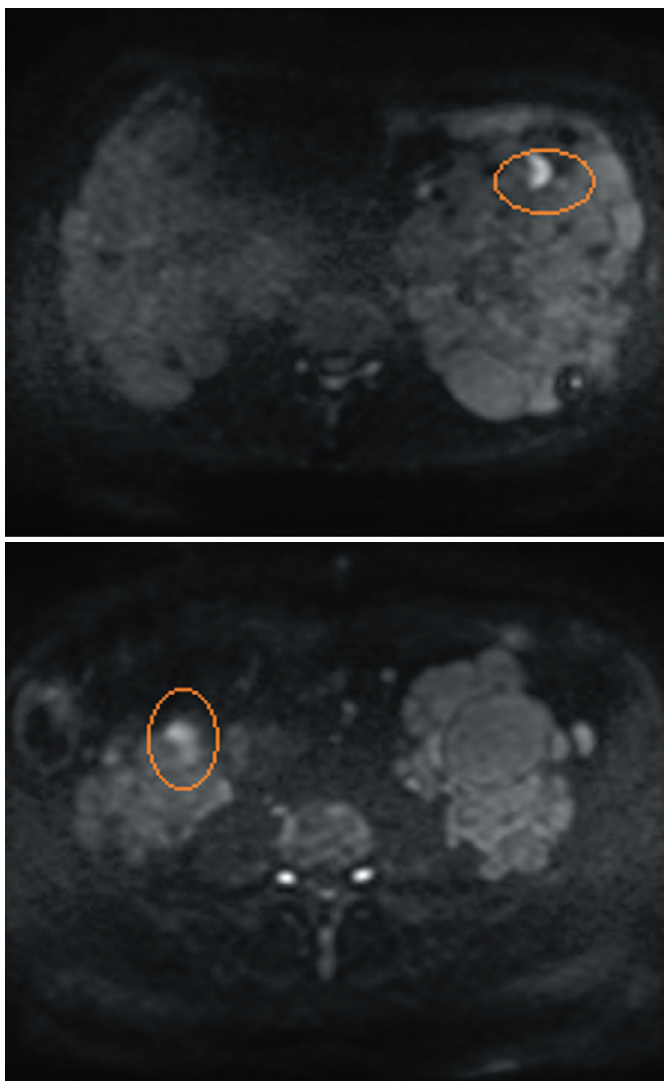


Рис. 1. Примеры МРТ-ДВИ, случайно выявленные единичные кисты, в которых не исключается наличия инфицированного содержимого (обведено)  
Fig. 1. Examples of MRI-DWI, randomly detected single cysts, which do not exclude the presence of infected content (circled)



У всех 10 (18,1%) пациентов, которым выполнена билатеральная нефрэктомия после трансплантации почки, ИК были подтверждены при гистологическом исследовании. Медиана времени от трансплантации почки до нефрэктомии составила 7 мес. (Q1-Q3: 1-8), минимальный срок 1 мес., максимальный – 41 мес. У 8 пациентов нефрэктомия выполнена в течение 1-го года

после пересадки почки. Умер один пациент, у которого помимо ИК почек имелись ИК печени и сахарный диабет 2 типа, смерть произошла в результате прогрессирования сепсиса.

При многофакторном анализе зависимости вероятности нефрэктомии от возраста, пола, длительности периода ожидания трансплантации почки, отягощенного урологического анамнеза, варианта иммуносупрессивной терапии, пиелонефрита трансплантированной почки до нефрэктомии с помощью метода бинарной логистической регрессии было установлено, что только отягощенный урологический статус был достоверно значимым фактором ( $p=0,021$ ). Он увеличивал шансы нефрэктомии в 6,8 раз (AOR 6,83; 95%ДИ 1,34-34,8). При однофакторном анализе с использованием точного критерия Фишера пиелонефрит трансплантированной почки статистически достоверно ( $p=0,045$ ) ассоциировался с риском нефрэктомии и повышал ее шансы в 4,6 раза (95% ДИ 1,07-19,8), однако связь данных событий была не сильная (V Крамера 0,293).

При дообследовании пациентов со случайно выявленными признаками ИК при МРТ-ДВИ не было выявлено воспалительных изменений, в связи с чем оперативное лечение не проводилось. При дальнейшем наблюдении через 4, 8, 10, 17, 41 мес. клинических и лабораторных проявлений ИМП зафиксировано не было.

При МРТ-ДВИ через 3 мес. у двух пациентов, доступных для контрольного обследования, отмечен полный регресс изменений, характерных для ИК (рис. 3).

### ОБСУЖДЕНИЕ

Сегодня согласно международным рекомендациям по трансплантации почки, нефрэктомия при АДПБП до или во время трансплантации почки показана в случае необходимости свободного места для трансплантата, при наличии ИК, макрогематурии, болевого синдрома, связанного с почками. Необходимость в удалении собственных почек при АДПБП после трансплантации почки возникает у 3-18% пациентов по данным различных литературных источников (табл. 1), что

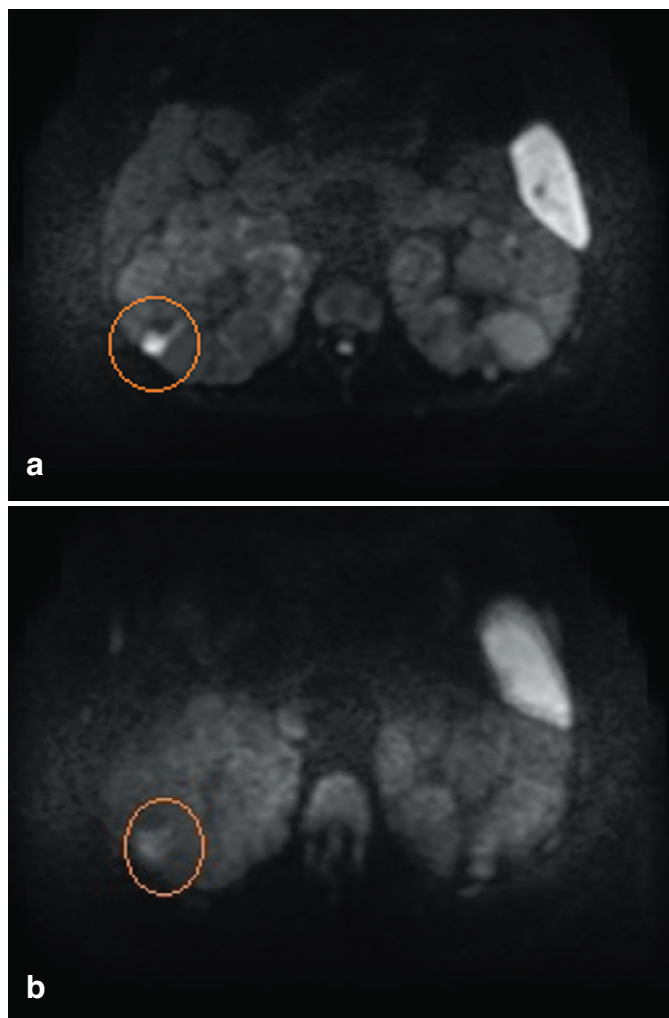


Рис. 3. МРТ-ДВИ правой почки до и через 3 месяца наблюдения. а - в правой почке единичная, мелкая киста с признаками воспаления, б - спустя 3 мес, воспалительные изменения в кисте не отмечаются  
Fig. 3. MRI-DWI of the right kidney before and after 3 months of observation. a - in the right kidney is a single, small cyst with signs of inflammation, b - after 3 months, inflammatory changes in the cyst are not noted

Таблица 1. Литературные данные по частоте нефрэктомии после трансплантации почки  
Table. 1. Literature data on the frequency of nephrectomy after kidney transplantation

Автор Author	количество больных, перенесших нефрэктомия после трансплантации почки, % Number of patients who underwent nephrectomy after kidney transplantation, n,%	количество больных, которым проведена нефрэктомия в связи с ИК, ИМП Number of patients who had a nephrectomy due to IC, UTI, n,%
Hadimeri H., 1997 [5]	7% (7 из 95)	28% (2 из 7)
Fuller T.F., 2005 [6]	6% (9 из 148)	100% (9)
Cohen D., 2008 [7]	2,7% (3 из 109)	100% (3)
Patel P., 2011 [8]	13,7% (20 из 146)	50% (10 из 20)
Chebib F.T., 2015 [9]	18% (79 из 435)	15% (12 из 79)
Grodstein E.I., 2017 [10]	16,3% (54 из 334)	Нет информации
Maxeiner A., 2019 [1]	Нет информации	28,1% (9 из 32)
Anselmo A., 2019 [11]	8,3% (7 из 84)	85,7% (6 из 7)

согласуется с нашими результатами. Воспалительные изменения со стороны собственных почек занимают ведущее положение в причинах нефрэктомии.

Если при показаниях к нефрэктомии, не связанных с воспалительными изменениями в почках, результаты операции до и после трансплантации не отличаются, а по результатам исследования F.T. Chebib и соавт. они лучше после пересадки почки, то при воспалительных изменениях ряд авторов отмечают худшие результаты оперативного лечения после пересадки почки [5-9, 17, 18]. В нашем исследовании летальный исход был у одного пациента с ИК почек и печени, смерть наступила после билатеральной нефрэктомии от прогрессирования сепсиса.

Мы отметили, что достоверным предиктором воспалительных изменений в почке после трансплантации почки был только осложненный урологический анамнез. При этом события, в результате которых данный анамнез был осложненным, отмечались задолго до трансплантации почки. Нам представляется, что с целью сокращения числа пациентов, которым после пересадки почки может потребоваться нефрэктомия по поводу ИК, необходимо детально изучать анамнез и учитывать ранее перенесенные операции на почках по поводу ИК, а также частоту эпизодов ИМП, тяжесть течения, при этом давность этих событий не имеет значение. При упоминании в анамнезе на вмешательство по поводу ИК, частые рецидивы ИМП, показано рассмотрение вопроса о билатеральной нефрэктомии до или одновременно с трансплантацией почки.

В нашей работе нефрэктомия по поводу ИК у 80% пациентов выполнена в первый год после пересадки почки, а острый пиелонефрит трансплантата, при однофакторном анализе, достоверно ассоциировался с нефрэктомией. Известно, что ИМП встречается более чем у 50% реципиентов почечного трансплантата, развивается чаще у женщин, при этом в 80% случаев – в течение первого года после пересадки почки, а пик заболеваемости приходится на первый месяц [19]. В ряде публикаций показано, что у пациентов с АДПБП после трансплантации почки увеличивается частота ИМП по сравнению с пациентами без АДПБП [20, 21]. Вероятно, острый пиелонефрит трансплантированной почки может приводить к развитию ИК в собственных почках, чаще в течение первого года после пересадки. В связи с этим наибольшую настороженность в отношении ИК собственных почек необходимо проявлять именно в первый год после пересадки. С течением времени, при адекватно функционирующем трансплантате, отмеча-

ется уменьшение размеров собственных почек и снижение частоты осложнений с их стороны [22].

Учитывая малую информативность лабораторных методов, УЗИ и МСКТ в дифференциальной диагностике пиелонефрита трансплантата и ИК в собственных почках, целесообразно проведение МРТ-ДВИ, которая обладает высокой чувствительностью в отношении ИК [7, 8]. Однако этот метод не лишен недостатков из-за большого количества ложноположительных результатов (низкая специфичность), что может привести к большому числу необоснованных нефрэктомий при АДПБП [9]. С одной стороны, подозрение на ИК в нефункционирующих почках в условиях иммуносупрессивной терапии диктует необходимость оперативного лечения, с другой – вероятность ложноположительного заключения МРТ-ДВИ и выполнение необоснованной операции ставят под сомнение необходимость хирургического подхода. Мы считаем, что при единичных, мелких кистах, с воспалительными изменениями на МРТ-ДВИ, при отсутствии клинических и лабораторных признаков системной воспалительной реакции (СВР) от оперативного лечения в объеме нефрэктомии необходимо воздерживаться. Таких пациентов можно наблюдать с последующей контрольной МРТ-ДВИ. В подобных ситуациях сложно интерпретировать изменения на МРТ, это могут быть действительно ИК, которые из-за малого объема не проявляют себя клинически и лабораторно, либо ложноположительное заключение МРТ. К сожалению, в подобных ситуациях выполнение более информативного диагностического метода, а именно пункции подозрительной кисты под УЗ контролем, в подавляющем большинстве случаев технически невыполнимо.

## ВЫВОДЫ

После трансплантации почки у пациентов с АДПБП и без предтрансплантационной нефрэктомии инфицирование кист и необходимость в нефрэктомии отмечается в 10-20% случаев. Предиктором является осложненный урологический статус, ранее проведенные операции на собственных почках по поводу ИК и рецидивирующая ИМП в анамнезе. Чаще ИК развиваются в первый год после пересадки почки и, возможно, ассоциированы с острым пиелонефритом трансплантата.

МРТ-ДВИ обладает высокой чувствительностью, но низкой специфичностью в диагностике ИК в собственных почках. При выявлении единичных кист с признаками инфицирования на МРТ без проявлений СВР возможно динамическое наблюдение за пациентами. ■

## ЛИТЕРАТУРА/REFERENCES

1. Maxeiner A, Bichmann A, Oberländer N, El-Bandar N, Sugünes N, Ralla B, et al. Native nephrectomy before and after renal transplantation in patients with autosomal dominant polycystic kidney disease (ADPKD). *J Clin Med* 2019;8(10):1622. <https://doi.org/10.3390/jcm8101622>.

jcm8101622.

2. Liu L, Zhang Y, Fu F, Zhuo L, Wang Y, Li W. Long-term clinical spectrum and circulating RAS evaluation of anephric patients undergoing hemodialysis: A report of four cases and

ЛИТЕРАТУРА / REFERENCES

literature review. *J Renin Angiotensin Aldosterone Syst* 2018;19(3):1-6. <https://doi.org/10.1177/1470320318799904>.

3. De Santo NG, Manzo M, Raiola P, Lanzetti N, Capasso G, Ficociello R, et al. Failure of blood pressure to increase following erythropoietin therapy in the renoprival status. *Int J Artif Organs* 1992;15(3):144-6.

4. Oettinger CW, Merrill R, Blanton T, Briggs W. Reduced calcium absorption after nephrectomy in uremic patients. *N Engl J Med* 1974;291(9):458-60. <https://doi.org/10.1056/NEJM197408292910906>.

5. Hadimeri H, Norden G, Friman S, Nyberg G. Autosomal dominant polycystic kidney disease in a kidney transplant population. *Nephrol Dial Transplant* 1997;12(7):1431-1436.

6. Fuller TF, Brennan TV, Feng S, Kang SM, Stock PG, Freise CE. End-stage polycystic kidney disease: Indications and timing of native nephrectomy relative to kidney transplantation. *J Urol* 2005;174(6): 2284-2288.

7. Cohen D, Timsit MO, Chretien Y, Thiounn N, Vassiliu V, Mamzer MF, et al. Place of nephrectomy in patients with autosomal dominant polycystic kidney disease waiting for renal transplantation. *Prog Urol* 2008;18(10): 642-649. <https://doi.org/10.1016/j.purol.2008.06.004>.

8. Patel P, Horsfield C, Compton F, Taylor J, Koffman G, Olsburgh J. Native nephrectomy in transplant patients with autosomal dominant polycystic kidney disease. *Ann R Coll Surg Engl* 2011;93(5):391-395. <https://doi.org/10.1308/003588411X582690>.

9. Chebib FT, Prieto M, Jung Y, Irazabal MV, Kremers WK, Dean PG, et al. Native nephrectomy in renal transplant recipients with autosomal dominant polycystic kidney disease. *Transplant Direct* 2015;1(10):e43. <https://doi.org/10.1097/TXD.0000000000000554>.

10. Grodstein EI, Baggett N, Wayne S, Levenson G, D'Alessandro AM, Fernandez LA, et al. An evaluation of the safety and efficacy of simultaneous bilateral nephrectomy and renal transplantation for polycystic kidney disease: a 20-year experience. *Transplantation* 2017;101(11):2774-2779. <https://doi.org/10.1097/TP.0000000000001779>.

11. Anselmo A, Iaria G, Pellicciaro M, Sforza D, Parente A, Campisi A, et al. Native nephrectomy in patients with autosomal dominant polycystic kidney disease evaluated for kidney transplantation. *Transplant Proc* 2019;51(9):2914-2916. <https://doi.org/10.1016/j.transproceed.2019.08.010>.

12. Neuville M, Hustinx R, Jacques J, Krzesinski JM, Joutet F. Diagnostic algorithm in the management of acute febrile abdomen in patients with autosomal dominant polycystic kidney disease. *PLoS One* 2016;11(8):e0161277. <https://doi.org/10.1371/journal.pone.0161277>.

13. Oh J, Shin CI, Kim SY. Infected cyst in patients with autosomal dominant polycystic kidney disease: Analysis of computed tomographic and ultrasonographic imaging features. *PLoS One* 2018;13(12):e0207880. <https://doi.org/10.1371/journal.pone.0207880>.

14. Caroli A, Schneider M, Friedli I, Ljmani A, De Seigneux S, Boor P, et al. Diffusion-weighted magnetic resonance imaging to assess diffuse renal pathology: a systematic review and statement paper. *Nephrol Dial Transplant* 2018 Sep 1;33(suppl\_2):ii29-ii40. <https://doi.org/10.1093/ndt/gfy163>.

15. Abou-El-Ghar ME, El-Diasty TA, El-Assmy AM, Refaie HF, Refaie AF, Ghoneim MA. Role of diffusion-weighted MRI in diagnosis of acute renal allograft dysfunction: a prospective preliminary study. *Br J Radiol* 2012;85(1014):206-11. <https://doi.org/10.1259/bjr/53260155>.

16. Suwabe T, Ubara Y, Ueno T, Hayami N, Hoshino J, Imafuku A, et al. Intracystic magnetic resonance imaging in patients with autosomal dominant polycystic kidney disease: features of severe cyst infection in a case-control study. *BMC Nephrol* 2016;17(1):170. <https://doi.org/10.1186/s12882-016-0381-9>.

17. Rozanski J, Kozłowska I, Myslak M, Domanski L, Sienko J, Ciechanowski K, et al. Pre-transplant nephrectomy in patients with autosomal dominant polycystic kidney disease. *Transplant Proc* 2005;37(2): 666-668.

18. Sulikowski T, Tejchman K, Zietek Z, Rozanski J, Domanski L, Kaminski M, et al. Experience with autosomal dominant polycystic kidney disease in patients before and after renal transplantation: A 7-year observation. *Transplant Proc* 2009;41(1):177-180.

19. Pellé G, Vimont S, Levy PP, Hertig A, Ouali N, Chassin C et al. Acute pyelonephritis represents a risk factor impairing long-term kidney graft function. *Am J Transplant* 2007;7:899-907.

20. Illesy L, Kovács DÁ, Szabó RP, Asztalos L, Nemes B. Autosomal dominant polycystic kidney disease transplant recipients after kidney transplantation: a single-center experience. *Transplant Proc* 2017;49(7):1522-1525. <https://doi.org/10.1016/j.transproceed.2017.06.014>.

21. Roozbeh J, Malekmakan L, Harifi MM, Tadayon T. Posttransplant outcomes of patients with autosomal dominant polycystic kidney disease versus other recipients: a 10-year report from South of Iran. *Exp Clin Transplant* 2018;16(6):676-681. <https://doi.org/10.6002/ect.2016.0163>.

22. Veroux M, Gozzo C, Corona D, Murabito P, Caltabiano DC, Mammino L, et al. Change in kidney volume after kidney transplantation in patients with autosomal polycystic kidney disease. *PLoS One* 2018 Dec 27;13(12):e0209332. <https://doi.org/10.1371/journal.pone.0209332>.

Сведения об авторах:

Лубенников А.Е. – к.м.н., врач-уролог урологического отделения ГБУЗ «Городская клиническая больница № 52 Департамента здравоохранения города Москвы»; Москва, Россия; [lualev@yandex.ru](mailto:lualev@yandex.ru)

Трушкин Р.Н. – к.м.н., заведующий урологическим отделением ГБУЗ «Городская клиническая больница № 52 Департамента здравоохранения города Москвы»; Москва, Россия; [uro52@mail.ru](mailto:uro52@mail.ru); RINиЦ AuthorID 454825

Кантимеров Д.Ф. – к.м.н., врач-уролог урологического отделения ГБУЗ «Городская клиническая больница № 52 Департамента здравоохранения города Москвы»; Москва, Россия; [kantimeroff@gmail.com](mailto:kantimeroff@gmail.com); RINиЦ AuthorID 957687

Исаев Т.К. – к.м.н., врач-уролог урологического отделения ГБУЗ «Городская клиническая больница № 52 Департамента здравоохранения города Москвы»; Москва, Россия; [dr.isaev@mail.ru](mailto:dr.isaev@mail.ru)

Артюхина Л.Ю. – к.м.н., заведующая отделением патологии трансплантированной почки ГБУЗ «Городская клиническая больница № 52 Департамента здравоохранения города Москвы»; Москва, Россия; [arlyu-1404@yandex.ru](mailto:arlyu-1404@yandex.ru)

Вклад авторов:

Трушкин Р.Н. – представление клинических случаев, изучение литературы, 20%  
 Лубенников А.Е. – представление клинических случаев, статистическая обработка материала, написание статьи, 40%  
 Кантимеров Д.Ф. – представление клинических случаев, 10%  
 Исаев Т.К. – представление клинических случаев, 10%  
 Артюхина Л.Ю. – консервативное лечение пациентов с трансплантированной почкой, редактирование текста статьи, 20%

**Конфликт интересов:** Авторы заявляют об отсутствии конфликта интересов.

**Финансирование:** Исследование проведено без спонсорской поддержки.

**Статья поступила:** 11.06.2020

**Принята к публикации:** 01.09.2020

Information about authors:

Lubennikov A.E. – PhD, urologist of department of urology. State hospital № 52, Moscow Department of Health; Moscow, Russia; [lualev@yandex.ru](mailto:lualev@yandex.ru); <https://orcid.org/0000-0001-5887-2774>

Trushkin R.N. – PhD, head of department of urology. State hospital № 52, Moscow Department of Health; Moscow, Russia; [uro52@mail.ru](mailto:uro52@mail.ru); <https://orcid.org/0000-0002-3108-0539>

Kantimerov D.F. – PhD, urologist of department of urology. State hospital № 52, Moscow Department of Health; Moscow, Russia; [kantimeroff@gmail.com](mailto:kantimeroff@gmail.com)

Isaev T.K. – PhD, urologist of department of urology. State hospital № 52, Moscow Department of Health; Moscow, Russia; [dr.isaev@mail.ru](mailto:dr.isaev@mail.ru); <https://orcid.org/0000-0003-3462-8616>

Artyukhina L.Yu. – PhD, head of the department of pathology of transplanted kidneys. State hospital № 52, Moscow Department of Health; Moscow, Russia; [arlyu-1404@yandex.ru](mailto:arlyu-1404@yandex.ru)

Authors' contributions:

Trushkin R.N. – the presentation of the clinical cases, study of literature, 20%  
 Lubennikov A.E. – the presentation of the clinical cases, statistical processing of the material, writing of article, 40%  
 Kantimerov D.F. – the presentation of the clinical cases, 10%  
 Isaev T.K. – the presentation of the clinical cases, 10%  
 Artyukhina L.Yu. – conservative treatment of kidney transplanted patients, editing the text of the article, 20%

**Conflict of interest.** The authors declare no conflict of interest.

**Financing.** The study was performed without external funding.

**Received:** 11.06.2020

**Accepted for publication:** 01.09.2020



<https://doi.org/10.29188/2222-8543-2020-13-5-132-137>

# Пути улучшения результатов лечения пациентов с терминальной стадией хронической почечной недостаточности в исходе урологических заболеваний и активным течением пиелонефрита

КЛИНИЧЕСКОЕ ИССЛЕДОВАНИЕ

**А.Е. Лубенников, Р.Н. Трушкин, О.С. Шевцов, Н.Ф. Фролова**

ГБУЗ «Городская Клиническая Больница № 52 ДЗМ»; 3, ул. Пехотная, Москва, 123182, Россия

**Контакт:** Лубенников Александр Евгеньевич, [lualev@yandex.ru](mailto:lualev@yandex.ru)

## Аннотация:

**Введение.** Пациенты в исходе урологических заболеваний после начала лечения гемодиализом при наличии постоянных дренажей в почках, либо при рецидивирующем течении пиелонефрита имеют высокие риски развития уросепсиса и летального исхода. С целью улучшения результатов диагностики и лечения этой у категории пациентов мы провели анализ собственных результатов.

**Материалы и методы.** В исследование были включены 58 пациентов с терминальной стадией хронической почечной недостаточности (ТХПН), находящиеся на лечении гемодиализом, которым выполнена нефрэктомия по поводу активного течения пиелонефрита в период с 2013 по 2020 гг.

**Результаты.** Наиболее информативным методом в диагностики пиелонефрита была магнитно-резонансная томография с использованием протоколов диффузно-взвешенных изображений (МРТ-ДВИ), диагностическая эффективность составила 94%. Различий в частоте интраоперационных осложнений при лапароскопической и открытой нефрэктомии не было. Летальность после нефрэктомии составила 25,9% (n=15). При дооперационном уровне С-реактивного белка (СРБ) более 95 мг/л (p=0,011) и индексе коморбидности по Чарлсону более 5 (p=0,003) прогнозировалась высокая вероятность летального исхода. Длительная (более 14 дней) антибактериальная предоперационная терапия достоверно была связана с сепсисом до операции, послеоперационным антибиотик-ассоциированным колитом и инфекционно-воспалительными осложнениями со стороны послеоперационной раны.

**Обсуждение.** Наша работа, как и множество других публикаций демонстрирует высокую частоту септических осложнений у больных с ТХПН. Наибольшему риску подвержены пациенты с постоянными дренажами в верхних мочевых путях. Это исследование убедительно показало, что результаты нефрэктомии значительно хуже при наличии системной воспалительной реакции (СВР), в связи с чем целесообразно выполнение нефрэктомии до развития СВР. Наше мнение о возможности проведения и безопасности лапароскопической нефрэктомии при хроническом пиелонефрите у больных с ТХПН, перенесших неоднократные вмешательства на почках, согласуется с рядом других исследований последних лет.

**Заключение.** Диагностику пиелонефрита у пациентов с ТХПН целесообразно начинать с магнитно-резонансной томографии с использованием МРТ-ДВИ. Результаты нефрэктомии лучше при отсутствии системной воспалительной реакции. Необходимо минимизировать антибактериальную терапию до операции. Лапароскопическая нефрэктомия является безопасной процедурой при воспалительных заболеваниях почек.

**Ключевые слова:** лапароскопия; пиелонефрит; нефрэктомия; терминальная стадия хронической почечной недостаточности; урологические заболевания.

**Для цитирования:** Лубенников А.Е., Трушкин Р.Н., Шевцов О.С., Фролова Н.Ф. Пути улучшения результатов лечения пациентов с терминальной стадией хронической почечной недостаточности в исходе урологических заболеваний и активным течением пиелонефрита. Экспериментальная и клиническая урология 2020;13(5):132-137, <https://doi.org/10.29188/2222-8543-2020-13-5-132-137>

<https://doi.org/10.29188/2222-8543-2020-13-5-132-137>

# Ways to improve the results of treatment of patients with end-stage chronic renal failure in the outcome of urological diseases and acute pyelonephritis

CLINICAL RESEARCH

**A.E. Lubennikov, R.N. Trushkin, O.S. Shevtsov, N.F. Frolova**

State hospital № 52, Moscow Department of Health; 3, Pekhohnaya str, Moscow, 123182, Russia

**Contacts:** Aleksandr E. Lubennikov, [lualev@yandex.ru](mailto:lualev@yandex.ru)

## Summary:

**Introduction.** Patients in the outcome of urological diseases after the beginning of treatment with hemodialysis in the presence of permanent drainage in the kidneys, or with recurrent pyelonephritis have high risks of urosepsis and death. In order to improve the results of diagnosis and treatment of this category of patients, we analyzed our own results.

**Materials and methods.** The study included 58 patients with end-stage chronic renal failure (ESRD) who were treated with hemodialysis and had a nephrectomy for active pyelonephritis in the period from 2013 to 2020.

**Results.** The most informative method in the diagnosis of pyelonephritis was magnetic resonance imaging using diffuse-weighted image protocols (MRI-DWI), the diagnostic efficiency was 94%. There were no differences in the frequency of intraoperative complications in laparoscopic and open nephrectomy. The mortality rate after nephrectomy was 25.9% (n=15). With a preoperative C-reactive protein (CRP) level of more than 95 mg/l (p=0.011) and a Charlson comorbidity index of more than 5 (p=0.003), a high probability of death was predicted. Long-term (more than 14 days) antibacterial preoperative therapy was significantly associated with sepsis before surgery, postoperative antibiotic-associated colitis, and infectious-inflammatory complications from the postoperative wound.

**Discussion.** Our work, as well as many other publications, demonstrates a high incidence of septic complications in patients with ESRD. Patients with permanent drainage in the upper urinary tract are most at risk. This study convincingly showed that the results of nephrectomy are significantly worse in the presence of a systemic inflammatory reaction (SIRS), and therefore it is advisable to perform a nephrectomy before the development of SIRS. Our opinion on the possibility and safety of laparoscopic nephrectomy in chronic pyelonephritis in patients with ESRD who have undergone repeated renal interventions is consistent with a number of other studies in recent years.

**Conclusion.** Diagnosis of pyelonephritis in patients with ESRD is advisable to start with MRI-DWI. The results of nephrectomy are better in the absence of a systemic inflammatory response. It is necessary to minimize antibacterial therapy before surgery. Laparoscopic nephrectomy is a safe procedure for inflammatory kidney diseases.

**Key words:** laparoscopy; pyelonephritis; nephrectomy; end-stage chronic kidney failure; urological disease.

**For citation:** Lubennikov A.E., Trushkin R.N., Shevtsov O.S., Frolova N.F. Ways to improve the results of treatment of patients with end-stage chronic renal failure in the outcome of urological diseases and acute pyelonephritis. *Experimental and Clinical Urology* 2020;13(5):132-137, <https://doi.org/10.29188/2222-8543-2020-13-5-132-137>

## ВВЕДЕНИЕ

Одними из урологических заболеваний у взрослого населения, приводящими к терминальной стадии хронической почечной недостаточности (ТХПН), являются мочекаменная болезнь (МКБ) и гидронефротическая трансформация различного генеза (инфравезикальная и суправезикальная обструкция). Доля таких пациентов среди общего количества больных с ТХПН невелика и составляет не более 10%, однако они являются наиболее тяжелыми [1]. Поскольку основное урологическое заболевание, осложнённое ХПН, характеризуется неравномерным поражением почек, склонностью к более или менее продолжительным ремиссиям, особенно после восстановления пассажа мочи, то ТХПН у этих больных проявляется в более пожилом возрасте и при наличии сопутствующих заболеваний, увеличивающих коморбидность [2, 3].

Наиболее сложными в отношении определения хирургической тактики являются пациенты, которым начат программный гемодиализ и у которых имеются постоянные мочевые дренажи в верхних мочевых путях (стенты, нефростомы), либо отмечается рецидивирующее течение пиелонефрита. В отношении больных, которым возможна трансплантация почки, лечебный подход однозначен и подразумевает выполнение нефрэктомии до пересадки почки [4, 5]. Однако в отношении пожилых пациентов с отягощенным соматическим статусом вопрос о хирургической тактике остается открытым, а в литературе данная проблема практически не освещается. С одной стороны, на фоне сниженного иммунного ответа, постоянных дренажей в почках с микробными биофильмами имеется высокий риск сепсиса и летального исхода, с другой – высокая коморбидность, риск анестезиолого-хирургических осложнений ставят под сомнение потенциальную пользу от нефрэктомии.

Диагностика пиелонефрита у этой категории пациентов также представляет определенные трудности. При наличии мочевых дренажей ориентироваться на изменения в общем анализе мочи и на результаты бактериологического исследования мочи нельзя, так как даже при латентном течение пиелонефрита всегда будет присутствовать инфекция, обусловленная наличием биоплёнок на внутренней поверхности дренажа [6]. При отсутствии дренажей степень пиурии не коррелирует со степенью активности пиелонефрита, наличие лейкоцитурии, нитритурии наблюдается и при латентном течение пиелонефрита у пациентов, получающих лечение гемодиализом [7]. Ультразвуковое исследование (УЗИ) почек в большинстве случаев не позволяет выявить классические эхо-признаки пиелонефрита в виду наличие нефроскле-

роза, истончения паренхимы почек, имеющегося паранефрита в результате неоднократно перенесенных операций [8]. Наиболее информативным методом на сегодняшний день считается МРТ-ДВИ [9, 10].

До недавнего времени выполнение лапароскопической нефрэктомии у пациентов с воспалительными заболеваниями почек, перенесших неоднократно оперативные вмешательства на верхних мочевых путях и получающих лечение гемодиализом, считалось сложной задачей [11]. Однако совершенствование лапароскопического инструментария, накопление мирового опыта показало, что данная задача решается без каких-либо негативных последствий для пациента.

## МАТЕРИАЛЫ И МЕТОДЫ

В исследование были включены 58 пациентов с ТХПН, находящиеся на лечении гемодиализом, которым выполнена нефрэктомия в ГБУЗ ГKB №52 ДЗМ в период с 2013 по 2020 гг. У всех больных показанием к операции было активное, рецидивирующее течение пиелонефрита. У 49 (84,5%) пациентов имелись постоянные дренажи в верхних мочевых путях, в 4 случаях – стенты мочеточника, в 45 – нефростомы.

Распределение пациентов в зависимости от заболевания, приведшего к ТХПН, представлено на рисунке 1. Наиболее частой причиной была мочекаменная болезнь (МКБ). 47 (81%) пациентов в анамнезе имели неоднократные оперативные вмешательства.

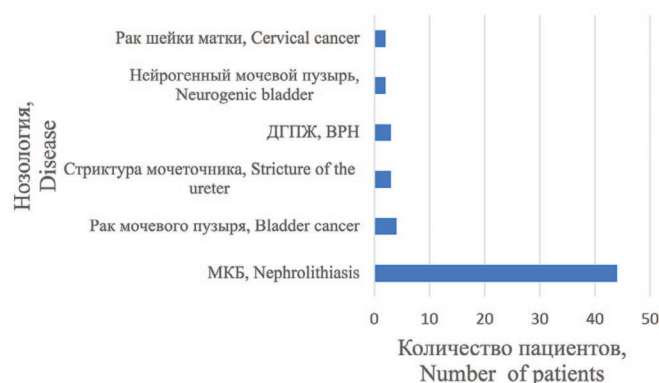


Рис. 1. Распределение пациентов в зависимости от заболевания, приведшего к развитию ТХПН  
Fig. 1. Distribution of patients depending on the disease leading to the development of ESRD

Мужчин было 26 (44,8%), женщин – 32 (55,2%). Медиана возраста пациентов составила 65,5 лет (Q1-Q3: 56-71), медиана периода гемодиализа до нефрэктомии – 2 мес. (Q1-Q3: 1-12 мес). Для оценки коморбидности мы использовали индекс Чарлсона. Он представляет собой балльную систему оценки возраста и наличия определенных сопутствующих заболеваний. При его расчете

суммируются баллы, соответствующие сопутствующим заболеваниям, а также добавляется один балл на каждую декаду жизни при превышении пациентом сорокалетнего возраста. Пациенты, находящиеся на лечении гемодиализом, изначально имеют значения индекса «2» непосредственно за счет наличия ТХПН [12].

Диагностика пиелонефрита осуществлялась с помощью лабораторных методов, бактериологического исследования мочи, УЗИ почек. Для уточнения состояния паренхимы почек, верхних мочевых путей МРТ-ДВИ выполнена у 17 пациентов, мультиспиральная компьютерная томография (МСКТ) с внутривенным контрастным усилением проведена у 43 больных.

Пациенты оперированы в экстренном ( $n=21$ , 36,2%) и плановом порядке ( $n=37$ , 63,8%). У 11 (19%) пациентов на момент операции имелся сепсис. У 31 (53,4%) больного на момент операции проводилась антибактериальная терапия более 2-х недель. Эти больные в подавляющем большинстве поступали переводом из других стационаров. Билатеральная нефрэктомия выполнена у 22 (37,9%) пациентов, односторонняя – у 36 (62,1%). Лапароскопическая нефрэктомия предпринята у 22 (37,9%) пациентов, из них у 13 – билатеральная. Открытая нефрэктомия осуществлялась из люмботомического доступа по Федорову. Лапароскопическое вмешательство проводилось в плановом порядке, за исключением одного пациента (рис. 2).

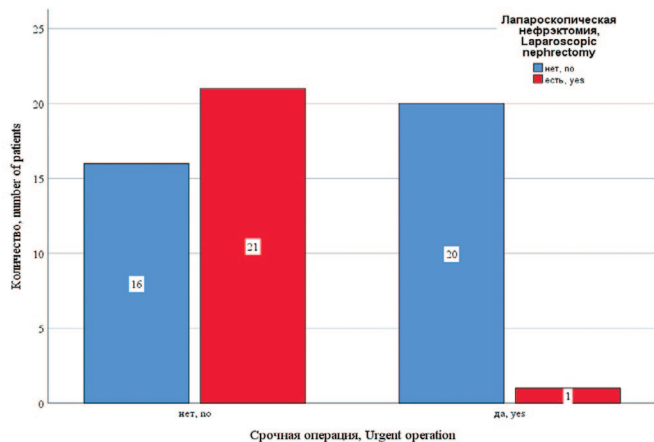


Рис. 2. Распределение открытой и лапароскопической нефрэктомии в зависимости от характера операции

Fig. 2. The distribution of open and laparoscopic nephrectomy depending on the nature of the operation

Для статистической обработки данных использовалась программа SPSS 26 версии (IBM, USA). При нормальном распределении количественных данных использовали Т-критерий Стьюдента, если количественные данные отличались от нормального распределения применяли критерий Манна-Уитни (группирующий признак всегда был бинарным). Анализ номинальных данных оценивали с помощью критерия Фишера, так как всегда минимальное предполагаемое число было менее 10. Различия показателей считались статистически значимы при  $p<0,05$ . Силу связи (effect size) номинальных признаков оценивали по критерию Крамера

(Cramer's V). Сильной связью считали  $V>0,4$  согласно рекомендациям Rea & Parker. С целью выявления факторов риска летального исхода после нефрэктомии, риска развития сепсиса, инфекционно-воспалительных осложнений после нефрэктомии была использована бинарная логистическая регрессия с исключением факторов по Вальду. Для оценки зависимости вероятности летального исхода от количественных факторов использован ROC-анализ.

## РЕЗУЛЬТАТЫ

Диагностическая эффективность мультиспиральной компьютерной томографии (МСКТ) с внутривенным контрастированием в верификации активного течения пиелонефрита, пионефроза (в качестве оценки эффективности использовалось гистологическое заключение) была низкой – 58% (специфичность – 100%, чувствительность – 41,2%). Диагностическая эффективность МРТ-ДВИ оказалась значительно выше – 94% (чувствительность – 100%, специфичность – 50%). В качестве примера приводим результаты МСКТ и МРТ пациента с пионефрозом слева, по заключению МСКТ имел место терминальный гидронефроз, по данным МРТ-ДВИ – пионефроз (рис. 3).

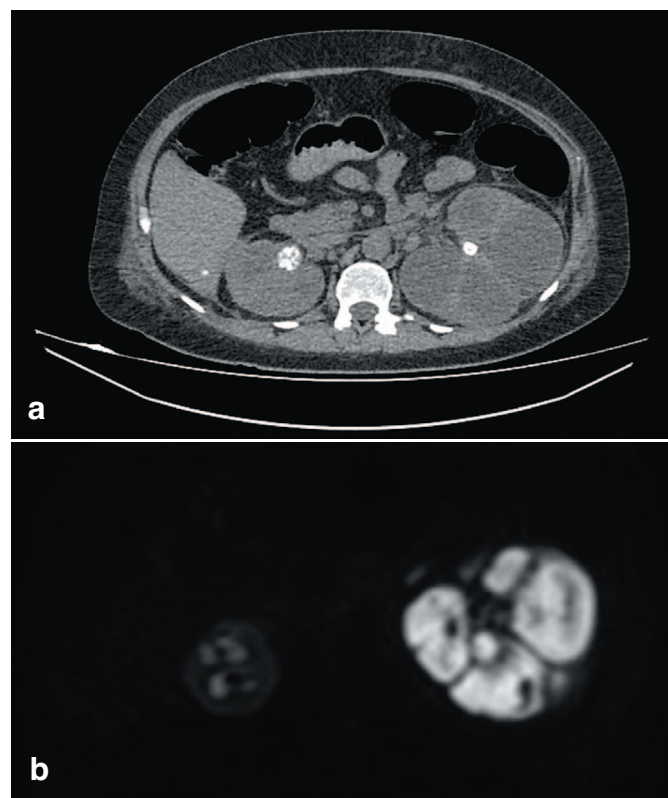


Рис. 3. (а) МСКТ венозная фаза, терминальный гидронефроз слева; (б) МРТ-ДВИ режим, пионефроз слева.

Fig. 3. (a) MSCT, kidney venous phase, terminal hydronephrosis on the left; (b) MRI-DWI mode, pyonephrosis on the left

При односторонней лапароскопической нефрэктомии среднее время операции составило  $123\pm 9$  мин. (95% ДИ 115-131), средняя длительность стационарного лечения –  $6,75\pm 3$  дней (95% ДИ 4,2-9,2), при люмботомии медиана времени операции составила 87,5 мин (Q1-Q2



80-97,5), а продолжительность стационарного лечения – 21,5±11 дней (95% ДИ 17,2-25,7). Данные различия были статистически достоверны: для времени операции –  $p < 0,001$ , для продолжительности стационарного лечения –  $p < 0,001$ .

При билатеральной лапароскопической нефрэктомии среднее время операции составило 199±67 мин (95% ДИ 160-238), медиана длительности стационарного лечения – 11 дней (Q1-Q3 7-25), при люмботомии медиана времени операции составила 147 мин (Q1-Q2 117-170), а продолжительность стационарного лечения – 21 день (Q1-Q3 15-27). Различия в длительности операции были статистически достоверны ( $p = 0,047$ ), в продолжительности стационарного лечения достоверного отличия не наблюдалось ( $p = 0,274$ ).

Интраоперационные осложнения отмечены у 4 пациентов (у трех при открытой и у одного – при лапароскопической нефрэктомии), в трех случаях кровопотеря составила 1000-1500 мл, в одном случае отмечено вскрытие плеврального синуса. Наиболее частым послеоперационным осложнением был антибиотик-ассоциированный колит ( $n = 9$ , 15,5%), который при однофакторном анализе достоверно ассоциировался с длительной антибактериальной терапией до операции ( $p = 0,02$ , V Крамера 0,4). Инфекционно-воспалительные осложнения со стороны послеоперационной раны отмечены у 15 (28,9%) пациентов. При многофакторном анализе связи инфекционно-воспалительных осложнений с различными факторами отмечена достоверная связь только для длительной предоперационной антибактериальной терапии, которая в 14 раз повышала шансы (AOR 14,1; 95% ДИ 1,6 – 124;  $p = 0,017$ ), и для гнойной формой пиелонефрита, который повышал шансы в 6,7 раз (AOR 6,75; 95% ДИ 1,3-37,5;  $p = 0,29$ ).

После оперативного лечения летальность составила 25,9% ( $n = 15$ ). При анализе танатогенеза во всех случаях смерть наступила от прогрессирования системной воспалительной реакции (СВР). При многофакторном анализе достоверными предикторами смерти были только уровень СРБ до операции (AOR 1,019; 95% ДИ 1,04-1,033;  $p = 0,011$ ) и индекс коморбидности (AOR 3,17; 95% ДИ 1,49-6,75;  $p = 0,003$ ). При увеличении СРБ на 1 мг/л вероятность смерти увеличивалась в 1,019 раза, а при увеличении индекса коморбидности на 1 балл – в 3,17 раза. В анализируемой прогностической модели проведение предварительного дренирования верхних мочевых путей (OAR = 0,038) снижало вероятность летального исхода в 26 раз, однако этот показатель не был статистически достоверным ( $p = 0,063$ ).

Проведена оценка зависимости вероятности летального исхода от уровня СРБ до операции с помощью ROC-анализа, на рисунке 4 приведена ROC-кривая этой зависимости. Площадь под ROC-кривой составила 0,84±0,06 (95% ДИ: 0,72-0,96), прогностическая модель была статистически значимой ( $p < 0,001$ ). Значение уровня СРБ в точке cut-off составило 95 мг/л. У пациентов с уровнем СРБ выше 95 мг/л предполагался повышенный риск ле-

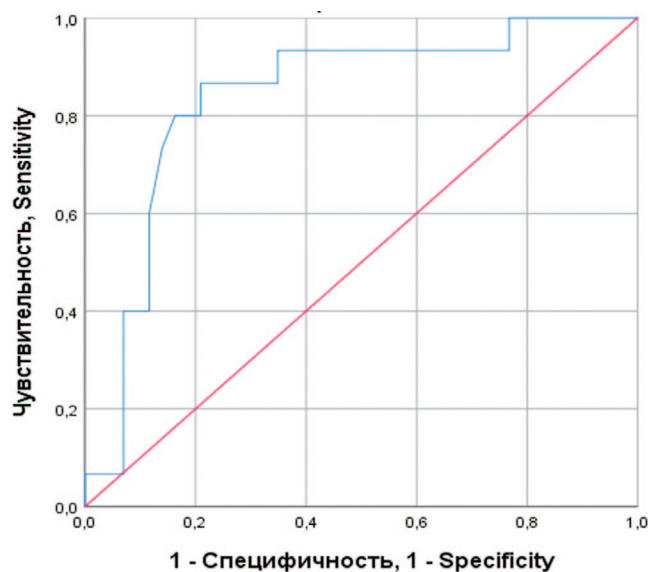


Рис. 4. ROC-кривая, характеризующая зависимость вероятности послеоперационной смерти от уровня СРБ  
Fig. 4. ROC curve characterizing the dependence of the probability of postoperative death on the level of CRP

тального исхода после операции. При уровне СРБ до 95 мг/д риск смерти считался незначительным. Чувствительность и специфичность полученной модели составляли 80% и 80%, соответственно.

При оценке зависимости вероятности летального исхода от значения индекса коморбидности с помощью ROC-анализа была получена кривая, представленная на рисунке 5.

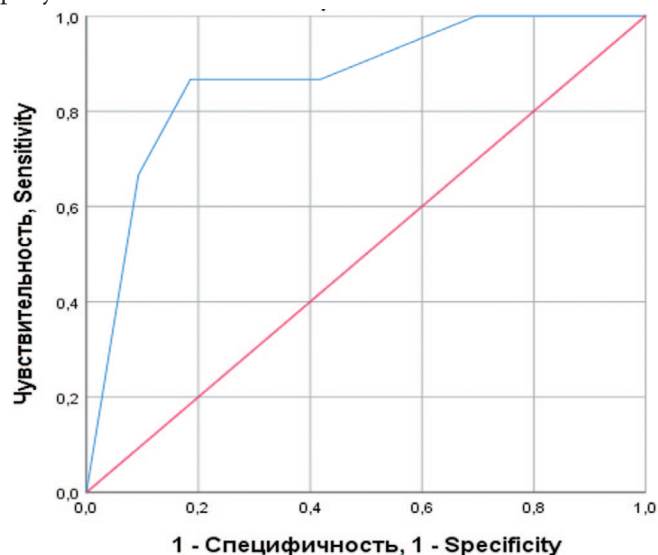


Рис. 5. ROC-кривая, характеризующая зависимость вероятности послеоперационной смерти от значения индекса коморбидности по Чарлсону  
Fig. 5. ROC curve characterizing the dependence of the probability of postoperative death on the Charlsson index of comorbidity

Площадь под ROC-кривой составила 0,87±0,06 (95% ДИ: 0,76-0,97), прогностическая модель была статистически значимой ( $p < 0,001$ ). Значение индекса коморбидности в точке cut-off составило 5,5. У пациентов с индексом коморбидности от 6 и выше предполагался повышенный риск летального исхода после операции. При значении индекса до 5 риск смерти считался незначительным. Чувствительность и специфичность

полученной модели составляли 87% и 81%, соответственно.

Из 11 пациентов, оперированных на фоне сепсиса, 10 скончались после нефрэктомии в результате прогрессирования полиорганной недостаточности. При многофакторном анализе достоверным предиктором сепсиса до операции был только индекс коморбидности (AOR 2,74; 95% ДИ 1,4-5,3;  $p=0,003$ ). При однофакторном анализе отмечена статически достоверная, средней силы связь длительной антибактериальной терапии с сепсисом ( $p<0,001$ , V Крамера = 0,45).

Неэффективность антибактериальной терапии в подавляющем большинстве случаев была обусловлена наличием полирезистентной флоры. Наиболее частым возбудителем была *Klebsiella pneumoniae*, наибольшую активность в отношении нее проявляли тигециклин и колистин, половина выделенных штаммов была устойчива к карбапенемам.

## ОБСУЖДЕНИЕ

Как показало наше исследование и ряд других публикаций [9, 10], оптимальным методом диагностики воспалительных изменений почек у пациентов, находящихся на лечении гемодиализом, является МРТ-ДВИ, с которой целесообразно начинать обследование пациентов с ТХПН и подозрением на активное течение пиелонефрита.

Принимая во внимание, что у пациентов с уровнем СРБ более 95 мг/л или индексом коморбидности более 5 высока вероятность летального исхода после нефрэктомии, вполне очевидно, что для улучшения результатов лечения необходимо выполнять оперативное вмешательство до манифестации СВР.

Проведение системной антибактериальной терапии не целесообразно, во-первых, из-за того, что присутствие мочевых дренажей в верхних мочевых путях не позволит добиться полной элиминации инфекции, во-вторых инфекция мочевых путей у этой категории больных, как правило, обусловлена полирезистентной флорой, в-третьих, как показала наша работа, длительная антибактериальная терапия ассоциирована с развитием сепсиса, колита и инфекционно-воспалительными осложнениями со стороны послеоперационной раны [6].

Учитывая тот факт, что у пациентов, находящихся на лечении гемодиализом, в десятки раз выше риск развития сепсиса чем в общей популяции, принимая во внимание, что наиболее оптимальным методом лечения катетер-ассоциированной инфекции мочевых путей является избавление от постоянного катетера, а также учитывая результаты нашего исследования, мы считаем, что пациенты с постоянными мочевыми катетерами в почках после начала лечения гемодиализом должны быть подвергнуты нефрэктомии [6, 13]. Однако, у пожилых пациентов, с отягощенным соматическим статусом выполнять нефрэктомию необходимо по строгим показаниям, учитывая высокую летальность после операции даже в отсутствии СВР. Мы полагаем, что

при латентном течении пиелонефрита должна приниматься выжидательная тактика, при появлении признаков СВР диагностику необходимо начинать с МРТ-ДВИ почек, при выявлении активного течения пиелонефрита необходимо минимизировать курс антибактериальной терапии и выполнять нефрэктомию.

В нашей работе на выбор между лапароскопической и открытой нефрэктомией влияли три фактора: характер операции (плановая или экстренная), степень коморбидности и опыт хирурга. На наш взгляд, основным преимуществом открытой нефрэктомии является быстрота выполнения, а соответственно более короткий период общей анестезии, что важно в условиях выраженной СВР и высокого индекса коморбидности, а преимуществом лапароскопического пособия – сокращение сроков стационарного лечения, быстрая послеоперационная реабилитация пациента. Ранее перенесенные вмешательства на почках, выраженность педункулита не являлись лимитирующим фактором для лапароскопического доступа, что согласуется с результатами исследования ряда авторов. Так, Т. Manohar и соавт. в 2007 г провели, пожалуй, одно из самых крупных исследований, оценивающих результаты нефрэктомии у 178 пациентов с воспалительными заболеваниями почки, 84 пациента были прооперированы лапароскопическим доступом. Наиболее выраженный спаечный процесс в области почечной ножки авторы отметили при ксантогранулематозном пиелонефрите и туберкулезе. В тоже время при пиелонефрозе и калькулезном пиелонефрите почечная ножка была не так сильно изменена. Конверсия потребовалась в 8 случаях (аутосомно-доминантная поликистозная болезнь почек – 3, пиелонефроз – 2, ксантогранулематозный пиелонефрит и калькулезный пиелонефрит – 3). Кишечная непроходимость, потребовавшая лапаротомии и адгезиолиза, развилась у одного пациента в лапароскопической группе [14]. С целью снижения риска осложнений при массивном рубцово-спаечном процессе в области ворот почки, при вовлечение соседних органов ряд авторов предлагают выполнять лапароскопическую субкапсулярную нефрэктомию [15, 16]. М. Liang и соавт. предлагают выполнять нефрэктомию единым блоком с фасцией Герота без прецизионного выделения почечной ножки, отсекая ее сшивающим эндоскопическим аппаратом Endo-GIA. Авторы прооперировали таким способом 33 пациента. У 17 больных показанием был хронический пиелонефрит (12 случаев на фоне МКБ), в 8 случаях - туберкулез почек, у 4 больных – пиелонефроз, у 3 – ксантогранулематозный пиелонефрит и одного больного – почечно-кишечный свищ. У трех пациентов потребовалась ручная ассистенция, в одном случае – конверсия [17].

Двумя основными факторами, которые в значительной степени увеличивали продолжительность стационарного лечения, были антибиотик-ассоциированный колит и инфекционно-воспалительные осложнения со стороны послеоперационной раны. Оба эти фактора были связаны с длительной предоперационной антибактериальной терапией, что еще раз подчеркивает необходимость ее миними-

защиты по поводу осложненной инфекции мочевых путей у пациентов на гемодиализе.

## ВЫВОДЫ

У пациентов с постоянными мочевыми дренажами в верхних мочевых путях, рецидивирующим течением пиелонефрита начало лечения гемодиализом должно рассматриваться как показание к нефрэктомии. Исключение составляют больные с высоким индексом коморбидности, для которых, в случае латентного течения пиелонефрита, может быть рассмотрена выжидательная тактика. Наиболее информативным методом диагностики пиелонефрита

при ТХПН является МРТ-ДВИ. Результаты операции зависят от степени выраженности СВР и величины индекса коморбидности по Чарлсону. При СВР выше 95 мг/л, индексе коморбидности более 5 прогнозируется высокая вероятность летального исхода после операции. Длительная антибактериальная терапия до операции ухудшает прогноз заболевания, достоверно ассоциирована с повышенным риском сепсиса, антибиотик-ассоциированного колита и инфекционно-воспалительными осложнениями со стороны послеоперационной раны. Лапароскопическая нефрэктомия по поводу воспалительных заболеваний почек у больных с ТХПН является безопасным и эффективным методом лечения. ■

## ЛИТЕРАТУРА/REFERENCES

1. Schieppati A, Remuzzi G. Chronic renal diseases as a public health problem: epidemiology, social, and economic implications. *Kidney Int Suppl* 2005;(98):7-10. <https://doi.org/10.1111/j.1523-1755.2005.09801.x>.
2. Pipili C, Kiriakoutzik I, Petychaki F, Koutsovasili A. Nephrolithiasis-related end stage renal disease. *Minerva Urol Nefrol* 2013;65(2):101-7.
3. Jungers P, Joly D, Barbey F, Choukroun G, Daudon M. ESRD caused by nephrolithiasis: prevalence, mechanisms, and prevention. *Am J Kidney Dis* 2004;44(5):799-805.
4. Shoma AM, Eraky I, El-Kappany HA. Pretransplant native nephrectomy in patients with end-stage renal failure: assessment of the role of laparoscopy. *Urology* 2003;61(5):915-20. [https://doi.org/10.1016/s0090-4295\(02\)02556-6](https://doi.org/10.1016/s0090-4295(02)02556-6).
5. Rosenberg JC, Azcarate J, Fleischmann LE, McDonald FD, Menendez M, Pierce JM Jr, et al. Indications for pretransplant nephrectomy. *Arch Surg* 1973;107(2):233-41. <https://doi.org/10.1001/archsurg.1973.01350200097022>.
6. Lo E, Nicolle LE, Coffin SE, Gould C, Maragakis LL, Meddings J, et al. Strategies to prevent catheter-associated urinary tract infections in acute care hospitals: 2014 update. *Infect Control Hosp Epidemiol* 2014;35(2):32-47.
7. Oikonomou KG, Alhaddad A. The Diagnostic Value of Urinalysis in Hemodialysis Patients with Fever, Sepsis or Suspected Urinary Tract Infection. *J Clin Diagn Res* 2016;10(10):11-13. <https://doi.org/10.7860/JCDR/2016/21992.8617>.
8. Petrucci I, Clementi A, Sessa C, Torrisi I, Meola M. Ultrasound and color Doppler applications in chronic kidney disease. *J Nephrol* 2018;31(6):863-879. <https://doi.org/10.1007/s40620-018-0531-1>.
9. Caroli A, Schneider M, Friedli I, Ljimani A, De Seigneux S, Boor P, et al. Diffusion-weighted magnetic resonance imaging to assess diffuse renal pathology: a systematic review and statement paper. *Nephrol Dial Transplant* 2018;33(2):29-40. <https://doi.org/10.1093/ndt/gfy163>.
10. Faletti R, Cassinis MC, Fonio P, Grasso A, Battisti G, Bergamasco L, et al. Diffusion-weighted imaging and apparent diffusion coefficient values versus contrast-enhanced MR imaging in the identification and characterisation of acute pyelonephritis. *Eur Radiol* 2013;23(12):3501-8. <https://doi.org/10.1007/s00330-013-2951-6>.
11. Wolf JS Jr, Moon TD, Nakada SY. Hand assisted laparoscopic nephrectomy: comparison to standard laparoscopic nephrectomy. *J Urol* 1998;160(1):22-7.
12. Charlson ME, Pompei P, Ales KL, MacKenzie CR. A new method of classifying prognostic comorbidity in longitudinal studies: development and validation. *J Chronic Dis* 1987;40(5):373-83. [https://doi.org/10.1016/0021-9681\(87\)90171-8](https://doi.org/10.1016/0021-9681(87)90171-8).
13. Sakhuja, A., Nanchal, R. S., Gupta, S., Amer, H., Kumar, G., Albright, R. et al. Trends and Outcomes of Severe Sepsis in Patients on Maintenance Dialysis. *American journal of nephrology* 2016;43(2):97-103. <https://doi.org/10.1159/000444684>.
14. Manohar T, Desai M, Desai M. Laparoscopic nephrectomy for benign and inflammatory conditions. *J Endourol* 2007;21(11):1323-8. <https://doi.org/10.1089/end.2007.9883>.
15. Xu Z, Xin M, Hong-Zhao L, Zhong C, Li LC, Ye ZQ. Retroperitoneoscopic subcapsular nephrectomy for infective nonfunctioning kidney with dense perinephric adhesions. *BJU Int* 2004;94(9):1329-31. <https://doi.org/10.1111/j.1464-410X.2004.05166.x>.
16. Hemal AK, Mishra S. Retroperitoneoscopic nephrectomy for pyonephrotic nonfunctioning kidney. *Urology* 2010;75(3):585-8. <https://doi.org/10.1016/j.urology.2008.07.054>.
17. Ma L, Yu Y, Ge G, Li G. Laparoscopic nephrectomy outside gerota fascia and En bloc ligation of the renal hilum for management of inflammatory renal diseases. *Int Braz J Urol* 2018;44(2):280-287. <https://doi.org/10.1590/S1677-5538.IBJU.2017.0363>.

### Сведения об авторах:

Лубенников А.Е. – к.м.н., врач-уролог урологического отделения ГБУЗ «Городская клиническая больница № 52 Департамента здравоохранения города Москвы»; Москва, Россия; [luallev@yandex.ru](mailto:luallev@yandex.ru)

Трушкин Р.Н. – к.м.н., заведующий урологическим отделением ГБУЗ «Городская клиническая больница № 52 Департамента здравоохранения города Москвы»; Москва, Россия; [uro52@mail.ru](mailto:uro52@mail.ru); РИНЦ Author ID 454825

Шевцов О.С. – врач-уролог урологического отделения ГБУЗ «Городская клиническая больница № 52 Департамента здравоохранения города Москвы»; Москва, Россия; [shevcovos@yandex.ru](mailto:shevcovos@yandex.ru)

Фролова Н.Ф. – к. м. н., заместитель главного врача по нефрологической помощи, ГБУЗ «Городская клиническая больница № 52 Департамента здравоохранения города Москвы»; Москва, Россия; [nadiya.frolova@yandex.ru](mailto:nadiya.frolova@yandex.ru); РИНЦ Author ID 1084967

### Вклад авторов:

Лубенников А.Е. – оперирующий хирург представленных клинических случаев, статистическая обработка материала, написание статьи, 40%  
Трушкин Р.Н. – оперирующий хирург представленных клинических случаев, 30%  
Шевцов О.С. – оперирующий хирург представленных клинических случаев, 10%  
Фролова Н.Ф. – анализ пациентов, получающих лечение гемодиализом, 20%

**Конфликт интересов:** Авторы заявляют об отсутствии конфликта интересов.

**Финансирование:** Исследование проведено без спонсорской поддержки.

**Статья поступила:** 16.06.2020

**Принята к публикации:** 21.09.2020

### Information about authors:

Lubennikov A.E. – PhD, urologist of department of urology. State hospital № 52, Moscow Department of Health; Moscow, Russia; [luallev@yandex.ru](mailto:luallev@yandex.ru); <https://orcid.org/0000-0001-5887-2774>

Trushkin R.N. – PhD, head of department of urology. State hospital № 52, Moscow Department of Health; Moscow, Russia; [uro52@mail.ru](mailto:uro52@mail.ru); <https://orcid.org/0000-0002-3108-0539>

Shevtsov O.S. – urologist of department of urology. State hospital № 52, Moscow Department of Health; Moscow, Russia; [shevcovos@yandex.ru](mailto:shevcovos@yandex.ru)

Frolova N.F. – PhD, chief nephrologist State hospital № 52, Moscow Department of Health; Moscow, Russia; [nadiya.frolova@yandex.ru](mailto:nadiya.frolova@yandex.ru)

### Authors' contributions:

Lubennikov A.E. – operating surgeon of the presented clinical cases, statistical processing of the material, writing of article, 40%  
Trushkin R.N. – operating surgeon of the presented clinical cases, 30%  
Shevtsov O.S. – operating surgeon of the presented clinical cases, 10%  
Frolova N.F. – analysis of patients receiving hemodialysis treatment, 20%

**Conflict of interest.** The authors declare no conflict of interest.

**Financing.** The study was performed without external funding.

**Received:** 16.06.2020

**Accepted for publication:** 21.09.2020



# Инструкция для авторов журнала «Экспериментальная и клиническая урология»

Журнал публикует статьи по вопросам экспериментальной и клинической урологии, смежным и пограничным медицинским дисциплинам (андрология, онкоурология, урогинекология, детская урология, туберкулез мочеполовых органов и др.).

В журнале публикуются оригинальные и дискуссионные статьи, лекции, обзоры литературы, клинические наблюдения, методические рекомендации, новые медицинские технологии, другие методические материалы.

## ПАКЕТ МАТЕРИАЛОВ, НАПРАВЛЯЕМЫХ В РЕДАКЦИЮ

Пакет материалов, направляемых в редакцию, должен содержать

- Официальное направление учреждения, в котором проведена работа.
- Текст статьи

### Направление учреждения

1. Документ составляется по утвержденной форме учреждения, направляющего статью.
2. Направление должно подтверждать факт того, что:
  - статья ранее не была нигде опубликована, а также не подавалась на рассмотрение в другие издания,
  - статья не содержит сведения, попадающие под действие Перечня сведений, составляющих государственную тайну,
  - статья может быть опубликована по решению Экспертного Совета учреждения, направляющего статью
3. Направление должно быть заверено визой и подписью руководителя учреждения, печатью учреждения.
4. На последней странице направления должны стоять подписи всех авторов.

### Текст статьи

Текст статьи должен быть напечатан стандартным шрифтом Times Roman 12 через 1,5 интервала на одной стороне бумаги А4 с полями в 2,5 см по обе стороны текста.

Рукопись статьи должна иметь:

1. Титульный лист
2. Резюме
  - на русском языке (объемом 1800 знаков, включая пробелы)
  - на английском языке (профессиональный перевод)
3. Ключевые слова
  - на русском языке
  - на английском языке
4. Текст статьи

Объем оригинальной статьи не должен превышать 8-10 машинописных страниц, объем клинических наблюдений – 3-4-х страниц.  
Объем лекций и обзоров не должен превышать 15-20 страниц.  
Текст должен быть разделен на блоки:

  - Введение
  - Материал и методы
  - Результаты
  - Обсуждение
  - Заключение/Выводы

5. Таблицы

Название таблицы на русском и английском языках. Дублирование содержания таблиц на английский язык.

6. Рисунки

Название на русском и английском языках.

7. Библиография

- не менее 10 источников для клинических случаев
- не менее 20 наименований для оригинальной статьи
- не более 70 – для литобзора.

8. Страницы статьи должны быть пронумерованы.

## ТИТУЛЬНЫЙ ЛИСТ СТАТЬИ

Титульный лист должен содержать:

1. Название статьи

- на русском языке
- на английском языке

2. Фамилии, инициалы, место работы всех авторов

- на русском языке
- на английском языке

3. Полное (без сокращений) наименование учреждения, в котором выполнялась работа с почтовым адресом и индексом

- на русском языке
- на английском языке

4. Ответственный за контакты с редакцией - фамилия, имя, отчество, номер телефона и e-mail.

- на русском языке
- на английском языке

## СВЕДЕНИЯ ОБ АВТОРАХ СТАТЬИ

Сведения об авторах должны быть оформлены на русском и английском языках в следующем формате:

1. Фамилия, имя, отчество – должность, место работы, электронная почта, ID РИНЦ (в русском варианте) и ID ORCID (в английском варианте).
2. Должен быть указан вклад каждого автора в написание статьи с указанием в текстовом варианте и процентном соотношении на русском и английском языках в следующем формате:
3. Конфликт интересов. В статье должна содержаться полная информация о конфликте интересов для тех авторов, у которых подобный конфликт имеется.
4. Финансирование.

## СТРУКТУРА ОРИГИНАЛЬНЫХ СТАТЕЙ

**Введение.** В нем формулируется цель и задачи исследования, кратко сообщается о состоянии вопроса со ссылками на наиболее значимые публикации.

**Материалы и методы.** Приводятся характеристики материалов и методов исследования.

**Результаты.** Результаты следует представлять в логической последовательности в тексте, таблицах и рисунках. В рисунках не следует дублировать данные, приведенные в таблицах. Рисунки и фотографии рекомендуется представлять в цветном изображении. Фотографии представлять в формате .jpg с разрешением 600 dpi. Материал должен быть подвергнут статистической обработке. Подписи к иллюстрациям печатаются на той же странице через 1,5 интервала с нумерацией арабскими цифрами соответственно номерам рисунков. Подпись к каждому рисунку состоит из названия и объяснений. В подписях к микрофотографиям необходимо указать степень увеличения. Величины измерений должны соответствовать Международной системе единиц (СИ).

**Таблицы.** Каждая таблица печатается на отдельной странице через 1,5 интервала и должна иметь название и порядковый номер, соответствующий упоминанию в тексте. Каждый столбец в таблице должен иметь краткий заголовок.

**Обсуждение.** Надо выделять новые и важные аспекты исследования и по возможности сопоставлять их с данными других авторов.

**Заключение.** Должно отражать основное содержание и выводы работы.

## ПРАВИЛА ОФОРМЛЕНИЯ БИБЛИОГРАФИЧЕСКИХ ССЫЛОК (ВАНКУВЕРСКИЙ СТИЛЬ)

### Основные требования к оформлению списка литературы:

1. Литература приводится в порядке цитирования.
2. Все источники должны быть пронумерованы, нумерация осуществляется строго по мере цитирования в тексте статьи, но не в алфавитном порядке. Все ссылки на литературные источники в тексте статьи печатаются арабскими цифрами в квадратных скобках. Если источников несколько, то они перечисляются в порядке возрастания через запятую без пробелов.
3. Текст статьи не должен содержать ссылок на источники, не включённые в приставный список.
4. Количество цитируемых работ: в оригинальных статьях желательно не более 25-30 источников, в обзорах литературы – не более 70.
5. В ссылки на Интернет необходимо включать всю информацию, как и в печатные ссылки, т.е. фамилии авторов, название адрес ссылки и т.д..

### Ссылки на журнальную статью

1. Название русскоязычных журналов следует давать полностью. Сокращать название журналов можно только в том случае, если их краткая форма представлена в PubMed или Index Medicus.
2. Названия журналов в *Списке литературы* следует выделять курсивом.
3. *Название журнала* год;том(номер):страницы
4. Если статья содержит 6 или менее авторов, то в ссылке они должны быть перечислены все.

### Ссылки на книги

Если книга содержит от 1 до 6 авторов, то в ссылке они должны быть перечислены все.

### Ссылки на электронные ресурсы

Электронный адрес представляется таким образом, чтобы по нему можно было сразу попасть на цитируемый источник, а не только на сайт, на котором он размещён. Обязательно указывается как дата размещения документа на сайте, так и дата обращения к ресурсу.

### Ссылки авторефераты и диссертации

**Внимание!** Не принимаются литературные ссылки на авторефераты диссертаций, диссертации, материалы конференций и симпозиумов

### References

В References русскоязычные источники оформляются в следующем порядке: фамилии авторов (авторский транслит), название статьи (транслит), название статьи (английский перевод, даётся в квадратных скобках), названия журнала (транслит), издательство (транслит). После выходных данных, которые даются в цифровом формате, обязательно указывается язык источника (in Russian). Название журнала выделяется курсивом.

Для удобства транслитерации возможно использование онлайн-сервисов. Например <http://translate.meta.ua/translit/>

## ИНДЕКС DOI

По требованию международных баз данных в конце литературной ссылки англоязычной и русскоязычной (где имеется) необходимо проставлять цифровой идентификатор объекта – индекс DOI. Поиск публикаций по номеру DOI осуществляется на сайтах [International DOI Foundation \(IDF\)](#) и [CrossRef](#). Там же можно найти индекс DOI для цитируемой статьи.

## ОБЩИЕ ПРАВИЛА

1. Авторам необходимо руководствоваться правилами «Единые требования к рукописям, предоставляемым в биомедицинские журналы» ([Uniform Requirements for Manuscripts Submitted to Biomedical Journals](#)), разработанных Международным комитетом редакторов медицинских журналов ([International Committee of Medical Journal Editors](#)).
2. Редакция оставляет за собой право редактирования материалов, представлять комментарии к публикуемым материалам, отказывать в публикации.
3. Если статья не принимается к печати, то рукопись не возвращается и автору отсылается аргументированный отказ.
4. Информация о соблюдении прав человека (включая информированное согласие пациентов на участие в исследовании) и лабораторных животных должна содержаться в тексте статьи.

Все материалы представляются на электронном носителе в редакторе Microsoft Word (не ниже 93-97 версии) и направляются на электронный адрес [ecuro@yandex.ru](mailto:ecuro@yandex.ru).



Смотрите сны,  
не отвлекаясь

# ДИУНОРМ

- уникальное решение для пациентов, страдающих ноктурией
- аналогов в России нет



**SHPHARMA**  
source of healing

№ свидетельства госрегистрации RU.77.99.11.003.E.004613.10.18

БАД НЕ ЯВЛЯЕТСЯ ЛЕКАРСТВЕННЫМ СРЕДСТВОМ



«...Мировая урология отличается сегодня единообразием. Российские специалисты руководствуются мировыми рекомендациями и стандартами. В среднем, уровень отечественных врачей не уступает зарубежному...».

**Пушкарь Дмитрий Юрьевич**

Д.м.н., профессор, академик РАН, заслуженный деятель науки РФ,  
заслуженный врач РФ, главный уролог Минздрава РФ,  
заведующий кафедрой урологии МГМСУ им. А.И. Евдокимова



**Москва 2020**  
**WWW.ECUGO.RU**

Журнал «Экспериментальная и клиническая урология»  
включен в обновленный Перечень ВАК от 2018 года.  
DOI 10.29188/2222-8543

