

Пектопексия как способ коррекции апикального пролапса гениталий

В.Б. Филимонов^{1,2,3}, Р.В. Васин^{1,2,3}, И.В. Васина^{2,3}

¹ Кафедра урологии с курсом хирургических болезней ФГБОУ ВО РязГМУ Минздрава России, 390026 г. Рязань, ул. Высоковольтная, д. 9.

² Государственное бюджетное учреждение Рязанской области «Городская клиническая больница № 11», 390037, г. Рязань, ул. Новоселов, д. 26/17.

³ Рязанский областной «Центр урогинекологии и нефрологии», 390037, г. Рязань, ул. Новоселов, д. 26/17.

Ответственный за контакт с редакцией: Васин Роман Викторович, www.rw@mail.ru

Актуальность. В настоящее время среди наиболее распространенных и эффективных методов лечения апикального пролапса гениталий выделяют сакрокольпопексию и крестцово-остистую влагалищную фиксацию. Однако эти операции имеют ряд специфических осложнений. Все больше появляется работ по изучению альтернативного метода – лапароскопической пектопексии.

Цель исследования – оценить результаты пектопексии при апикальном пролапсе гениталий.

Материал и методы. В исследование включено 26 пациенток с апикальным пролапсом гениталий, которым выполнена лапароскопическая пектопексия с фиксацией шейки матки и/или влагалища полипропиленовой сеткой к связкам Купера в виде «гамака». Результаты операции оценивались по ее длительности, осложнениям и рецидиву пролапса гениталий. Отдаленные результаты были прослежены в сроки от 1 до 3 лет.

Результаты. Средний возраст пациенток составил $56,3 \pm 5,7$ лет, со средним индексом массы тела $26,3 \pm 2,0$ кг/м². Средняя продолжительность оперативного вмешательства составила $61,7 \pm 27,2$ минуты. Средний объем интраоперационной кровопотери составил $40,4 \pm 17,3$ мл. Ранений мочевого пузыря, толстой кишки, мочеточника, п. obturatoris, крупных сосудистых стволов не было. Нарушений дефекаций в послеоперационном периоде за время наблюдения не зарегистрировано. Рецидивов апикального пролапса гениталий не было. В двух наблюдениях возник рецидив пролапса гениталий в неоперированном отделе, а в одном случае возникло цистоцеле II степени после выполненной симультанно передней кольпоррафии. Неудовлетворительных результатов оперативного лечения в исследуемой группе не было.

Выводы. Лапароскопическая пектопексия – безопасный и эффективный способ коррекции апикальной формы генитального пролапса, но требуются проспективные сравнительные исследования по изучению этой методики.

Ключевые слова: апикальный пролапс гениталий, пектопексия, связка Купера, сетки.

Для цитирования: Филимонов В.Б., Васин Р.В., Васина И.В. Пектопексия как способ коррекции апикального пролапса гениталий. Экспериментальная и клиническая урология 2019;(4):139-144.

DOI: 10.29188/2222-8543-2019-11-4-139-144

Pectopexie as a method of a correction of an apical prolapse of genitalia

V.B. Filimonov^{1,2,3}, R.V. Vasin^{1,2,3}, I.V. Vasina^{2,3}

¹ Department of Urology with a course of surgical illnesses of the Federal State Budget Educational Institution of Higher Education Ryazan State Medical University of the Ministry of Healthcare of Russia (Head of Department, post-doctoral degree in medicine, Professor V.B. Filimonov)

² State Budget Institution of Ryazan Region «Municipal Clinical Hospital No.11» (Chief Medical Officer, post-doctoral degree in medicine, Professor V.B. Filimonov),

³ Ryazan regional «Centre of urogynaecology and nephrology» (the head of the centre - post-doctoral degree in medicine, Professor V.B. Filimonov)

Contacts: Vasin Roman Viktorovich, www.rw@mail.ru

Actuality. Nowadays among the most widely spread and effective methods of treatment of an apical prolapse of genitalia, sacrocolpopexie and sacral-spinal vaginal fixation are marked. However, these surgical operations have a number of specific complications. More works dedicated to research of alternative method – laparoscopic pectopexie – have appeared.

The aim of the research is to evaluate the results of pectopexie of apical prolapse of genitalia.

Material and methods. In the research 26 women-patients are included with an apical prolapse of genitalia, to whom laparoscopic pectopexie with fixation of uterine cervix and/or vaginal opening by a polypropylene mesh to Cooper's ligaments in the form of a «hammock» is performed. The operations results are evaluated according to their continuance, complications and regression of a prolapse of genitalia. Long-time results were checked within the period of from 1 to 3 years.

Results. An average age of the women-patients is $56,3 \pm 5,7$ years old, with an average index of body weight – $26,3 \pm 2,0$ g/m². An average continuance of surgical operation is $61,7 \pm 27,2$ minutes. An average volume of an intraoperational blood loss is $40,4 \pm 17,3$ ml. An injury of an urinary bladder, a large bowel, ureter, n. obturatoris, large vascular scapus was not occurred. Disorder of defecation in postoperational period within the period of monitoring was not registered. Regression of apical prolapse of genitalia was not revealed. In two cases a regression of prolapse of genitalia has occurred in the nonoperated sector, in one case cystocele of the second degree has occurred after simultaneously performed front colporrhaphy. Unsatisfying results of surgical treatment of the researched group were not revealed.

Conclusion. Laparoscopic pectopexie – harmless and effective method of correction of apical form of genitalia prolapse, but prospective comparative research of this method is needed.

Key words: apical prolapse of genitalia, pectopexie, Cooper's ligament, meshes.

For citation: Filimonov V.B., Vasin R.V., Vasina I.V. Pectopexie as a method of a correction of an apical prolapse of genitalia. Experimental and clinical urology 2019;(4):139-144.

Пролапс гениталий (ПГ) – распространенное урогинекологическое заболевание, встречающееся у 11,4–41% женщин [1,2]. ПГ является важной социальной проблемой, так как до 47% этих пациенток имеют трудоспособный возраст и многие отмечают значительное снижение качества жизни [3].

Апикальный пролапс гениталий (пролапс среднего отдела) включает в себя смещение вниз матки или шейки матки, а также купола влагалища (после ранее перенесенной гистерэктомии), связанный с повреждением маточно-крестцовых и кардинальных связок [4]. Адекватная поддержка апикальной части имеет важное значение в лечении ПГ, в том числе и при коррекции переднего и заднего отделов тазового дна у женщин [5,6].

Многочисленные исследования показали, что сакрокольпопексия с использованием сетчатого имплантата, фиксируемого к продольным связкам крестца, представляет собой наиболее эффективный вариант устранения апикального пролапса. Данный способ обеспечивает хорошие результаты (эффективность – 78-100%), с сохранением достаточной длины влагалища, восстановлением физиологической оси влагалища и половой функции [4,5,7]. Недостатками сакрокольпопексии являются – большая длительность операции, риск интраоперационного ранения пресакральных сосудов с кровотечением, нарушение дефекации и стрессовое недержание мочи [8]. По данным различных авторов около 8-15% пациентов после сакрокольпопексии были повторно оперированы [9,10]. Нарушение дефекации встречается у 0,1-5% пациентов после сакрокольпопексии и связано с уменьшением пространства в малом тазу сеткой, помещенной между крестцом и влагалищем (шейкой матки), спаечным процессом и повреждением нижнего гипогастрального нервного сплетения [7,8,11].

Недостатки операции сакрокольпопексии привели к поиску и разработке новых способов коррекции апикального ПГ. В 2011 г. С. Banerjee, K.G. Noe впервые представили результаты оперативного лечения апикальной формы ПГ с помощью нового способа – пектопексии, разработанного для пациенток с ожирением. В этом методе апикальный ПГ устраняется с помощью фиксации опущенных структур сеткой к куперовской связке (*ligamentum iliopectineale*) с обеих сторон. Сетка повторяет естественные структуры – круглые и широкие связки матки, восстанавливая утраченный подвешивающий связочный аппарат, и не вступает в конфликт с мочеточниками и кишечником [12].

В зарубежной литературе пектопексия лапароскопическим доступом представлена в качестве альтернативного метода лечения апикального ПГ, особенно у пациенток с заведомо трудным и сложным выделением промоториума при сакрокольпопексии [12,13,14]. В отечественной литературе по данным доступных источников информации нет работ посвященных пектопексии.

Все вышеизложенное и определило *цель исследования* – оценить результаты пектопексии при апикальном пролапсе гениталий.

МАТЕРИАЛЫ И МЕТОДЫ ИССЛЕДОВАНИЯ

В период 2016–2018 гг. на клинической базе ФГБОУ ВО РязГМУ Минздрава России обследованы и прооперированы методом пектопексии 26 женщин с ПГ II–IV стадии по классификации POP-Q, ICS (1996). Все операции были стандартизированы и выполнены одной хирургической бригадой.

Согласно цели исследования, критериями включения в исследование стали возраст женщин старше 18 лет, симптоматический изолированный апикальный ПГ или апикальный ПГ в сочетании с передним или задним ПГ II–IV стадии по классификации POP-Q, согласие пациенток на оперативное лечение и участие в данном исследовании. Критериями исключения были беременность, облучение малого таза в анамнезе, тяжелые сопутствующие соматические заболевания, являющиеся абсолютным противопоказанием к оперативному лечению, острые воспалительные процессы органов малого таза, злокачественные и предраковые заболевания гениталий, невозможность наблюдать пациентку в течение 12 месяцев после операции, поливалентная аллергия в связи с риском развития реакции отторжения полипропиленового имплантата.

Всем пациенткам в предоперационном периоде для установления диагноза и показаний к оперативному вмешательству было проведено комплексное клиническое, лабораторное и инструментальное обследование. Клиническое обследование включало сбор анамнеза, общий осмотр пациентки с оценкой эндокринной, нервной, сердечно-сосудистой, дыхательной, пищеварительной, мочевыделительной и половой систем. При гинекологическом исследовании оценку степени пролапса проводили в покое и при натуживании с определением ведущей точки пролапса по классификации POP-Q. Всем пациенткам производилось ультразвуковое исследование (УЗИ) органов малого таза, мочевыделительной системы и промежности.

Результаты оперативного лечения были оценены по следующим параметрам: длительность операции; интраоперационные осложнения; осложнения в раннем и позднем послеоперационном периоде; функциональные и анатомические результаты в отдаленном периоде. Эффективность хирургического лечения оценивали путем комплексного клиничко-лабораторного и инструментального обследования.

Отдаленные результаты оперативного вмешательства были прослежены у пациенток в сроки от 1 до 3 лет. Контрольное обследование пациенток проводили в сроки 1, 3, 6 и 12 месяцев после операции, затем ежегодно. Под анатомическим (объективным) рецидивом

ПГ понимали появление пролапса II и последующих стадий по классификации POP-Q.

Статистическую обработку массива данных проводили на персональном компьютере с помощью электронных таблиц «Microsoft Excel» и пакета прикладных программ «Statisticafor Windows» v.7.0, Stat SoftInc. (США). Рассчитывали следующие показатели: среднее арифметическое (M); стандартное отклонение (СО); коэффициент вариации; асимметрию и эксцесс с оценкой их репрезентативности по t-критерию Стьюдента; степень вероятности возможной ошибки (p). При оценке существенности различий между средними величинами вычисляли коэффициент достоверности по критериям Стьюдента. За уровень достоверности была принята вероятность различия 95,0% (p≤0,05). Для выявления доли факториального и случайного влияния проводили дисперсионный анализ полученных результатов.

Описание операции. Операция выполняется под эндотрахеальным наркозом. Проводится периоперационная антибиотикопрофилактика и профилактика венозных тромбоэмболических осложнений. Пациентка укладывается на операционном столе на спину с максимально разведенными ногами, согнутыми в коленных суставах, с приданием положения Тренделенбурга 30°–45° для смещения из полости малого таза петель тонкого кишечника. В полость мочевого пузыря устанавливается уретральный катетер Фолея № 16-20 по Ch. Обрабатывается операционное поле (передняя брюшная стенка, наружные половые органы и влагалище). Оперирующий хирург становится слева от пациентки, первый ассистент управляет лапароскопом и стоит справа от пациентки, второй ассистент стоит между ног пациентки и управляет маточным манипулятором.

Через параумбиликальный прокол иглой Вереша накладывается пневмоперитонеум и вводится 10 мм троакар с 30° лапароскопом. Устанавливаются один 12 мм (по средней линии живота ниже пупка) и два 5 мм троакара (в правой и левой подвздошных областях), при необходимости во влагалище устанавливается маточный манипулятор. Проводится обзорная лапароскопия, визуализируется матка или шейка матки/культя влагалища (при ранее перенесенной гистерэктомии/экстирпации матки). Вскрывается брюшина в области пузырно-маточной складки и вдоль круглых связок матки к подвздошно-обтураторной области справа и слева. Визуализируются анатомические ориентиры с обеих сторон – подвздошные сосуды (вена и артерия), запирательный нерв, связка Купера (ligamentum iliopectineale) (рис. 1). В брюшную полость заводится полипропиленовая сетка (поверхностная плотность 40-60 г/м²) размерами 20 см на 2 см. Середина имплантата фиксируется узловыми швам нерассасывающимся шовным материалом (например, пролен 2/0, монофил 2/0, PDS) к шейке матки (или культя влагалища при отсутствии

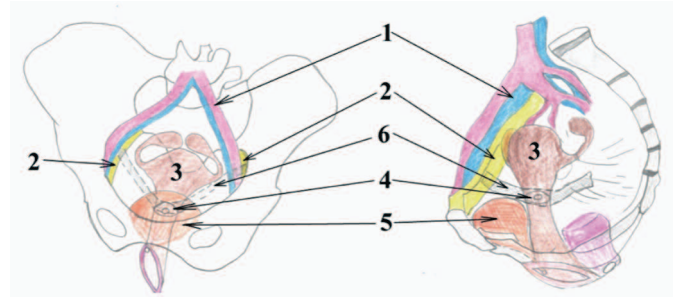


Рис. 1. Схематическое изображение пектопексии. 1 – подвздошные сосуды (вена и артерия), 2 – связка Купера (ligamentum iliopectineale), 3 – матка, 4 – шейка матки, 5 – мочевой пузырь, 6 – сетчатый полипропиленовый имплантат
Fig. 1. Schematic representation of pectopexy. 1 - iliac vessels (vein and artery), 2 - Cooper ligament (ligamentum iliopectineale), 3 - uterus, 4 - cervix, 5 - bladder, 6 - mesh polypropylene implant

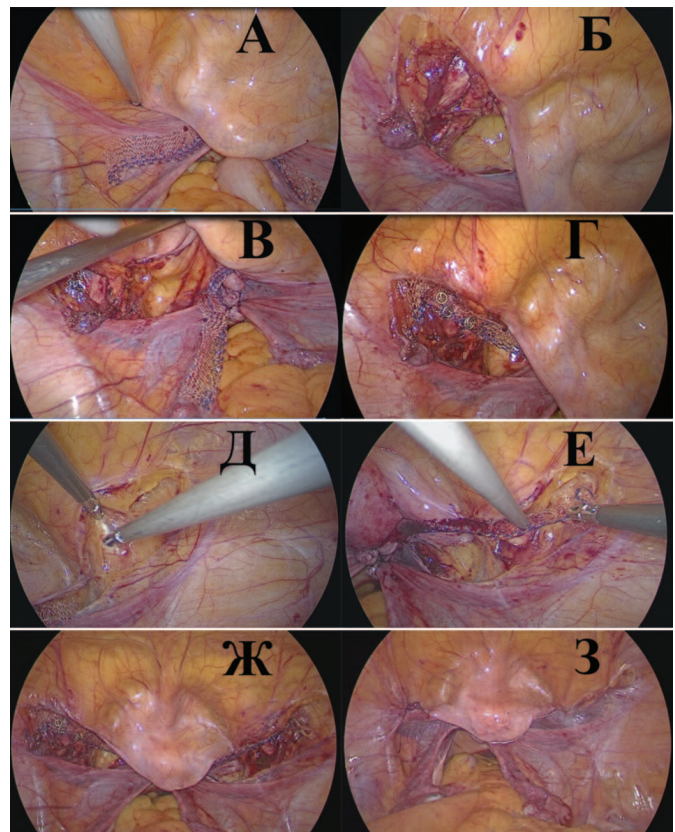


Рис. 2. Этапы операции пектопексии: А – в брюшную полость заведен полипропиленовый имплантат; Б – вскрыта брюшина в подвздошно-обтураторной области слева, визуализируется связка Купера (ligamentum iliopectineale); В – вскрыта брюшина в области пузырно-маточной складки и вдоль круглых связок матки и подвздошно-обтураторной области слева, визуализируются анатомические ориентиры подвздошные сосуды (вена и артерия) справа, связка Купера (ligamentum iliopectineale); Г – левая дистальная часть полипропиленовой сетки фиксирована герниостеплером к связке Купера; Д – вскрыта брюшина в области пузырно-маточной складки и вдоль круглых связок матки и подвздошно-обтураторной области справа; Е – правая дистальная часть полипропиленовой сетки фиксирована герниостеплером к связке Купера; Ж – купол влагалища фиксирован полипропиленовой сеткой к связкам Купера в виде «гаммака»; З – перитонизация сетки непрерывным швом рассасывающейся нитью

Fig. 2. Stages of pectopexy surgery: А - a polypropylene implant is inserted into the abdominal cavity; В - the peritoneum was opened in the iliac-obturator region on the left, the Cooper ligament (ligamentum iliopectineale) is visualized; С - the peritoneum was opened in the vesicle-uterine fold and along the round ligaments of the uterus and the iliac-obturator region on the left, anatomical landmarks of the iliac vessels (vein and artery) on the right, Cooper's ligament (ligamentum iliopectineale) were visualized; Г - the left distal part of the polypropylene mesh is fixed by a herniostapler to the Cooper ligament; Д - the peritoneum was opened in the area of the vesicoureteral fold and along the round ligaments of the uterus and the iliac-obturator region on the right; Е - the right distal part of the polypropylene mesh is fixed by a herniostapler to the Cooper ligament; Г - the dome of the vagina is fixed with a polypropylene mesh to the Cooper ligaments in the form of a «hammock»; Z - peritonization of the mesh with a continuous seam of absorbable thread

шейки матки). Дистальные части полипропиленовой сетки фиксируются к связке Купера с помощью герниостеплера или отдельными швами нерассасывающимся шовным материалом справа и слева с незначительным натяжением. Таким образом, создается фиксация шейки матки и/или влагалища полипропиленовой сеткой к связкам Купера в виде «гаммака». Производится перитонизация сетки непрерывным швом рассасывающейся нитью. Накладываются швы на троакарные раны.

РЕЗУЛЬТАТЫ И ОБСУЖДЕНИЕ

В ходе исследования установлено, что возраст пациенток варьировал от 47 до 65 лет. Жалобы пациенток с ПГ отражали степень вовлечения в процесс органов малого таза. Наиболее распространенной была жалоба на дискомфорт и ощущение инородного тела во влагалище, которая констатирована у 25 (96,2%) пациенток. Также часто встречались жалобы, связанные с нарушением мочеиспускания: учащенное мочеиспускание — 10 (38,5%) больных, чувство неполного опорожнения мочевого пузыря — 6 (23,1%), стрессовое и ургентное недержание мочи — 4 (15,4%) и 2 (7,7%), соответственно. Основные характеристики пациенток и анамнестические данные отражены в таблице 1.

Четыре женщины имели в анамнезе гистерэктомию. У 24 (92,3%) пациенток в анамнезе отмечено двое и более родов. У большинства пациенток течение ПГ сопровождалось сопутствующими экстрагенитальными заболеваниями.

При оперативном лечении апикального ПГ способом пектопексии по показаниям проводили одномоментную коррекцию переднего, заднего отделов тазового дна собственными тканями, трансобтураторную уретропексию полипропиленовой сеткой (табл. 2). При элонгации шейки матки выполняли ее ампутацию. Основным показанием к гистерэктомии с овариоэктомией и без во всех случаях было наличие сопутствующих заболеваний матки и придатков: рецидивирующая

Таблица 1. Характеристика пациентов
Table 1. Patient characteristics

Показатели Indicators	n = 26
Возраст, лет* Age, years *	56,3±5,7
Паритет* Parity*	2,3±0,6
Количество пациенток в менопаузе The number of patients in menopause	21
Длительность заболевания, лет* Duration of the disease, years*	7,5±3,3
Гистерэктомию в анамнезе, n (%) History of hysterectomy, n (%)	4 (15,4)
Индекс массы тела, кг/м ² * Body mass index, kg / m ² *	26,3±2,0

Примечание: *M±CO
Note: * M±CO

гиперплазия эндометрия, миома матки более 12 недель, миома матки в сочетании с аденомиозом, доброкачественные новообразования яичников, атипичная гиперплазия эндометрия.

Таблица 2. Симультанно выполненные операции
Table 1. Simultaneously performed surgery

Название операции Surgery name	n = 26
Передняя кольпоррафия, n (%) Front colpography, n (%)	4 (15,4)
Задняя кольпоррафия и перинеолеваторопластика, n (%) Posterior colpography and perineolevatoroplasty, n (%)	6 (23,1)
Ампутация шейки матки, n (%) Amputation of the cervix, n (%)	4 (15,4)
Обтураторная уретропексия полипропиленовой сеткой Obturator urethropexy polypropylene mesh	4 (15,4)
Гистерэктомию, n (%) Hysterectomy, n (%)	3 (11,5)

Средняя продолжительность оперативного вмешательства зависела от объема операции и составила 61,7±27,2 минуты (от 40 до 120 минут). Средний объем интраоперационной кровопотери составил 40,4±17,3 мл. Таких интраоперационных осложнений как ранение мочевого пузыря, толстой кишки, мочеочника, п. obturatoris, крупных сосудистых стволов, массивных кровотечений не было. Основные результаты пектопексии представлены в таблице 3.

Таблица 3. Результаты оперативного лечения апикального ПГ

Table 3. Results of surgical treatment of apical genital prolapse

Показатели Indicators	n = 26
Рецидив апикального ПГ, n (%) Relapse of apical genital prolapse, n (%)	0 (0)
Рецидив цистоцеле в оперированном отделе, n (%) Relapse of cystocele in the operated department, n (%)	1 (3,8)
Рецидив ПГ в противоположном (неоперированном) отделе, n (%) Relapse of genital prolapse in the opposite (non-operated) section, n (%)	2 (7,7)
Стрессовое недержание мочи de novo, n (%) Stress urinary incontinence de novo, n (%)	1 (3,8)
Ургентное недержание мочи de novo, n (%) Urgent incontinence de novo, n (%)	1 (3,8)
Запоры de novo, n (%) Constipation de novo, n (%)	0 (0)
Диспареуния de novo, n (%) Dyspareunia de novo, n (%)	1 (3,8)
Длительность пребывания в стационаре, койко/дни* Duration of hospital stay, bed/days *	5,7±1,5

Примечание: *M±CO
Note: * M±CO

Использование полипропиленового имплантата при пектопексии не привело к возникновению ассоциированных с сеткой осложнений. Ургентное недержание мочи de novo было нивелировано назначением M-холинолитиков, а пациентке со стрессовой мочевиной инконтиненцией de novo была выполнена обтураторная уретропексия полипропиленовой сеткой через 6 месяцев после пектопексии. Нарушений функции прямой кишки в послеоперационном периоде за время наблюдения не зарегистрировано.

Анализ распределения пациенток по стадиям ПГ по системе POP-Q до и после операции показал улучшение анатомии тазового дна в переднем, заднем и апикальных отделах у большинства пациенток при сохраненной общей длине влагалища (табл. 4). В послеоперационном периоде, через 12 месяцев после операции, рецидив ПГ выявлен у 3 (11,5%) пациенток, при этом рецидивов апикального ПГ не было. В двух наблюдениях рецидив ПГ возник в неоперированном отделе, а в одном случае возникло цистоцеле II степени после выполненной передней кольпорафии.

Окончательные результаты оперативного лечения ПГ спустя 12 месяцев и более были оценены как хорошие (полное восстановление функции: изменений и отсутствие рецидива ПГ) у 22 (84,6%) пациенток и удовлетворительные (полное восстановление функциональных изменений, но имелся рецидив ПГ I–II стадии по POP-Q) у 4 (15,4%) пациенток. Неудовлетворительных результатов (сохранение или усугубление стадии тазового пролапса и/или сохранение функциональных изменений) оперативного лечения в исследуемой группе не было.

ОБСУЖДЕНИЕ

В настоящее время среди наиболее распространенных и эффективных (эффективность – 90-96%) методик коррекции апикального ПГ, основанных на восстановлении апикального уровня поддержки (I, по DeLancey), выделяют сакрокольпопексию (открытым и лапароскопическим доступами), крестцово-остистую фиксацию (влагалищным доступом) [4,5,7,15]. Однако данные операции имеют ряд специфических осложнений.

При лапароскопической сакрокольпопексии в связи с особенностями выполнения операции, существует вероятность повреждения сигмовидной кишки, пресакральных вен и мочеточника [8,13]. J.E. Nygaard и соавт. в своей работе отметил, что частота возникновения кровотечения с выраженной кровопотерей при сакрокольпопексии составляет 4,4% случаев [7]. В сравнении с последней лапароскопической пектопексией не связана с высоким риском интраоперационных осложнений, так как используется фиксация опущенных структур сеткой к куперовским связкам и при этом сетка располагается вдоль круглых и широких связок, не пересекая мочеточ-

ник и кишечник [13,16]. K.G. Noe и соавт. в рандомизированном сравнительном исследовании 83 пациенток с ПГ сравнили результаты лапароскопической пектопексии и сакрокольпопексии. Исследование показало, что среднее время операции и кровопотеря были значительно ниже в группе пектопексии [13]. Наша работа так же подтверждает отсутствие интраоперационных осложнений при проведении лапароскопической пектопексии.

Наиболее частыми осложнениями сакрокольпопексии являются нарушение дефекации и возникновение стрессового недержания мочи de novo, встречающимися в диапазоне 17-37% и 4-50%, соответственно [7,8,11,13]. Расположение сетки при сакрокольпопексии между крестцом и влагалищем (шейкой матки) приводит к уменьшению пространства в тазу и может быть причиной нарушенной дефекации. Кроме того, повреждение нижнего гипогастрального нервного сплетения во время операции сакрокольпопексии, также способствует возникновению нарушений функции кишечника [7,11,17]. В нашем исследовании, как и в ранее опубликованных работах, после лапароскопической пектопексии не наблюдалось развития нарушения дефекации [12,13,14,16]. Возникновение ургентного и стрессового недержания мочи de novo согласно данным различных авторов при лапароскопической сакровагинопексии и пектопексии сопоставимо [6,7,11-17].

Важным и несомненным недостатком лапароскопической сакровагинопексии является длительная кривая обучения этой операции [18].

Выполнение крестцово-остистой фиксации при ПГ сопряжено с риском возникновения рецидива цистоцеле у 20-33% пациенток, что связано со смещением оси влагалища и «открытия» переднего отдела тазового дна [19]. Сакроспинальное прошивание приводит к жесткой фиксации к ней влагалища и девиации его, что проявляется диспареунией в 2-36% случаев [20,21].

На наш взгляд лапароскопическая пектопексия имеет ряд преимуществ: 1) все этапы операции проводятся в широкой области таза; 2) связка Купера является безопасной зоной, так как находится вдали от мочеточника, толстой кишки, пресакральных вен; 3) при этой операции не изменяется физиологическая ось влагалища; 4) фиксация к ligamentum iliopectineale является надежной. ■

Таблица 4. Распределение пациенток по стадии ПГ по системе POP-Q до и после операции, n (%)

Table 4. Distribution of patients according to the stage of genital prolapse according to the POP-Q system before and after surgery, n (%)

n = 26	Стадия пролапса Prolapse stage								Элонгация шейки матки Cervical elongation
	Ba I	Ba II	Ba III	Bp I	Bp II	Bp III	CIII	C IV	
До операции Before surgery	11 (42,3) *	1 (3,8)	3 (11,5) *	7 (26,9) *	2 (7,7) *	4 (15,4) *	18 (69,2) *	8 (30,8) *	4 (15,4) *
До операции After surgery	4 (15,4) *	1 (3,8)	1 (3,8) *	2 (7,7) *	0 (0) *	1 (3,8) *	0 (0) *	0 (0) *	0 (0) *

Примечание: *различия достоверны при сравнении до и послеоперационных p<0,05
 Note: * differences are significant when comparing before and postoperative p<0,05

ВЫВОДЫ

Пектопексия лапароскопическим доступом является безопасным и эффективным способом кор-

рекции апикальной формы генитального пролапса. Однако требуются дальнейшие проспективные сравнительные исследования по изучению этой методики. ■

ЛИТЕРАТУРА / REFERENCES

1. I. Nygaard, L. Brubaker, H.M. Zyczynski et al. Long-term outcomes following abdominal sacrocolpopexy for pelvic organ prolapse, *JAMA* 2013 May 15;309(19):2016-24. doi: 10.1001/jama.2013.4919.
2. Alkatout I, Mettler L, Peters G, Noe G, Holthaus B, Jonat W, et al. Laparoscopic hysterectomy and prolapse: a multiprocedural concept. *JLS* 2014 Jan-Mar;18(1):89-101. doi: 10.4293/108680813X13693422520846.
3. Diagnosis and management of ectopic pregnancy: Greentop Guideline No.21. *BJOG* 2016; 123(13):e15-e55. doi: 10.1111/1471-0528.14189.
4. Beer M, Kuhn A. Surgical techniques for vault prolapse: a review of the literature. *Eur J Obstet Gynecol Reprod Biol* 2005;119:144-55. doi: 10.1016/j.ejogrb.2004.06.042.
5. Maher C, Feiner B, Baessler K, et al. Surgery for women with apical vaginal prolapse. *Cochrane Database Syst Rev*. 2016. doi.org/10.1002/14651858.CD012376.
6. Barber MD, Maher C. Apical prolapse. *Int Urogynecol J* 2013 Nov;24(11):1815-33. doi: 10.1007/s00192-013-2172-1.
7. Nygaard IE, McCreery R, Brubaker L, Connolly A, Cundiff G, Weber AM, et al. Pelvic Floor Disorders Network. Abdominal sacrocolpopexy: a comprehensive review. *Obstet Gynecol* 2004;104:805-23. doi: 10.1097/01.AOG.0000139514.90897.07.
8. Kumar S, Malhotra N, Chumber S, Gupta P, Aruna J, Roy KK, et al. Control of presacral venous bleeding, using thumbtacks. *Arch Gynecol Obstet* 2007;276:385-6. doi: 10.1007/s00404-007-0344-2
9. Salvatore S, Athanasiou S, Digesu GA, Soligo M, Sotiropoulou M, Serati M, Antsaklis A, Milani R. Identification of risk factors for genital prolapse recurrence. *Neurourol Urodyn* 2009;28(4): 301-304. doi: 10.1002/nau.20639.
10. Dällenbach P, JungoNancoz C, Eperon I, Dubuisson JB, Boulvain M. Incidence and risk factors for reoperation of surgically treated pelvic organ prolapse. *Int Uro-gynecol J* 2012; 23(1):35-41. doi: 10.1007/s00192-011-1483-3.
11. Sarlos D, Brandner S, Kots L, Gyax N, Schaer G. Laparoscopic sacrocolpopexy for uterine and post-hysterectomy prolapse: anatomical results, quality of life and perioperative outcome a prospective study with 101 cases. *Int Urogynecol J Pelvic Floor Dysfunct* 2008;19:1415-22. doi: 10.1007/s00192-008-0657-0.
12. Banerjee C, Noe' KG. Laparoscopic pectopexy: A new technique of prolapse surgery for obese patients. *Arch Gynecol Obstet* 2011;284:631-635. doi: 10.1007/s00404-010-1687-7.
13. Noe KG, Schiermeier S, Alkatout I, Anapolski M. Laparoscopic pectopexy: a prospective, randomized, comparative clinical trial of standard laparoscopic sacral colpopocervicopexy with the new laparoscopic pectopexy-postoperative results and intermediate-term follow-up in a pilot study. *J Endourol* 2015;29:210-5. doi: 10.1089/end.2014.0413.
14. Kale A, Biler A, Terzi H, Usta T, Kale E. Laparoscopic pectopexy: initial experience of single center with a new technique for apical prolapse surgery. *Int Braz J Urol* 2017;43:903-909. doi: 10.1590/S1677-5538.
15. N. Meuman, S. Natalia, S. Vladimir, B. Jacob. Anterior needle-guided mesh in advanced pelvic organ prolapse: apical fixation on sacrospinous ligaments. *Eur J Obstet Gynecol Reprod Biol* 2014. Jan;172:120-3. doi: 10.1016/j.ejogrb.2013.09.045.
16. A. Biler, I. E. Ertas, G. Tosun, I. Hortu, U. Turkyay, O. E. Gultekin, G. Igci. Perioperative complications and short-term outcomes of abdominal sacrocolpopexy, laparoscopic sacrocolpopexy, and laparoscopic pectopexy for apical prolapse. *Int Braz J Urol* 2018 Sep-Oct;44(5):996-1004. doi: 10.1590/S1677-5538.
17. Akladios CY, Dautun D, Saussine C, Baldauf JJ, Mathelin C, Wattiez A. Laparoscopic sacrocolpopexy for female genital organ prolapse: establishment of a learning curve. *Eur J Obstet Gynecol Reprod Biol*. 2010 Apr;149(2):218-21. doi: 10.1016/j.ejogrb.2009.12.012.
18. S. Manodoro, E. Werbrouck, J. Veldman Review: The laparoscopic approach to pelvic floor surgery. *Obstet Gynaecol Forum* 2011;21:P2.
19. Tseng LH, Chen I, Chang SD, Lee CL. Modern role of sacrospinous ligament fixation for pelvic organ prolapse surgery - a systemic review. *Taiwan J Obstet Gynecol* 2013;52(3):311- 317. doi.org/10.1016/j.tjog.2012.11.002.
20. Mowat A, Wong V, Goh J, et al. A descriptive study on the efficacy and complications of the Capio (Boston Scientific) suturing device for sacrospinous ligament fixation. *Aust N Z J Obstet Gynaecol* 2018;58(1):119-124. https://doi. org/10.1111/ajo.12720.
21. Baumann M, Salvisberg C, Mueller M, Kuhn A. Sexual function after sacrospinous fixation for vaginal vault prolapse: bad or mad? *Surg Endosc* 2009;23(5):1013-1017. doi.org/10.1007/s00464-008-0108-5.

Сведения об авторах:

Филимонов В.Б. – д.м.н., заведующий кафедрой урологии с курсом хирургических болезней, Рязанский государственный медицинский университет имени академика И.П. Павлова, Рязань, Российская Федерация; главный врач ГБУ РО «ГКБ № 11» (г. Рязань); руководитель Рязанского областного «Центра урогинекологии и нефрологии», filimonov1974@mail.ru, AuthorID 695390

Filimonov V.B. – Dr. Sc., Head of Department of Urology with a course of surgical diseases, Ryazan State Medical University, Ryazan, Russian Federation. Head of clinical hospital № 11 (Ryazan). Head of Ryazan Regional Center for Urogynecology and Nephrology, filimonov1974@mail.ru ORCID 0000-0002-2199-0715

Васин Р.В. – к.м.н., доцент кафедры урологии с курсом хирургических болезней, Рязанский государственный медицинский университет имени академика И.П. Павлова; заместитель главного врача по хирургической помощи и организационной работе ГБУ РО «ГКБ № 11», Рязань, Российская Федерация; главный уролог Рязанского областного «Центра урогинекологии и нефрологии», www.rw@mail.ru, AuthorID 763346

Vasin R.V. – PhD, Assistant Professor of the Department of Urology with a course of surgical diseases, Ryazan State Medical University, Ryazan, Russian Federation; deputy chief physician for surgical care and organizational work of clinical hospital № 11 (Ryazan). Chief urologist of the Ryazan regional «Center of Urogynecology and Nephrology», www.rw@mail.ru, ORCID 0000-0002-0216-237

Васина И.В. – к.м.н., врач акушер-гинеколог ГБУ РО «ГКБ № 11» Рязань, Российская Федерация; главный гинеколог Рязанского областного «Центра урогинекологии и нефрологии», inna.vasina@bk.ru, AuthorID: 763488

Vasina I.V. – PhD, obstetrician-gynecologist of clinical hospital № 11 (Ryazan). Chief gynecologist of the Ryazan regional «Center of Urogynecology and Nephrology», inna.vasina@bk.ru, ORCID 0000-0002-7072-7980

Вклад авторов:

Филимонов В.Б. – концепция и дизайн исследования, 40%
Васин Р.В. – статистическая обработка, написание текста, 40%
Васина И.В. – сбор и обработка материала, 20%

Authors' contributions:

Filimonov V.B. – developing the research design, 40%
Vasin R.V. – obtaining and analyzing statistical data, article writing, 40%
Vasina I.V. – obtaining and analyzing statistical data, 20%

Конфликт интересов: Авторы заявляют об отсутствии конфликта интересов.

Conflict of interest. The authors declare no conflict of interest.

Финансирование: Исследование проведено без спонсорской поддержки.

Financing. The study was performed without external funding.

Статья поступила: 02.09.19

Received: 02.09.19

Принята к публикации: 30.09.19

Accepted for publication: 30.09.19

Для специалистов

Цистит? Не пугает! ЦИСТАЛИС помогает



«ЦИСТАЛИС» («CYSTALIS») представляет собой натуральный комплекс активных компонентов, которые благоприятно воздействуют на различные механизмы, позволяющие облегчить состояние при цистите и предотвратить его обострение.

Эффективная уникальная комбинация активных веществ против цистита в одном препарате - не имеет аналогов на рынке!

- Олигомерные проантоцианидины
- Арбутин
- D-манноза

ЦИСТАЛИС - новое слово при цистите!

SHPHARMA®
source of healing

www.shpharma.ru

№ свидетельства госрегистрации RU.77.99.11.003.E.001615.04.19 от 24.04.2019

БАД НЕ ЯВЛЯЕТСЯ ЛЕКАРСТВЕННЫМ СРЕДСТВОМ