

Варианты отведения мочи после применения малоинвазивных технологий лечения РПЖ

А.Д. Каприн

Кафедра урологии с курсом онкоурологии факультета повышения квалификации медицинских работников РУДН, городская клиническая больница № 20, Москва

Термин «малоинвазивный метод» подразумевает максимальное влияние на больной орган при минимальном воздействии на организм в целом. Однако даже такие щадящие методы могут иметь осложнения, которые существенно снижают качество жизни пациента и его удовлетворенность проведенным лечением рака предстательной железы.

ОСЛОЖНЕНИЯ МАЛОИНВАЗИВНЫХ ТЕХНОЛОГИЙ И ИХ УСТРАНЕНИЕ НА ПРИМЕРЕ БРАХИТЕРАПИИ

Статистика осложнений брахитерапии (таблица 1) чаще всего включает: задержку мочеиспускания (10,2%), стриктуры уретры (9,4%), недержание мочи (1,2%) (Каприн А.Д., 2009). Эти осложнения можно устранять двояко – консервативными и интервенционными методами.

К консервативным методам лечения относятся: применение аль-

фа-адреноблокаторов, антибактериальных (АБТ), противовоспалительных и гормональных препаратов, внутрипузырной озонотерапии. Нужно отметить, что эти препараты малоэффективны, т. к. после лучевого воздействия в предстательной железе и простатическом отделе уретры происходят специфические структурные изменения, связанные с развитием выраженного фиброза. Цель консервативного лечения – снизить выраженность симптомов раздражения нижних мочевых путей (уменьшение отека, дизурии и т.д.).

Интервенционные методы применяются для восстановления самостоятельного мочеиспускания. К ним относятся: стентирование мочеточников, ТУР предстательной железы, внутренняя оптическая уретротомия, контактная цистолитотрипсия, троакарная цистостомия, установка уретральных стентов.

Сразу после лучевого воздействия нарушение мочеиспускания может быть вызвано отеком тканей,

Urinary derivation after minimally invasive treatment for prostate cancer

A.D. Kaprin

и, соответственно, нужны меры по отведению мочи, которые могут позволить наблюдение за пациентом до восстановления самостоятельного мочеиспускания. Мы применяем уретральные катетеры длительного дренирования с антибактериальным и серебряным покрытием, которые не вызывают реакции тканей и могут находиться в уретре до 1,5 месяцев.

Хирургические манипуляции на мочевых путях зачастую заканчиваются установкой уретрального катетера или эпицистостомы, которые являются «входными воротами» для инфекции. С целью снижения вероятности инфицирования мочевых путей мы применяем закрытые дренажные системы, которые кроме мощной защиты от инфекции позволяют точно измерять почасовой диурез. ■

Таблица 1. Статистика осложнений брахитерапии

Осложнения			Авторы
Задержка мочеиспускания	Стриктура уретры	Недержание мочи	
10,2%	9,4%	1,2%	Каприн А.Д., Цыбульский А.Д., 2009.
1,5 – 27%	н/д	0,8 – 1%	Arlandis G.S., Bonilo Garsia M.A., 2009.
18%	н/д	7%	Blaivas J.G., Weiss J.P., 2006
11,4%	4,7%	н/д	Wehle M.J., Lissou S.W., 2004
2 – 25%	2 – 11%	0 – 1%	Beyer P. Blasko, Singh A., 2004.



Рисунок 1. Эндопротезы уретры

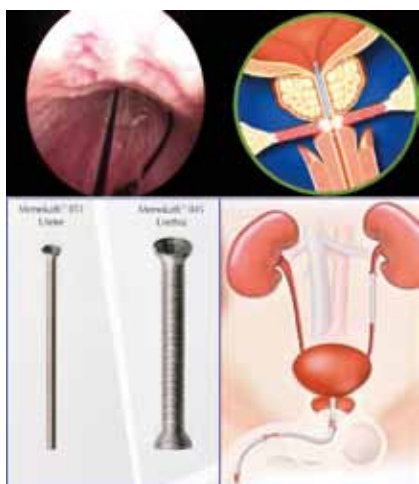

Рисунок 2. Использование современных высокотехнологичных материалов (стенты с памятью)

Стриктуры уретры, возникшие после радикальных методов лечения, имеют характерные особенности – как правило, это непротяженные стриктуры простатического, бульбо-мембранозного отделов уретры, пузырно-уретрального анастомоза, склонные к рецидивированию. Методы коррекции задержки мочеиспускания, которые мы можем предложить нашим пациентам:

- ТУР предстательной железы с удалением одной или двух долей предстательной железы. Большая тема для дискуссии – это сроки выполнения ТУР после лучевой терапии. Если выполнить ТУР до 6 месяцев после лучевой терапии, то имеется высокий риск развития повторной стриктуры уретры. Выполнение ТУР через 6 месяцев в 70% случаев приводит к развитию недержания мочи, а это уже более сложная категория пациентов;
- внутренняя оптическая уретротомия;
- установка уретральных стентов (рисунок 1).

В настоящее время многие производители занялись проблемой

производства металлических стентов для онкобольных. Недостатки применения стентов известны: быстрая инкрустация солями, невозможность проведения лучевой терапии после их установки. Сейчас появились новые стенты из металла с памятью формы (рисунок 2). Их характеризует ряд преимуществ: отсутствие инкрустации солями, интактность для окружающих тканей, отсутствие разогрева при лучевой терапии. Отдельную группу представляют растворимые биодеградирующие стенты (рисунок 3а, 3б, 3в). Их характеризуют:

- простота установки;
- полная биорезорбтивность (3-6-8 мес.);
- не требуют последующего удаления;
- сопровождение лучевой терапии;
- лечение стриктур.

Однако урологи должны понимать, что даже самый лучший стент не решит проблему задержки мочеиспускания после лучевой терапии радикально. Таким пациентам все равно требуется ТУР простаты для создания «мочевой дорожки». Трансуретральная резекция при постлучевом фиброзе простаты должна строго следовать принципам «экономного» удаления тканей, минимализации вмешательства в области наружного сфинктера. Из-за «лучевой денервации» последнего частота недержания мочи после ТУР достигает 70% (К.Ну, К. Wallner, 1998). Причина этого осложнения лечения в том, что отдел уретры фиброзно изменен, уретра часто нежизнеспособная и неэластичная (рисунок 4).

Выводы

Подбор метода лечения для каждого пациента должен рассматриваться не только в зависимости

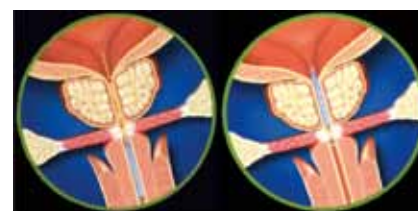

Рисунок 3а. Этапы установки уретральных стентов

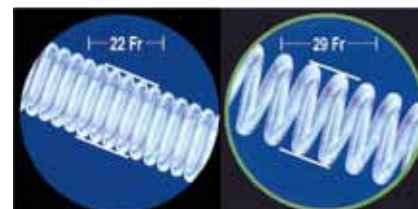


Рисунок 3б. Изменение его размера

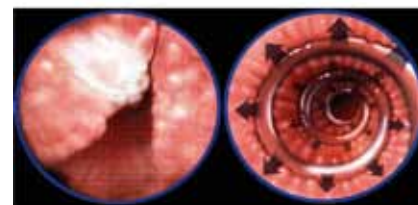
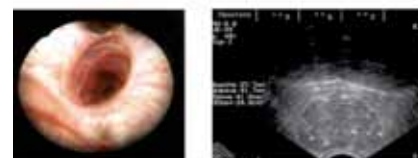


Рисунок 3в. Механизм действия



а Непrecное расположение источников I-125 после брахитерапии (в опасной близости от уретры и шейки мочевого пузыря)
б Простатический отдел уретры постлучевой фиброз 13 мес. после проведения брахитерапии I-125, СОД 140 Гр)

Рисунок 4. Паллиативные ТУР

от прогноза выживаемости, но и от прогностических факторов возникновения осложнений. Необходимо строжайшее соблюдение показаний для выбора варианта радикального лечения больных РПЖ, т.к. осложнения, возникающие после лечения, доставляют колоссальные страдания больному и крайне трудно поддаются лечению. ■

Ключевые слова: рак предстательной железы, брахитерапия, осложнения, стриктуры уретры, недержание мочи, стенты.

Keywords: prostate cancer, brachytherapy, complications, urethral stricture, urinary incontinence, stents.