

# Однотроакарный ретроперитонеоскопический доступ в лечении дивертикула чашечки почки в детском возрасте

Single troakar  
retroperitoneoscopic access in  
kidney's calyceal diverticulum  
treatment in childhood

N.R. Akramov, R.S. Baibikov

Calyceal diverticulum of the kidney diagnosed in children are extremely rare. This pathology can mimic other cystic renal lesion (simple, multiple cysts, polycystic et al.). In this connection, the correct diagnosis is difficult to establish. Handshaking in the study between the cystic cavity and pyelocalyceal system is the key for the diagnosis of calyceal diverticulum. In this report we present a case of treatment of calyceal diverticulum in a child with an initial diagnosis of a ultrasound of simple renal cysts. After confirming expression of the growth of kidney cyst, one year after its detection was performed computed tomography of the kidneys with contrast, which allowed a correct diagnosis and to conduct treatment using endovideosurgical single troakar retroperitoneoscopic access.

**Н.Р. Акрамов<sup>1,2</sup>, Р.С. Байбиков<sup>2</sup>**

<sup>1</sup>ГБОУ ВПО Казанский государственный медицинский университет  
Минздрава России, кафедра детской хирургии

<sup>2</sup>ГАУЗ Детская республиканская клиническая больница МЗ РТ,  
урологическое отделение

**Д**ивертикулы чашечки почки представляют собой заполненную жидкостью полость, имеющую связь с чашечно-лоханочной системой. Они бывают как врожденные, так и приобретенные после перенесенной инфекции мочеполового тракта, травмы или мочекаменной болезни. Диагностируются дивертикулы чашечки почки у детей достаточно редко [1-6], либо случайно, либо выявляются в процессе обследования пациентов, имеющих клинические симптомы различных урологических заболеваний. В мировой литературе имеется небольшое количество работ, посвященных диагностике и лечению дивертикула чашечки почки у детей и в течение последних 10 лет было опубликовано только 8 работ [1-8], и лишь одна из них – отечественная [1].

Диагностика дивертикулов чашечки почки у детей трудна из-за ультразвукового сходства с солитарной кистой почки [2]. При этом следует отметить, что ультразвуковое исследование является основным методом диагностики, однако оно может выявить наличие кисты почек, но не визуализирует его связь с чашечно-лоханочной системой. Хотя в работе Е.Н. Врублевской с соавт. указывается, что весьма информативным и надежным способом дифференциальной диагностики может являться фармако-ультразвуковое исследование с введением диуретиков [1]. Однако в большинстве публикаций отмечается, что

выявить связь между кистозной полостью и чашечно-лоханочной системой можно только при проведении контрастных исследований, таких как рентгеновская компьютерная томография или экскреторная урография, при этом скинтиграфия и магнитно-резонансная томография являются ключевыми методами исследования для установления правильного диагноза [2, 6-9]. Рентгеновская компьютерная томография почек принадлежит к стандартным процедурам обработки изображений у детей из-за лучшей визуализации мочевыводящих путей и схожей или даже сниженной дозы радиации в сравнении с обычной внутривенной урографией [2]. Изображение конечной фазы выведения препарата показывает повышение уровня контрастного вещества или увеличения плотности содержимого дивертикула [9].

Лечение дивертикула чашечки почки у детей составляет еще более сложную проблему, чем диагностика этого заболевания [3, 4]. В большинстве публикаций пациентов с дивертикулами чашечки предлагается вести консервативно. При этом отмечается, что наличие дивертикула почечной чашечки и лоханки могут приводить к таким осложнениям как развитие конкрементов в связи с задержкой мочи в почечном пространстве и рецидивирующих инфекций мочевыводящих путей, осложненных образованием абсцесса [2-4]. Возникновение вышеуказанных осложнений или увеличение размера дивертикула может быть

показанием для хирургического лечения [2].

Цель данной работы – демонстрация первого опыта лечения дивертикула чашечки почки путем выполнения однотроакарной ретроперитонеоскопической фенестрации с дренированием чашечно-лоханочной системы.

В апреле 2015 года в урологическое отделение ГАУЗ Детская республиканская клиническая больница МЗ РТ обратился пациент В., 12 лет с жалобами на периодические боли в верхней части живота в утренние часы. Впервые с этими жалобами родители ребенка обратились к педиатру по месту жительства в 2011 году. Пациенту был установлен клинический диагноз: дискинезия кишечника. Назначено соответствующее лечение. В течение трех лет лечение было не эффективным, в связи с чем пациенту 14 апреля 2014 года было проведено ультразвуковое исследование органов брюшной полости и забрюшинного пространства. По результатам эхографии почек было выявлено кистозное образование верхнего полюса правой почки, размерами 37,0×31,4 мм в сагитальном срезе и 37,0×30,9 мм во фронтальном срезе (рис. 1).

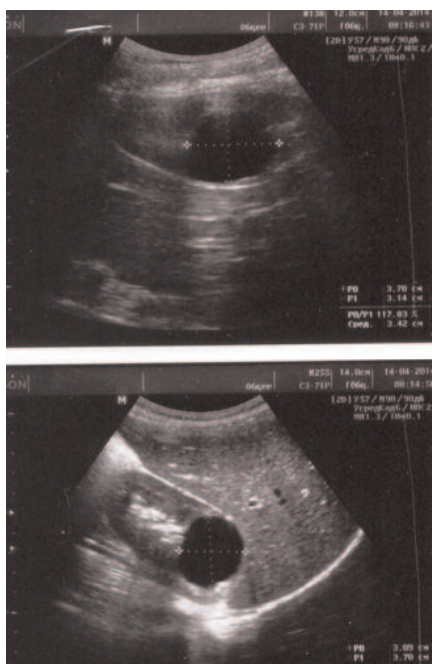


Рис. 1. Эхограмма пациента В., 11 лет от 14.04.2014. В верхнем полюсе правой почки определяется кистозное образование размерами 37,0 31,4 мм в сагитальном срезе и 37,0 30,9 мм во фронтальном срезе

Детским урологом амбулаторной сети было рекомендовано продолжить динамическое наблюдение с выполнением контрольного ультразвукового исследования через 6 месяцев, которое было проведено через 7 месяцев, 12 ноября 2014 г. По результатам обследования был отмечен незначительный рост кистозной полости до размеров 37,4×32,8 мм в сагитальном срезе и 36,3×35,6 мм во фронтальном срезе (рис. 2).

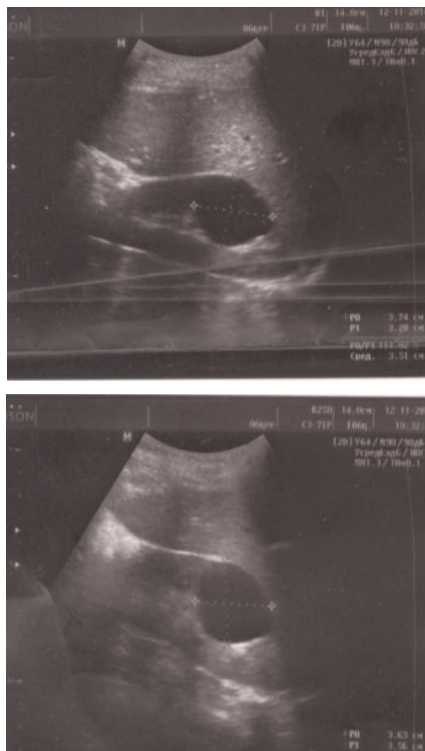


Рис. 2. Эхограмма пациента В., 11 лет от 12.11.2014. В верхнем полюсе правой почки определяется кистозное образование размерами 37,4×32,8 мм в сагитальном срезе и 36,3×35,6 мм во фронтальном срезе

Учитывая наличие роста кисты почки, 28 ноября 2014 г. ребенку была выполнена экскреторная урография, которая была интерпретирована следующим образом: в верхнем полюсе правой почки выявлена солитарная киста, деформирующая чашечно-лоханочную систему почки в виде «раздвигания» верхней и средней групп чашечек. При этом накопление контрастного вещества в кистозной полости за пределами чашечно-лоханочной системы на 15 и 25 минутах с его опорожнением на 60 минуте исследования не отмечено (рис. 3). Через 2 недели после проведения внутривенной урографии была выполнена микционная цисто-

графия, не выявившая каких-либо патологических изменений.

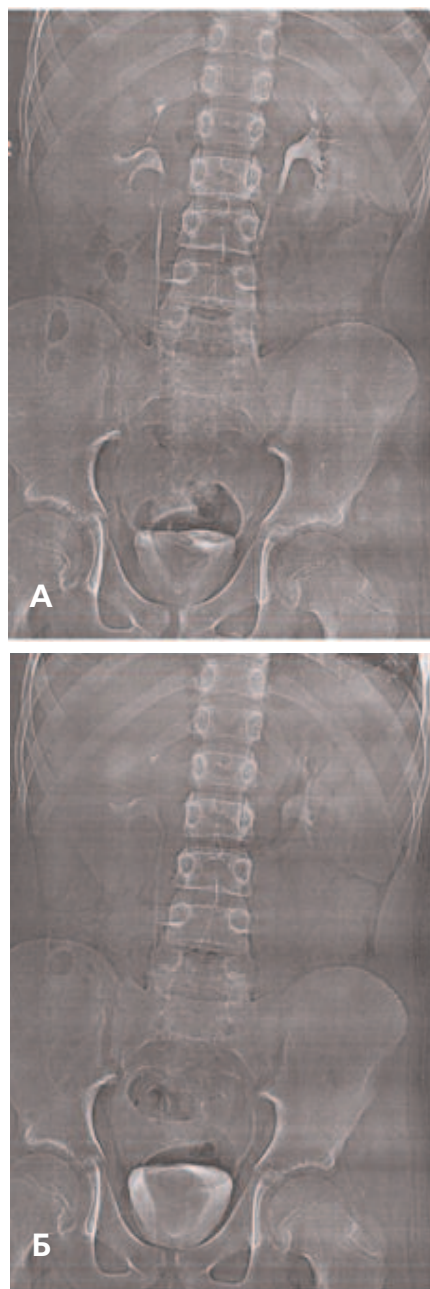


Рис. 3. Экскреторная урограмма пациента В., 11 лет от 28.11.2014. В верхнем полюсе правой почки на 15 (А) и 25 (Б) минутах исследования определяется накопление контрастного вещества за пределами чашечно-лоханочной системы диаметром около 4 см с деформацией последней в виде «раздвигания» верхней и средней групп чашечек

Однако пациенту было рекомендовано обратиться на прием к детскому урологу-андрологу в консультативную поликлинику ГАУЗ Детская республиканская клиническая больница МЗ РТ. 26 марта 2015 года ребенку было проведено ультразвуковое исследование, констатирующее продолжающийся рост соли-

тарной кисты верхнего полюса правой почки до размеров 47,6×35,6 мм в сагитальном срезе (рис. 4). При этом, проведенное ультразвуковое исследование с диуретической нагрузкой не показало изменений в размерах кистозной полости.

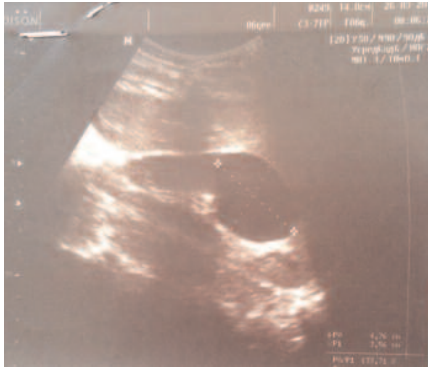

Рис. 4. Эхограмма пациента В., 12 лет от 26.03.2015. В верхнем полюсе правой почки определяется кистозное образование размерами 47,6 35,6 мм в сагитальном срезе

Учитывая клиническую картину с наличием болевого синдрома и интенсивного роста кисты правой почки ребенку было рекомендовано проведение рентгеновской компьютерной томографии органов брюшной полости и забрюшинного пространства с пероральным и внутривенным контрастированием, которая была выполнена 30 апреля 2015 года (рис. 5). В заключении исследования было указано: солитарная киста (дивертикул?) верхнего полюса правой почки размерами 38×40×50 мм, накапливающая контрастное вещество.

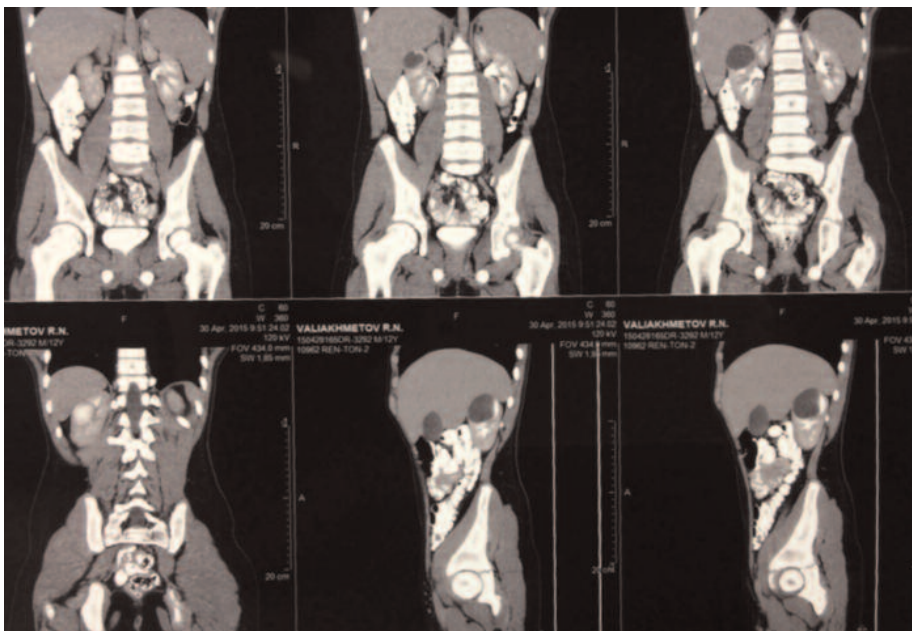


Рисунок 5. Компьютерная томограмма пациента В., 12 лет от 30.04.2015. В верхнем полюсе правой почки определяется кистозное образование, накапливающее контрастное вещество, максимальными размерами 38×40×50 мм

Лишь на клиническом разборе пациенту был установлен диагноз: дивертикул чашечки верхнего полюса правой почки. Родителям пациента было предложено хирургическое лечение ребенка с использованием однотроакарного ретроперитонеоскопического доступа.

6 мая 2015 года была выполнена хирургическая операция – однотроакарная ретроперитонеоскопическая фенестрация дивертикула чашечки верхнего полюса правой почки. При проведении операции использовали скальпель №11, безопасный троакар 5,5 мм, лапароскоп 5 мм 0° с рабочим каналом 3,5 мм, диссектор Мерилэнд диаметром, лапароскопические ножницы диаметром, отсос для лапароскопических операций, каждый диаметром 3 мм длиной 32 см, катетер Нелатона №8Ch, цистоскоп 9,5Ch, ригидный мочеточниковый катетер №4Ch, мочеточниковый стент double pig tail 4,7 Ch. В начале операции была проведена уретроцистоскопия с установкой ригидного мочеточникового катетера №4Ch в лоханку правой почки. Затем пациента уложили на операционном столе в положении лежа на боку, противоположном зоне хирургического интереса. Разрез кожи для установки порта длиной 7 мм провели по средней подмышечной линии между XI и XII ребром отступая 0,5 см от условной линии соединя-

щей ребра (рис. 6А). После установки троакара 5,5 мм в указанной области в забрюшинном пространстве создали давление 12 мм рт.ст. Затем ввели лапароскоп с рабочим каналом, при помощи которого провели ревизию забрюшинного пространства. Поверхность почки отделили от забрюшинной клетчатки с использованием диссектора Мерилэнд и ножниц диаметром 3 мм, которые вводили в рабочий канал лапароскопа. После обнаружения дивертикула чашечки, дальнейшее выделение почки прекратили (рис. 6Б).

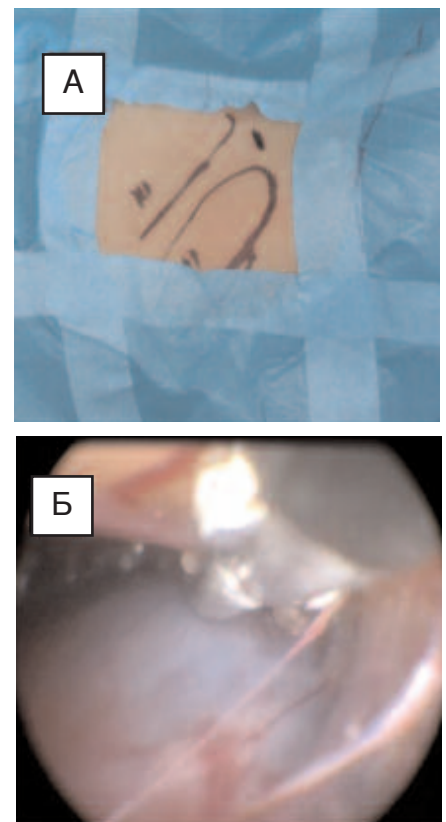


Рис. 6. Пациент В., 12 лет: А – указано место хирургического доступа при выполнении однотроакарной ретроперитонеоскопической фенестрации дивертикула чашечки почки; Б – обнаружен дивертикул чашечки правой почки (характерная голубоватая окраска стенки кистозного образования почки)

При помощи ножниц, отступая 3 мм от «здоровой» паренхимы почки произвели вскрытие дивертикула в наиболее тонком месте. Содержимое дивертикула удалили с помощью отсоса. Далее ножницами, введенными в рабочий канал лапароскопа, полностью иссекли стенку кисты отступая около 3 мм от края «здоровой» паренхимы почки. Иссеченную стенку кисты направили на патогистологическое

исследование. Затем произвели осмотр внутренней выстилки дивертикула, при этом был выявлен участок подозрительный на сообщение дивертикула с чашечно-лоханочной системой почки (рис. 7А). Далее в мочеточниковый катетер, установленный в начале операции был введен индигокармин в объеме 1 мл, который стал поступать из этого участка (рис. 7Б).

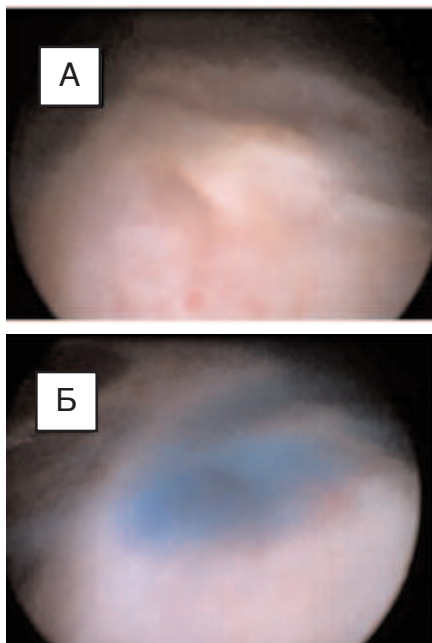


Рис. 7. Пациент В., 12 лет: А – участок стенки (в центре), подозрительный на сообщение дивертикула чашечки с чашечно-лоханочной системой почки; Б – поступление индигокармина в полость дивертикула через сообщение между чашечно-лоханочной системой почки и дивертикулом чашечки

Учитывая маленькие размеры сообщения (менее 1 мм в диаметре) L-образным диссектором сообщение было пережато и в режиме монополярной коагуляции произведена диатермия данного участка дивертикула (рис. 8А). Затем прикосновением изогнутой части браншей L-образного диссектора к выстилке дивертикула обработана оставшаяся часть полости. Перед завершением процедуры было проведено контрольное введение индигокармина в объеме 3 мл в мочеточниковый катетер – контрастное вещество из чашечно-лоханочной системы через сообщение не поступало (рис. 8Б).

Ретроперитонеоскопическую часть операции завершили десуфля-

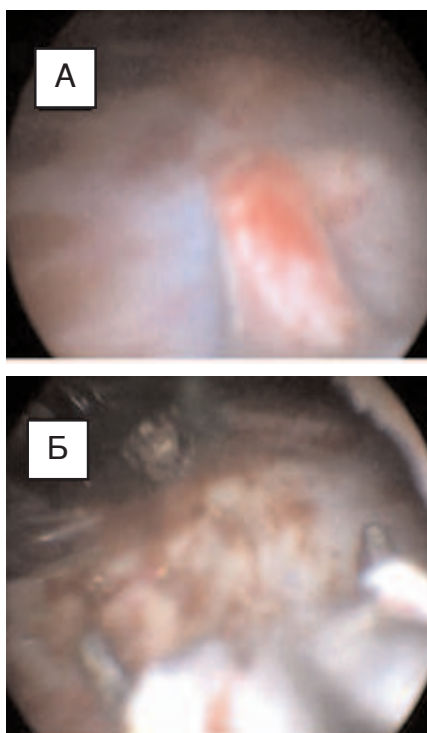


Рис. 8. Пациент В., 12 лет: А – сообщение между дивертикулом чашечки и чашечно-лоханочной системой правой почки зажато между браншей L-образного диссектора; Б – вид полости дивертикула после обработки во время контрольного введения индигокармина в чашечно-лоханочную систему – контрастное вещество в полость дивертикула не поступает

цией воздуха из забрюшинного пространства и установкой в полость дивертикула катетера Нелатона №8 Ch (рис. 9А), который фиксировали к коже при помощи лейкопластыря. Швы на операционную рану не накладывали, а дренирующий катетер фиксировали при помощи лейкопластыря (рис. 9Б).

При окончании операции мочеточниковый катетер был удален и при помощи цистоскопа в лоханку правой почки установлен мочеточниковый стент double pig tail 4,7Ch, а в мочевой пузырь установлен катетер Фолей №10Ch. Продолжительность операции составила 60 минут, кровопотеря была менее 5 мл. На вторые сутки после операции пациент начал самостоятельно передвигаться, отменены анальгетики. В течение первых двух суток из дренажа поступало соответственно 28 и 20 мл раневого отделяемого в сутки. С третьих суток отделяемое стало уменьшаться (12 мл) и к пятым суткам послеоперационного наблюдения выделение трансудата из дивертикула чашечки прекратилось.

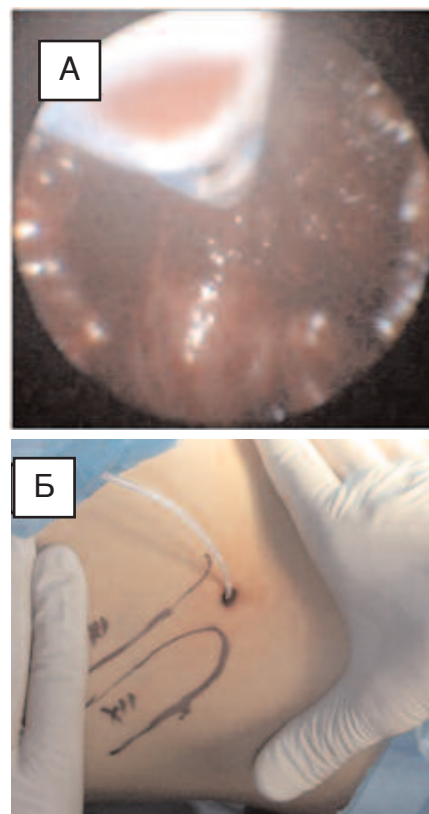


Рис. 9. Пациент В., 12 лет: А – интраоперационная установка в полость дивертикула катетера Нелатона №8 Ch; Б – внешний вид послеоперационной раны с установленным дренирующим катетером Нелатона №8 Ch

На контрольной обзорной урограмме на 6-е сутки после операции визуализирован мочеточниковый стент, дренирующий лоханку правой почки в мочевой пузырь (рис. 10А). В связи с полученными данными,

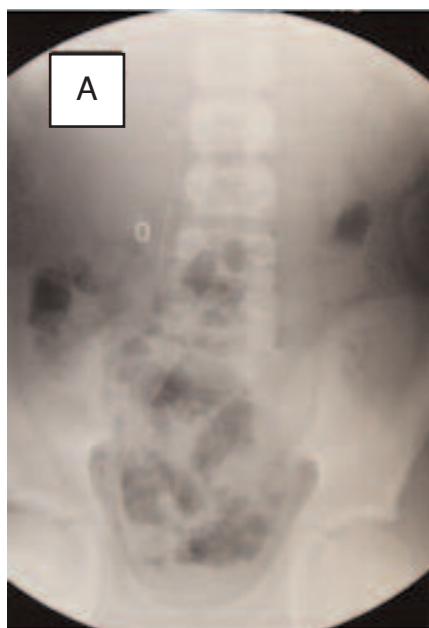

Рис. 10А. Пациент В., 12 лет: А – обзорная рентгенография органов брюшной полости (визуализируется мочеточниковый стент, дренирующий лоханку правой почки в мочевой пузырь);

дренирующий дивертикул катетер №8Ch был удален. Катетер Фолей удален из мочевого пузыря на 7-е сутки после операции, после чего пациент в удовлетворительном состоянии был выписан из стационара (рис. 10Б).

Таким образом, в отличие от предложенных ранее методов хирургического лечения дивертикулов чашечек почек, описанный способ одностроакарной ретроперитонеоскопической фенестрации дивертикула чашечки почки выполняется через один хирургический доступ длиной 8 мм, по эффективности сходен с открытыми и многопортовыми ретроперитонеоскопическими доступами и превосходит пункционный метод. А по травмирующему воздействию на организм, косметическому эффекту и длительности реабилитационного периода лучше в

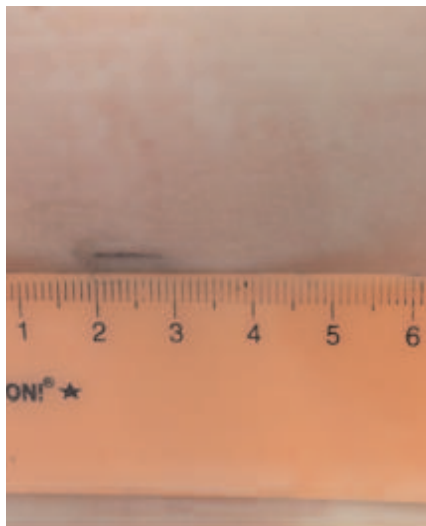


Рис. 10 Б. Пациент В., 12 лет:  
Б – вид послеоперационной раны на 7-ые сутки после операции (длина разреза 8 мм)

сравнении с открытыми и многопортовыми ретроперитонеоскопическими доступами, и сопоставим с пункционными методиками.

## ЗАКЛЮЧЕНИЕ

1. В случае обнаружения кистозного образования в почке ребенка, дифференциальная диагностика должна включать в частности: простую кисту, дивертикул чашечки и первые проявления аутосомно-доминантного поликистоза почек, для чего необходимо контрастное исследование в виде рентгеновской компьютерной томографии.

2. Ведение дивертикула чашечки у детей включает в себя ультразвукографическое наблюдение, консервативное лечение и реже требует хирургического вмешательства.

3. Способ одностроакарной ретроперитонеоскопической фенестрации дивертикула чашечки почки с дренированием чашечно-лоханочной системы может являться операцией выбора у детей с данной патологией. ■

## Резюме:

Дивертикул чашечки почки у детей диагностируется крайне редко. Данная патология может имитировать другие кистозные поражения почек (солитарные, множественные кисты, поликистоз и др.). В связи с чем правильный диагноз бывает трудно установить. Подтверждение связи при исследовании между кистозной полостью и чашечно-лоханочной системой является ключевым для диагностики дивертикула чашечки. В этом сообщении мы представляем случай лечения дивертикула чашечки у ребенка, с начальной ультразвуковой диагностикой простой почечной кисты.

После подтверждения выраженного роста кистозной полости почки через один год после ее выявления была проведена рентгеновская компьютерная томография почек с контрастированием, которая позволила установить правильный диагноз и провести эндовидеохирургическое лечение с использованием одностроакарного ретроперитонеоскопического доступа.

**Ключевые слова:** кистозные заболевания почек, дивертикул чашечки, дети.

**Key words:** cystic kidney disease, calyceal diverticulum, children.

## ЛИТЕРАТУРА

1. Врублевская Е.Н., Коварский С.Л., Врублевский С.Г. Хирургическое лечение дивертикула почечной чашечки у девочки 5 лет. // Детская хирургия. 2010. N1. С. 51-53.
2. Bombiński P, Warchoł S, Brzewski M, Biejat A, Dudek-Warchoł T, Krzemię G, Szmigielska A, Toth K. Calyceal diverticulum of the kidney – diagnostic imaging dilemma in pediatric patients – case report. // Pol J Radiol. 2015. Vol. 80. P. 27-30.
3. Casale P, Grady RW, Feng WC, Joyner BD, Mitchell ME. The pediatric calyceal diverticulum: diagnosis and laparoscopic management. // J Endourol. 2004. Vol. 18, N 7. P. 668-671.
4. Estrada CR, Datta S, Schneck FX, Bauer SB, Peters CA, Retik AB. Calyceal diverticula in children: natural history and management. // J Urol. 2009. Vol. 181, N 3. P. 1306-1311.
5. Karmazyn B, Kaefler M, Jennings SG, Nirmala R, Raske ME. Calyceal diverticulum in pediatric patients: the spectrum of imaging findings. // Pediatr Radiol. 2011. Vol. 41, N 11. P. 1369-1373.
6. Kavukcu S, Cakmakci H, Babayigit A. Diagnosis of calyceal diverticulum in two pediatric patients: a comparison of sonography, CT, and urography. // J Clin Ultrasound. 2003. Vol. 31, N 4. P. 218-221.
7. Marietti S, Woldrich J, Durbin J, Sparks S, Kaplan G, Chiang G. Urologic findings on computed tomography of the abdomen and pelvis in a pediatric population. // J Pediatr Urol. 2013. Vol. 9, N 5. P. 609-612.
8. Surendrababu NR, Govil S. Diagnostic dilemma: calyceal diverticulum vs. complicated cyst. // Indian J Med Sci. 2005. Vol. 59, N 9. P. 403-405.
9. Stunell H, McNeill G, Browne RF, Grainger R, Torreggiani WC. The imaging appearances of calyceal diverticula complicated by uroliathasis. // Br J Radiol. 2010. Vol. 83, N 994. P. 888-894.