

Морфологическая оценка простатопротекторного действия свечей с масляным экстрактом маклюры в эксперименте

Morphological estimation of prostate protective activity of suppositories with maclura pomifera oil extract

A. V. Zaychenko, Y.A. Tatskiy,
V.A. Korotkov, E.N. Kovalenko,
A. V. Andriyanenkov,
A.S. Kukhtenko

The article presents the results of an experimental study prostatic action candles with oil extract maclure (OEM) on experimental models of prostatitis which caused rectal administration mixture of turpentine. The pharmacological activity was evaluated according to the morphological study of tissues after the introduction of the prostate with OEM suppositories in the dose of 380 mg/kg in male therapy regimen with prostatitis model. Found that the use of OEM restores the structure of the prostate tissue and prevents the accumulation of eosinophils in the intercellular space, contributing to a complete reproduction of morphological pattern to the level of intact animals, reduces the growth of fibroblasts and the release of proinflammatory mediators. Results obtained due to the presence of flavonoids that inhibit OEM kalmomodulin dependent enzymes, altering membrane permeability, reduce histamine release from mast cells and basophils, The ability to inhibit the activity of lipoxygenase and cyclo-leveling accumulation of prostaglandins and leukotrienes. The presence of BAS fitosteroids OEM provides a positive effect on the endocrine system of animals, normalizing prostatic epithelial secretory activity, hormone reception, the metabolism of sex hormones, which was manifested in the restoration of the targeted organ morfoarhetikoniki.

By its efficiency prostatic protection action candles with OEM dose of 380 mg / kg did not yield drug comparison prostaplanu forte 35 mg/kg. The results obtained allow to justify the subsequent preclinical studies suppositories OEM to replenish the arsenal prostatoprotektorov domestic natural origin.

А.В. Зайченко, Ю.А. Тацкий, В.А. Коротков, Е.Н. Коваленко, А.В. Андрияненко, А.С. Кухтенко

Национальный фармацевтический университет, Украина, г. Харьков

Хронический простатит (ХП) до настоящего времени остается самым распространенным урологическим заболеванием. В 28% случаев ХП является причиной всех обращений к урологу, а в общей структуре андрологических заболеваний составляет от 38 до 70%. В Украине ХП страдает каждый третий мужчина репродуктивного возраста [1, 2, 3]. Среди осложнений ХП серьезную медицинскую и социальную проблему представляет снижение репродуктивного здоровья мужчин: примерно у 40% пациентов выявляются нарушения генеративной функции, сексуальные расстройства наблюдаются более чем у 45% больных [1]. В среднем у 25% пациентов развиваются клинические симптомы, требующие активного лечения [3].

Для лечения ХП предложено много комбинированных схем с использованием лекарственных препаратов различных фармакологических групп. Однако эффективность терапии часто осложняется побочными эффектами и имеет ряд противопоказаний [4-6]. Новые стандарты терапии ХП отводят особую роль фитопрепаратам которые содержат комплексы биологически активных веществ (БАВ), обеспечивают выраженную терапевтическую эффективность и безопасность [7].

Сегодня ассортимент простатопротекторов крайне ограничен. В связи с этим разработка новых эффективных и безопасных современных фитопрепаратов с комплексным действием, способных одновременно воздействовать на различные звенья

патогенеза ХП и оказывать положительное воздействие на репродуктивный статус, является актуальной задачей отечественной фармации.

Объектом нашего исследования стали ректальные суппозитории, содержащие 126 мг масляного экстракта маклюры (МЭМ). Цель исследования: морфологическое изучение простатопротекторного действия суппозиториев с масляным экстрактом маклюры в дозе 380 мг/кг на модели экспериментального скипидарного простатита у крыс.

МАТЕРИАЛЫ И МЕТОДЫ ИССЛЕДОВАНИЯ

Масляный экстракт маклюры содержит флавоноиды, тритерпены, фитостерины, аминокислоты и витамины. Маклюра на сегодняшний день изучена недостаточно, хотя известно ее широкое применение в народной медицине. Экстракты растения используют при артрите, проктите, простатите, сердечно-сосудистых, кожных и геморрагических заболеваниях. Сырье Маклюры является неофициальным, но учитывая, что в ее составе присутствуют флавоноиды, фитостероиды, целесообразно предположить ее эффективность при простатитах. Течение модельной патологии вызванной скипидаром позволяет воспроизвести в эксперименте гемодинамические и иммунологические нарушения, которые возникают при ХП.

Экспериментальные исследования проводили на белых половозрелых нелинейных крысах-самцах массой 290-320 г. Скипидарный простатит вызвали ректальным введением живот-

ным 1 мл смеси скипидара с димексидом в соотношении 3:1. Смесь вводили два раза с интервалом в одни сутки. Димексид использовали как пенетрант, усиливающий проницаемость гистогематического барьера с целью большей абсорбции скипидара [4].

Экспериментальные животные были разделены на 4 группы: I – интактные самцы (интактный контроль); II – животные с нелеченым простатитом (контрольная патология); III – животные с простатитом, которым вводили суппозитории с МЭМ в дозе 380 мг/кг; IV – животные с простатитом, которым вводили препарат сравнения – простаплант форте в дозе 35 мг/кг. Исследуемые препараты вводили один раз в сутки, начиная с четвертого дня и до конца эксперимента (13-е сутки). Дозу препарата сравнения для крыс рассчитывали с помощью коэффициента видовой чувствительности Рыболовлева Ю.Р., исходя из суточных доз для человека [8].

После выведения животных из эксперимента на 14-е сутки предстательную железу (ПЖ) извлекали, взвешивали, готовили к гистологическому исследованию: ткань ПЖ фиксировали в 10% растворе формалина, обезвоживали в спиртах возрастающей крепости, заливали в целлоидин-парафин. Срезы окрашивали гематоксилином и эозином [9]. Морфологическое изучение ПЖ проводили с использованием микроскопа с цифровым фотоаппаратом NikonColPix4500 при участии ст.н.с. ЦНДЛ НФаУ Ларьяновской Ю.Б. Фотографии обрабатывали на компьютере Pentium4GHzc помощью программы NikonView5.

При работе с животными придерживались «Общих этических принципов проведения экспериментов на животных» (Украина, 2001), которые согласованы с положениями «Европейской конвенции о защите позвоночных животных, используемых для экспериментальных и других научных целей» (Страсбург, 1986).

РЕЗУЛЬТАТЫ

Гистологическое исследование тканей ПЖ группы животных интакт-

ного контроля позволило установить, что предстательная железа состоит из многих конечных отделов различных по виду и размеру простатических железок (ацинусов), расположенных как одиночно, так и небольшими группками. Межацинарная строма была представлена рыхлой волокнистой тканью, объем которой также варьировал в зависимости от зоны и локализации ацинусов. Местами в строме отличались мелкие кровеносные сосуды венозного типа (рис. 1).

В окружности части ацинусов хорошо представлена узкая полоска гладкомышечной ткани. Внутренняя поверхность ацинусов выстлана высокими кубическими или цилиндриче-

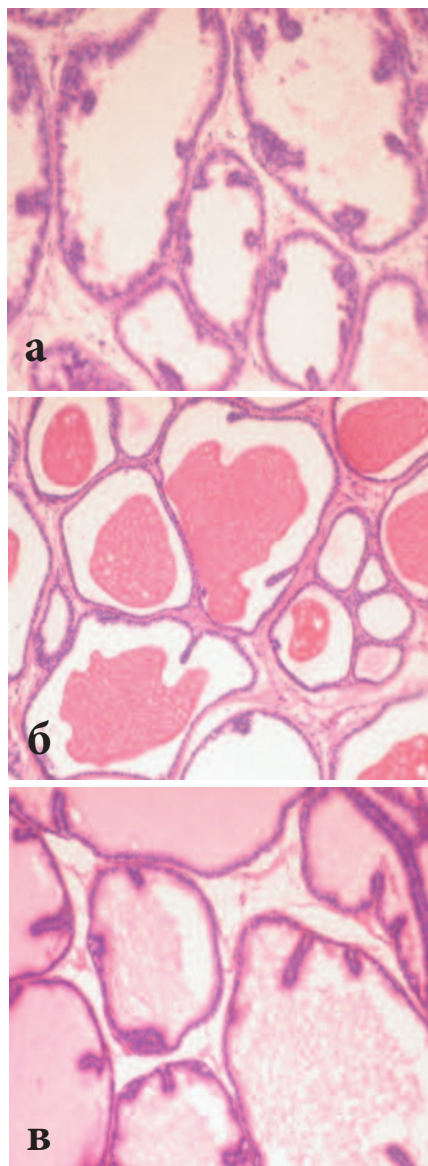


Рис. 1. Дорсолатеральная доля предстательной железы интактных крыс. Нормальное состояние различных типов простатических железок: а – каудальная зона б – у семявыносящего протока; в – у простатической части мочевого канала. Окраска гематоксилином и эозином x100

скими клетками, эпителий собран в многочисленные складки различной длины. В просвете ацинусов простатических железок содержался разный по плотности, степени эозинофилии и полноте заполнения полости секрет.

После двукратного ректального введения скипидара в исследованной дорсолатеральной части ПЖ крыс прослеживался различный по выраженности воспалительный процесс, гемодинамические нарушения. Инфильтраты с эозинофильными клетками, примесью лимфоцитов и гистиоцитов располагались в межацинарной строме (рис. 2 а), тканях у семявыносящих протоков (рис. 2 б). Продуктивная воспалительная реакция прослеживалась и в

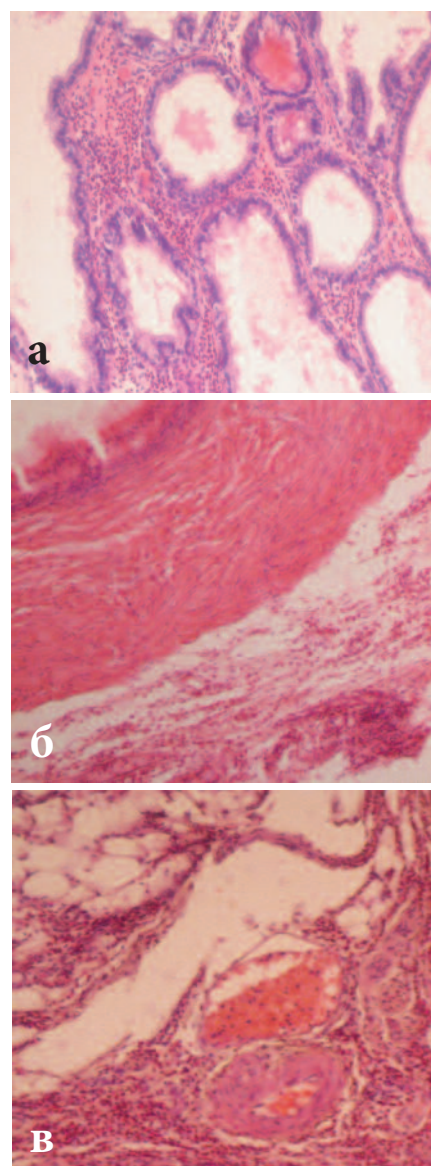


Рис.2. Дорсолатеральная часть предстательной железы крыс после введения скипидара: а – воспалительная реакция в межацинарной строме; б – в прослойке рыхлой соединительной ткани у ампулы семявыносящего протока; в – в парапростатической ткани периваскулярно. Окраска гематоксилином и эозином x100

парапростатической ткани. В кровеносных сосудах межацинарной стромы и парапростатической ткани наблюдали признаки застоя: резкое расширение просвета, полнокровие сосудов, часто стаз эритроцитов. Кроме того, ацинусы части простатических железок были растянутыми, иногда деформированными (рис. 2 в).

После введения свечей с МЭМ в лечебном режиме у большинства крыс практически отсутствовали воспалительные проявления в межацинарной строме и в разных зонах дорсолатеральной части ПЖ (рис. 3 а),

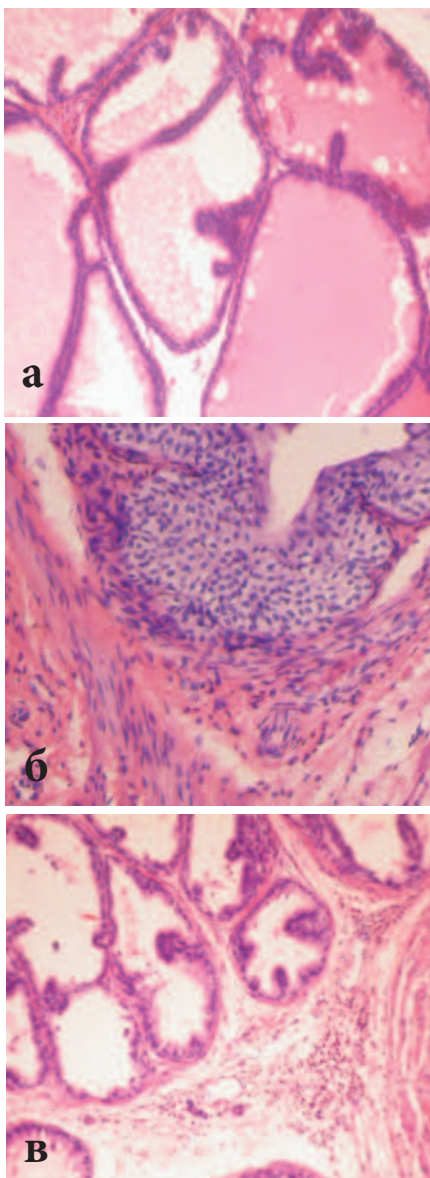


Рис. 3. Дорсолатеральная доля предстательной железы крыс, которым на фоне скипидара вводили свечи с МЭМ: а – отсутствие воспалительной реакции в межацинарной строме; б – нормальное состояние простатической части мочевыводящего протока; в – умеренные воспалительные клеточные инфильтраты в каудальной зоне. Окраска гематоксилином и эозином x200

тканях ампулы семявыносящих протоков, (рис. 3 б). Только у незначительной части животных наблюдали мелкие очаги воспаления в отдельных зонах ПЖ (рис. 3в). У всех самцов наблюдали исчезновение расстройств местной гемодинамики. Большинство ацинусов простатических железок по морфофункциональному состоянию не отличалась от таких у животных контрольной группы.

Использование на фоне скипидарного простатита препарата сравнения – простапланта форте, также способствовало уменьшению воспалительного процесса и сосудистых расстройств во всех зонах ПЖ у большинства крыс (рис. 4 а), хотя сохранялись отдельные проявления воспаления в межацинарной строме и парапростатической ткани (рис.4 б).

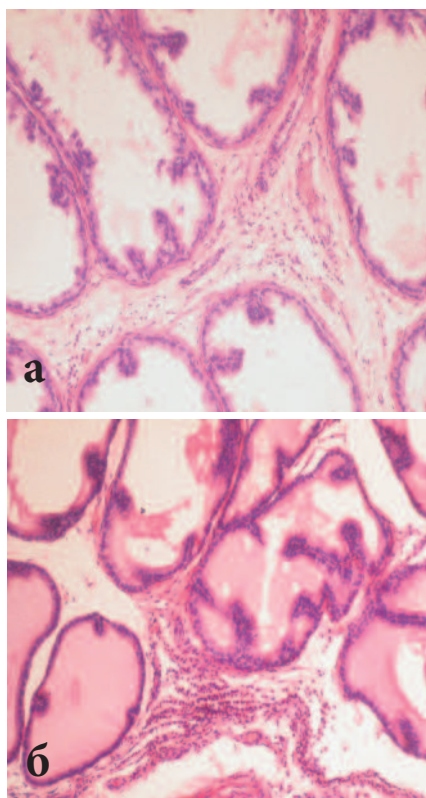


Рис. 4. Дорсолатеральная доля предстательной железы крыс, которым на фоне скипидара вводили простаплант форте дозой 35 мг/кг: а – остатки воспалительной реакции межацинарно в каудальной зоне; б – умеренное воспаление в каудальной зоне простаты. Окраска гематоксилином и эозином x100

ОБСУЖДЕНИЕ

Проведенные морфологические исследования по изучению простатопротекторного действия свечей

с МЭМ на модели скипидарного простатита у крыс позволили установить, что на 13-й день после ректального введения скипидара с димексидом в дорсолатеральной части ПЖ крыс наблюдали наличие воспалительного процесса, который сопровождался расстройством местной гемодинамики. Свечи с МЭМ, которые вводили на фоне скипидарного простатита, уменьшали проявления воспалительной и сосудистой реакции, способствовали восстановлению структуры предстательной железы животных, что, по-видимому, связано с мембранопротекторным, противовоспалительным действием компонентов экстракта.

Применение МЭМ восстанавливает структуру ткани ПЖ и предупреждает накопление эозинофилов в межклеточном пространстве, способствуя полному воспроизведению морфологической картины до уровня интактных животных. Так, в исследованиях Anders HJ. et al. представлена способность флавоноидов ингибировать индукцию хемотоксинов (интерлейкина-8, моноцитарного хемотоксического белка-1, лейкотриен-B4), проявляя свойства ингибиторов липооксигеназы [10]. Friesenecker V. et al. показали способность флавоноидов уменьшать адгезивные свойства нейтрофилов за счет ингибирования адгезивных молекул эндотелием и лигандов лейкотриенового и лейкоцитарного интегринов (LFA-1, MAC-1) [11]. Bennet JP. et al. помимо антиадгезивного эффекта флавоноидов, описали антиагрегационный эффект, который достигается за счет модуляции рецепторов Ca²⁺-каналов плазматической мембраны нейтрофилов [12].

Следует отметить влияние флавоноидов на экспрессию генов противовоспалительных молекул TNF- α , IL-1, IL-6 [13]. Данное взаимодействие осуществляется посредством активации транскрипционного фактора, модулируя инактивацию цитокинов и их рецепторов.

Многочисленными исследова-

ниями показано ингибирующее влияние флавоноидов на ферментативные системы каскада арахидоновой кислоты, продуцирующей сигнальные молекулы вторичной волны воспаления: простагландины, простациклины, тромбоксаны. Подобное фармакологическое действие биофлавоноидов достигается за счет ингибирования А2-фосфолипазы.

Учитывая полученные нами экспериментальные результаты, возможно предположить, что наличие среди БАВ МЭМ именно флавоноидов обеспечивает реализацию фар-

макологической активности на данной модели по вышеупомянутому механизму. В тоже время присутствие среди БАВ МЭМ фитостероидов обеспечивает положительное влияние на эндокринную систему животных, нормализуя секреторную активность простатического эпителия, гормональную рецепцию, метаболизм половых гормонов, что проявилось в восстановлении морфоархетиктоники целевого органа. По своей эффективности простатопротекторного действия свечи с МЭМ дозой 380 мг/кг не уступали

препарату сравнения – простапланту форте в дозе 35 мг/кг.

ЗАКЛЮЧЕНИЕ

Полученные результаты по изучению морфологической структуры ПЖ на модели скипидарного простатита у крыс позволили установить способность масляного экстракта маклюры восстанавливать гистоструктуру предстательной железы, что открывает перспективы разработки на его основе нового растительного препарата для лечения простатитов. ■

Резюме:

В статье представлены результаты экспериментального изучения простатопротекторного действия свечей с масляным экстрактом маклюры (МЭМ) на модели экспериментального простатита, который вызывали ректальным введением смеси скипидара. Фармакологическую активность оценивали по данным морфологического изучения ткани предстательной железы после введения свечей с МЭМ в дозе 380 мг/кг в лечебном режиме самцам с модельным простатитом. Установлено, что применение МЭМ восстанавливает структуру ткани предстательной железы и предупреждает накопление эозинофилов в межклеточном пространстве, способствуя полному воспроизведению морфологической картины до уровня интактных животных, уменьшает рост фибробластов и высвобождение провоспалительных медиаторов. Полученные результаты обусловлены наличием в МЭМ флавоноидов, которые ингибируют кальмомодулин зависимые ферменты, изменяя проницаемость мембран, уменьшают выделение гистамина из тучных клеток и базофилов, способны тормозить активность цикло- и липоксигеназы, нивелируя накопление простагландинов и лейкотриенов.

Присутствие среди БАВ МЭМ фитостероидов обеспечивает положительное влияние на эндокринную систему животных, нормализуя секреторную активность простатического эпителия, гормональную рецепцию, метаболизм половых гормонов, что проявилось в восстановлении морфоархетиктоники целевого органа. По своей эффективности простатопротекторного действия свечи с МЭМ дозой 380 мг/кг не уступали препарату сравнения – простапланту форте в дозе 35 мг/кг.

Полученные результаты позволяют обосновать последующие доклинические исследования суппозиторий с МЭМ для пополнения арсенала отечественных простатопротекторов природного происхождения.

Ключевые слова: скипидарный простатит, свечи, масляный экстракт маклюры, крысы-самцы, простатопротекторное действие.

Key words: turpentine prostatitis, suppositories, oil extract of *Maclura pomifera*, male rats, prostate protective activity.

ЛИТЕРАТУРА

1. Тиктинский О.Л., Калинина С.Н., Михайличенко В.В. Андрология. М.: ООО «МедИнформАгентство», 2010. 576 с.
2. Cai T, Mazzoli S, Meacci F, Boddi V, Mondaini N, Malossini G, Bartoletti RJ. Epidemiological features and resistance pattern in uropathogens isolated from chronic bacterial prostatitis. // *Microbiol.* 2011. Vol. 49, N 3. P. 448-454.
3. Brede CM, Shoskes DA. The etiology and management of acute prostatitis. // *Nat Rev Urol.* 2011. Vol. 8, N 4. P. 207-212.
4. Яковлева Л.В., Зайченко А.В., Ларьяновская Ю.Б Доклиническое изучение лекарственных средств, предназначенных для лечения простатитов: методические рекомендации. Киев, 2005. 35 с.
5. Рациональная фармакотерапия в урологии: руководство для практикующих врачей [Под ред. Лопаткина Н.А.]. М.: Литтера, 2006. 824 с.
6. Дмитрієвський Д.І., Кобець М.М., Кобець Ю.М., Ахмедов Е.Ю., Харькова Ю.О. Маркетингові дослідження препаратів простатопротекторів, представлених на фармацевтичному ринку України. // *Вісник фармації.* 2012. N 3. С. 28-31.
7. Литвинец Е.А., Зеяк М.В., Томусяк Т.Л. Фітотерапія хронічного простатиту. // *Урології.* 2003. N 1. С. 102-108.
8. Доклинические исследования лекарственных средств: методические рекомендации [Под ред. Стефанова А.В.]. Издательский дом «Авиценна», 2001. 528 с.
9. Ларьяновская Ю.Б., Котелевец Н.В.. Морфоструктура предстательной железы белых лабораторных крыс. // *Медицина сегодня и завтра.* 2005. N 1. С.12-14.
10. Anders HJ, Vielhauer V, Schlondorff D. Chemokines and chemokine receptors are involved in the resolution or progression of renal disease. // *Kidney Int.* 2003. Vol. 63, N 2. P. 401-415.
11. Friesenecker B., Tsai A.G., Intaglietta M. Cellular basis of inflammation, edema and the activity of Daflon 500 mg. // *Int J Microcirc Clin Exp.* 1995. Vol. 15, Suppl 1. P. 17-21
12. Bennett JP, Gomperts BD, Wollenweber E. Inhibitory effects of natural flavonoids on secretion from mast cells and neutrophils. // *Arzneimittelforschung.* 1981. Vol. 31, N3. – 433-437.
13. Kim HP, Son KH, Chang HW, Kang SS. Anti-inflammatory plant flavonoids and cellular action mechanisms. // *J Pharmacol Scis.* 2004. Vol. 96, N 3. P. 229-245.