

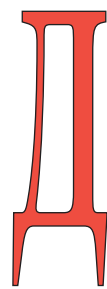
Первый опыт эндоскопической экстраперитонеальной радикальной простатэктомии после трансуретральной энуклеации предстательной железы

A first experience with the endoscopic extraperitoneal radical prostatectomy after transurethral enucleation of the prostate

A.D. Kochkin, F.A. Sevryukov, D.A. Sorokin, I.V. Karpuhin, A.B. Puchkin, D.V. Semenichev

Even when a fact is considered, that a standard method of the treatment of the localized prostate cancer for cT1a-T2b patients is traditional open radical prostatectomy, this operation is often performed using laparoscopic or extraperitoneal access. Depending on the surgeon experience, the relative contraindications for the endoscopic extraperitoneal radical prostatectomy (EERP) are obesity and previous transurethral resection of the prostate. Some surgeons nevertheless are prone to do this operation in these categories of the patients, while rating these situations as particularly complicated. During the analysis we were unable to find the references in the local and international medical databases regarding EERP in patients with previous transurethral enucleation of the prostate. It was a reason to share our first experience. When a retrospective comparison was done between EERP patients and patients who were operated using a standard approach, it was possible to denote some advantages of the endoscopic approach, while later showed better intraoperative visualization and the ability to dissect with precision, lower blood loss, taking into account that operation times were similar. Minimal invasiveness of the operation makes real the activation of the obese patients in the short-term perspective. Our first experience with the patients who had obesity and previously had an enucleation showed the perspectives, efficacy and safety for this method.

А.Д. Кочкин, Ф.А. Севрюков, Д.А. Сорокин, И.В. Карпухин, А.Б. Пучкин, Д.В. Семеньчев
Урологический центр НУЗ ДКБ на ст. Горький ОАО «РЖД», Н.Новгород.



Доброкачественная гиперплазия предстательной железы (ДГПЖ) – распространенная урологическая патология у мужчин, наиболее эффективным методом лечения которой является оперативное вмешательство. Эволюция минимально инвазивных методов хирургического лечения ДГПЖ привела к развитию технологии трансуретральной энуклеации предстательной железы (ПЖ) биполярной петлей (ТУЭБ), позволяющей удалить аденому объемом более 350 см³, не прибегая к разрезам. Эффективность и безопасность методики доказана и позволила нашей клинике практически полностью отказаться от «открытых» традиционных вмешательств при ДГПЖ [1].

По данным О.И. Аполихина с соавт., в 2010 г. рак предстательной железы составил 5,1% всех злокачественных новообразований всего населения России, занимая 6 ранговое место в структуре онкозаболеваемости среди обоих полов [2]. Несмотря на рутинный предоперационный скрининг пациентов с целью исключения рака ПЖ, последний нередко является гистологической находкой после трансуретральных вмешательств по поводу

ДГПЖ [3]. Так, в 2012 г. показатель выявляемости карциномы ПЖ в стадии T1a- T1b после ТУЭБ в урологическом центре Горьковской железной дороги составил 9,3% (7 из 75 оперированных пациентов).

Несмотря на то, что стандартным методом лечения больных локализованной карциномой ПЖ в стадиях T1a - T2b является традиционная «открытая» радикальная простатэктомия, последняя все чаще выполняется лапароскопическим доступом. Во многих клиниках Европы и США лапароскопическая радикальная простатэктомия (ЛРПЭ) и эндоскопическая экстраперитонеальная радикальная простатэктомия (ЭЭРПЭ) считаются операцией выбора. Тем не менее, ЭЭРПЭ не является распространенной операцией в России [3, 4].

Показания к ЭЭРПЭ полностью соответствуют показаниям к традиционной радикальной простатэктомии (РПЭ). С точки зрения хирургической техники, ЭЭРПЭ отличается от РПЭ исключительно операционным доступом, остальные этапы операции аналогичны. Абсолютными противопоказаниями к ЭЭРПЭ и ЛРПЭ являются: соматическое состояние и сопутствующие заболевания пациента, которые

делают невозможным формирование ретро- или собственно пневмоперитонеума; наличие некоррегированных коагулопатий. В зависимости от опыта хирурга относительными противопоказаниями к ЭЭРПЭ являются ожирение и трансуретральная резекция (ТУР) предстательной железы в анамнезе. Отдельные хирурги, все же выполняющие ЭЭРПЭ пациентам этой категории, расценивают сочетание ожирения и перенесенной ранее ТУР, как особенно трудные случаи [5].

В урологическом центре НУЗ ДКБ ОАО РЖД на ст. Горький лапароскопическая радикальная простатэктомия впервые выполнена 05.09.2012 г. В настоящее время клиника располагает опытом как нервосберегающих эндоскопических экстраперитонеальных радикальных простатэктомий, так и ЛРПЭ после ТУР и ТУЭБ.

Обнаружить публикации об эндоскопической экстраперитонеальной радикальной простатэктомии у пациентов, перенесших ранее ТУЭБ, в доступной отечественной и зарубежной литературе нам не удалось. Последнее побудило поделиться собственным первым опытом подобного вмешательства.

Пациент Г., 58 лет, поступил в урологический центр НУЗ ДКБ ОАО РЖД на ст. Горький 12.11.2012 г. с жалобами на непроизвольное подтекание мочи после перенесенной ранее операции.

Из анамнеза известно, что в августе 2012 года, в связи с гиперплазией ПЖ (объем железы 120 см³), осложненной хронической задержкой мочеиспускания, больному выполнена трансуретральная энуклеация аденомы ПЖ. Послеоперационный период осложнился развитием ортостатического недержания мочи. По данным гистологического исследования операционного материала от 31.08.2012 г. выявлена ацинарная аденокарцинома ПЖ; сумма баллов по Глисону 5(3+2).

В стационаре больному наряду с общеклиническими обследованиями было проведено МРТ малого таза и остеосцинтиграфия, по данным которых патологии тазовых лимфоузлов и поражения костей не выявлено. Объем

ПЖ составил 26 см³. Уровень ПСА - 4,9 нг/мл. Индекс массы тела - 32 кг/м².

По результатам анализа клинической картины развития заболевания, жалоб больного, данных анамнеза, физикального и гистологического исследований, верифицирован клинический диагноз «Аденокарцинома ПЖ с T1bN0M0. Артериальная гипертензия II ст, 2 ст, риск 4, НКО. Нарушение толерантности к глюкозе. Варикозная болезнь обеих нижних конечностей, ХВНО. Ожирение».

Наличие аденокарциномы ПЖ с T1bN0M0 явилось показанием к оперативному лечению. 20.11.2012 г. выполнено оперативное вмешательство – эндоскопическая экстраперитонеальная радикальная простатэктомия.

Техника операции. Положение больного «на спине», Trendelenburg 10°-15°. Классический доступ в предбрюшинное пространство с использованием баллонного ретрактора для формирования рабочей полости. Операция выполнена из четырех точек с помощью 4-х троакаров: оптический порт под пупком и чуть справа; рабочее - в обеих подвздошных областях и тотчас медиальнее левых эпигастральных сосудов. После формирования ретроперитонеума с давлением 12 мм рт. ст. осуществлен доступ к передней стенке мочевого пузыря и подвздошным сосудам. Отмечен выраженный рубцовый процесс на фоне перенесенной ранее ТУЭБ. Передняя полуокружность шейки мочевого пузыря фиксирована к лонному сочленению, особенно плотно в проекции 12 часов условного циферблата. Боковые поверхности склерозированной ПЖ и пубопростатические связки не диффе-

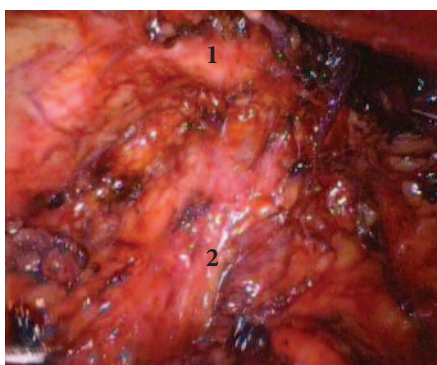


Рис. 1. Эндоскопическая картина. 1 - Лонный бугорок. 2 - Шейка мочевого пузыря

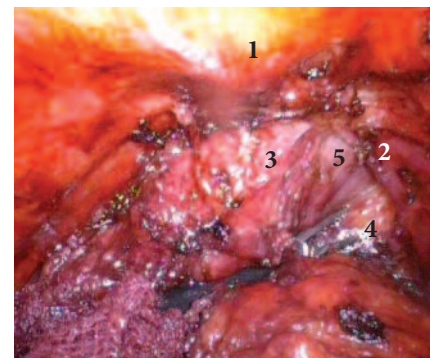


Рис. 2. Эндоскопическая картина. 1 - Лонный бугорок. 2 - Тазовая фасция. 3 - Шейка мочевого пузыря. 4 - Параректальная клетчатка. 5 - Правая боковая поверхность ПЖ

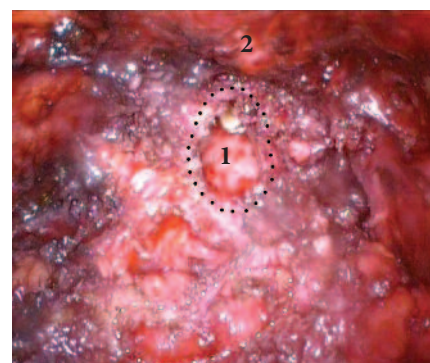

Рис. 3. Эндоскопическая картина. 1 - «Предпузырь» после трансуретральной энуклеации ПЖ; в просвете кончик уретрального катетера. 2 - Лонный бугорок

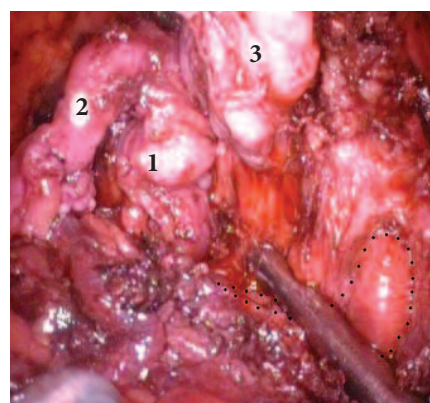


Рис. 4. Эндоскопическая картина. 1 - Левый семенной пузырь. 2 - Левый семявыносящий проток. 3 - Правый семенной пузырь

ренцируются (рис. 1). Из рубцов выделена и рассечена монополярными ножницами тазовая фасция справа. Граница последней с простатической фасцией не определяется. Мобилизована правая латеральная поверхность ПЖ (рис. 2). Аналогичная диссекция слева. Ультразвуковыми ножницами опсечена шейка мочевого пузыря (рис. 3). Выделены и пересечены семявыносящие протоки. Мобилизованы семенные пузырьки (рис. 4). Вскрыта фасция

Denonvillier. Предстательная железа мобилизована по задней поверхности, ножки ПЖ пересечены. Дорзальный венозный комплекс не дифференцируется. Передняя поверхность ПЖ мобилизована из рубцов ультразвуковыми ножницами. Стенка уретры пересечена у верхушки ПЖ. Выполнена простатвезикулэктомия. Сформирован пузырно-уретральный анастомоз отдельными швами. Контроль гемостаза. Улавливающий дренаж в малый таз. Препарат извлечен в контейнере. Послойный шов ран. Объем кровопотери - 300 мл. Продолжительность операции 310 минут.

В послеоперационном периоде больному проводилась посиндромная терапия, профилактика инфекционных и тромбозных осложнений. По данным ретроградной цистогрфии, выполненной на 7-е сутки после операции, мочепузырно-уретральный анастомоз состоятелен, затеков контрастного вещества не отмечено. Дренажи удалены в срок. Троярные раны зажили первичным натяжением, швы сняты. В удовлетворительном состоянии пациент выписан под наблюдение уролога поликлиники по месту жительства. Гистологическое заключение - адинарная аденокарцинома ПЖ с ростом по периферии обеих долей; сумма баллов по Глисон 2+3=5; прорастания капсулы предстательной железы и семенных пузырьков не выявлено; края резекции свободны от опухолевой ткани.

При контрольном осмотре через 3 месяца состояние и самочувствие больного удовлетворительное. Пациент ведет привычный образ жизни. Трудо-способность не снижена. Сохраняется незначительное ортостатическое недержание мочи, имеющее тенденцию к

регрессии на фоне микционной гимнастики и лечебной физкультуры. Контрольный уровень PSA - 0,03 нг/мл.

ОБСУЖДЕНИЕ

Эндоскопическая экстраперитонеальная радикальная простатэктомия, выполняемая после перенесенных ранее трансуретральных вмешательств, сопряжена с рядом технических трудностей, связанных с инфильтративными и рубцовыми изменениями [5]. Так, в нашем наблюдении мы столкнулись с грубой рубцовой деформацией шейки мочевого пузыря, которая была фиксирована к лону по передней полуокружности; значительными перипростатическими инфильтративными изменениями; асимметрией склерозированной предстательной железы и отсутствием возможности межфасциальной диссекции вследствие спаечного процесса. Плотность рубцовой ткани не позволила дифференцировать границу между предстательной железой и шейкой пузыря. Последнее потребовало широкого ее иссечения с последующей реконструкцией. Навигация осуществлялась по баллону уретрального катетера при его тракции. Этот этап операции сопряжен с высоким риском повреждения мочеточников. Поиск в деформированном треугольнике Льюто устьев мочеточников занял достаточно продолжительное время, особенно при формировании задней полуокружности пузырно-уретрального анастомоза. Возможно, в качестве профилактики подобных осложнений у этой категории больных следует проводить предоперационное стентирование. В нашем наблюдении дифференцировать в рубцовых тканях переднюю поверхность предстательной железы и дорзальный

венозный комплекс не удалось. Поэтому последний не прошивался. Ткани пересекались ультразвуковыми ножницами, скользя по поверхности лонного сочленения.

Описанные изменения, вероятнее всего, обусловлены техническими особенностями перенесенной ранее трансуретральной энуклеации предстательной железы. Так, трансуретральное выщипывание аденоматозных узлов нередко сопровождается перфорацией хирургической капсулы ПЖ, а коагуляция кровоточащих сосудов только усугубляет инфильтративно-воспалительные изменения тканей.

При ретроспективном сравнении экстраперитонеальной радикальной простатэктомии с традиционной радикальной простатэктомией, выполненной при тех же условиях, нами отмечен ряд преимуществ эндоскопического доступа. Последний обеспечивает наилучшую интраоперационную визуализацию и возможность прецизионной диссекции, сопровождается меньшим объемом кровопотери при сопоставимой длительности вмешательства. За счет минимальной инвазивности хирургического доступа больные, особенно страдающие ожирением, активизируются в кратчайшие сроки.

ЗАКЛЮЧЕНИЕ

Первый собственный опыт эндоскопической экстраперитонеальной радикальной простатэктомии у пациента с избыточным весом на фоне перенесенной ранее трансуретральной энуклеации предстательной железы продемонстрировал перспективность метода, а так же его эффективность и безопасность. ■

Ключевые слова: эндоскопическая экстраперитонеальная радикальная простатэктомия, трансуретральная энуклеация предстательной железы.

Key words: endoscopic extraperitoneal radical prostatectomy, transurethral enucleation of the prostate.

ЛИТЕРАТУРА

1. Севрюков Ф.А., Серебряный С.А. Случай успешной трансуретральной энуклеации аденомы простаты очень больших размеров. // Андрология и генитальная хирургия. 2012. № 3. С. 102-104.
2. Аполихин О.И., Сивков А.В., Солнцева Т.В., Комарова В.А. Анализ урологической заболеваемости в Российской Федерации в 2005-2010 годах. // Экспериментальная и клиническая урология. 2012. № 2. С. 4-12.
3. Клинические рекомендации Европейской ассоциации урологов // Отв. ред. Т.В. Клюковкина, Н.В. Черножукова, А.Г. Шегай.- М.: ООО «АБВ-пресс». 2010. 1031с.
4. Луцевич О.Э., Галлямов Э.А., Забродина Н.Б., Преснов К.С., Новиков А.Б. Использование лапароскопического и внебрюшинного доступа при эндовидеохирургической радикальной простатэктомии: анализ 300 случаев. // Эндохирургия сегодня. 2012. № 2. С. 33-41.
5. Stolzenburg J-U, Ho KM, Do M, Rabenalt R, Dorschner W, Truss MC. Impact of previous surgery on endoscopic extraperitoneal radical prostatectomy. // Urology. 2005. № 65. P. 325-231.