

<https://doi.org/10.29188/2222-8543-2021-14-3-94-99>

# Склероз шейки мочевого пузыря: альтернативные методы лечения и перспективы их развития

ОБЗОР ЛИТЕРАТУРЫ

Ш.А. Аббосов<sup>1</sup>, Н.И. Сорокин<sup>1</sup>, А.В. Кадрев<sup>2</sup>, А.Б. Шомаруфов<sup>1</sup>, А.А. Стригунов<sup>1</sup>, О.О. Кабанова<sup>1</sup>, О.Ю. Нестерова<sup>1</sup>, Б.М. Шапаров<sup>1</sup>, А.А. Камалов<sup>1</sup>

<sup>1</sup> МГУ имени М.В. Ломоносова, факультет фундаментальной медицины, кафедра урологии и андрологии; д. 27, корп. 1, пр-т Ломоносовский, Москва, 119991, Россия

<sup>2</sup> Медицинский научно-образовательный центр МГУ имени М.В. Ломоносова, отделение ультразвуковой диагностики; д. 27, корп. 10, пр-т, Ломоносовский, Москва, 119991, Россия

**Контакт:** Аббосов Шухрат Анварович, [shuhrat0770@mail.ru](mailto:shuhrat0770@mail.ru)

## Аннотация:

**Введение.** Склероз шейки мочевого пузыря (СШМП) является одним из распространенных осложнений оперативного лечения заболеваний предстательной железы (ПЖ). Тем не менее, этиология и патогенез развития СШМП изучены недостаточно. Частота и степень послеоперационного СШМП варьируют в зависимости от того, какой вид оперативного лечения был использован. Варианты лечебных методик при СШМП могут варьировать от эндоскопических вмешательств до объемных (полостных) оперативных вмешательств. В настоящее время имеются современные методы лечения заболеваний ПЖ, такие как электрохирургическая резекция, энуклеация, лазерная энуклеация, роботические операции, которые зачастую осложняются вторичным СШМП. Клинические варианты СШМП, а также варианты их лечения могут различаться по сложности, от простых коротких кольцевых стриктур до облитерирующих стенозов, что требует значительного расширения объема оперативного лечения.

**Цель** настоящего исследования – оценка эффективности современных и альтернативных методов профилактики и лечения СШМП на основе анализа опубликованных исследований.

**Материалы и методы.** Проведен поиск и анализ публикаций в базах данных PubMed, Scopus, Cochrane library, e-library, по ключевым словам, «склероз шейки мочевого пузыря», «гиперплазия предстательной железы», «рубцовое сужение шейки мочевого пузыря», «баллонная дилатация», «лечение». В результате было отобрано 46 публикаций, которые включены в настоящий обзор.

**Результаты и их обсуждение.** В данном обзоре проведена оценка различных методов лечения СШМП. Помимо стандартных методов лечения в виде трансуретральной резекции (ТУР) и инцизии шейки мочевого пузыря с использованием электроэнергии и лазерной энергии, в арсенале уролога имеются и альтернативные методы лечения, такие как баллонная дилатация, установка уретрального стента, инстилляция мочевого пузыря или интраоперационная инъекция в область шейки мочевого пузыря цитостатиков, гормональных препаратов, производных гиалуроновой кислоты и биомедицинских клеточных продуктов.

**Выводы.** По данным литературы наиболее перспективным альтернативным методом лечения является баллонная дилатация, которую целесообразно использовать в качестве первичного (минимально инвазивного) лечения и профилактики возникновения СШМП.

**Ключевые слова:** склероз шейки мочевого пузыря; доброкачественная гиперплазия предстательной железы; баллонная дилатация.

**Для цитирования:** Аббосов Ш.А., Сорокин Н.И., Кадрев А.В., Шомаруфов А.Б., Стригунов А.А., Кабанова О.О., Нестерова О.Ю., Шапаров Б.М., Камалов А.А. Склероз шейки мочевого пузыря: альтернативные методы лечения и перспективы их развития. Экспериментальная и клиническая урология 2021;14(3):94-99; <https://doi.org/10.29188/2222-8543-2021-14-3-94-99>

<https://doi.org/10.29188/2222-8543-2021-14-3-94-99>

# Bladder neck sclerosis: alternative methods of treatment and prospects for their development

LITERATURE REVIEW

Sh.A. Abbosov<sup>1</sup>, N.I. Sorokin<sup>1</sup>, A.V. Kadrev<sup>1,2</sup>, A.B. Shomarufov<sup>1</sup>, A.A. Strigunov<sup>1</sup>, O.O. Kabanova<sup>1</sup>, O.Yu. Nesterova<sup>1</sup>, B.M. Shaparov<sup>1</sup>, A.A. Kamalov<sup>1</sup>

<sup>1</sup> Department of Urology and Andrology of the Faculty of Fundamental Medicine Lomonosov Moscow State University; 27, bldg. 1, Lomonosovsky ave, Moscow, 119991, Russia

<sup>2</sup> Department of Ultrasound Diagnostics of the Medical Scientific and Educational Center of Lomonosov Moscow State University; 27, bldg. 10, Lomonosovsky ave, Moscow, 119991, Russia

**Contacts:** Shukhrat A. Abbosov, [shuhrat0770@mail.ru](mailto:shuhrat0770@mail.ru)

## Summary:

**Introduction.** Bladder neck sclerosis (BNS) is a widespread complication of the surgical treatment of prostate diseases. Nevertheless, the etiology and pathogenesis of BNS development are not well understood, the frequency and degree of iatrogenic BNS varies depending on what treatment took place before its appearance. Treatment options for BNS can vary from simple dilatation to complex surgical interventions. Clinical variants of BNS, as well as their treatment options, vary in complexity, from simple short annular contractures to obliterating stenosis, which requires a significant expansion of surgical treatment volume.

**The purpose of this study** – is to assess the effectiveness of modern and alternative methods of prevention and treatment of BNS based on the analysis of published studies. **Materials and methods.** The search and analysis of publications in the databases PubMed, Scopus, Cochrane Library, eLibrary, according to the keywords, «bladder neck sclerosis», «benign prostatic hyperplasia», «bladder neck contracture», «bladder neck stenosis», «balloon dilatation», «treatment». As a result, 46 publications were selected and included in this review.

**Results and discussion.** In this review, we highlighted the routine and alternative methods of BNS treatment. Currently, there are quite modern methods for treating

prostate diseases (using robotic techniques, electrosurgical resections, and enucleations, laser enucleations, etc.), which are often complicated by secondary BNS. Nowadays, there are a lot of routine and alternative methods of treatment of secondary BNS in the urologist's armamentarium. Routine methods include TUR and incision of the bladder neck using electric and laser energy, alternative methods include balloon dilatation, installation of a urethral stent, instillation (or intraoperative injection) of the bladder with cytostatics, hormonal drugs, derivatives of hyaluronic acid, and biomedical cell products.

**Conclusions.** According to the literature from the listed alternative treatment methods for BNS, balloon dilatation is the most promising one. Based on the results of the literature analysis, we concluded that the use of balloon dilatation as a method of primary (least invasive) treatment and prevention of the occurrence of BNS is advisable.

**Key words:** bladder neck sclerosis; benign prostatic hyperplasia; balloon dilatation.

**For citation:** Abbosov Sh.A., Sorokin N.I., Kadrev A.V., Shomarufov A.B., Strigunov A.A., Kabanova O.O., Nesterova O.Yu., Shaparov B.M., Kamalov A.A. Bladder neck sclerosis: alternative methods of treatment and prospects for their development. *Experimental and Clinical Urology*, 2021;14(3):94-99; <https://doi.org/10.29188/2222-8543-2021-14-3-94-99>

## ВВЕДЕНИЕ

Склероз шейки мочевого пузыря (СШМП) является широко распространенным осложнением оперативного лечения заболеваний предстательной железы (ПЖ), а также исходом воспалительных процессов в области шейки мочевого пузыря. Процесс локальной рубцовой деформации зависит от способа первичного лечения в области шейки мочевого пузыря и задней уретры, а также может возникать после дистанционного облучения органов малого таза при онкологических заболеваниях.

В зависимости от техники операции и используемого вида энергии, частота развития СШМП после трансуретральных вмешательств варьирует от 0 до 9,9% при первичном вмешательстве и увеличивается до 15% при повторной операции. Распространенность СШМП после трансуретральной резекции ПЖ (ТУРПЖ), по данным разных исследований, доходит до 5% [1-3].

При сравнении частоты развития СШМП после монополярной и биполярной ТУРПЖ по результатам метаанализа существенных различий обнаружено не было, однако отмечена тенденция к увеличению случаев СШМП после ТУРПЖ с использованием монополярного электрода [4].

Гольмиевая лазерная энуклеация при гиперплазии ПЖ (HoLEP) ассоциирована с развитием СШМП в 1-5% случаев [5, 6]. Энуклеация и вапоризация гиперплазии ПЖ с использованием тулиевого лазера (ThuLEP и ThuVAP) сопряжены с возникновением СШМП менее чем в 4% случаев [7, 8].

Согласно результатам С. Gilfrich и соавт., наибольшая частота повторных вмешательств по поводу склеротических осложнений эндоурологических методов лечения доброкачественной гиперплазии предстательной железы (ДГПЖ) характерна для фотоселективной вапоризации (PVP) [9].

По данным разных авторов распространенность СШМП после PVP с использованием лазера Green Light доходит до 10%, что существенно превышает аналогичные показатели для других трансуретральных методик [9-11]. Частота развития СШМП при применении таких лазеров как HoLEP, ThuLEP и ТУРП аналогичны [9].

В качестве факторов риска развития СШМП рассматривается наличие простатита и мочевого инфекции на дооперационном этапе и в раннем послеоперационном

периоде, малый объем ПЖ, травматизация слизистой уретры и шейки мочевого пузыря, в том числе при использовании инструментов большего диаметра [12-14].

Дополнительными факторами риска развития СШМП после трансуретральных вмешательств считается возраст пациентов, наличие в анамнезе сердечно-сосудистых заболеваний, сахарного диабета 2 типа, ожирения и длительный анамнез курения [12, 15].

Клинические варианты СШМП в зависимости от сложности варьируют от простых коротких кольцевых стриктур до облитерирующих стенозов, что требует значительного расширения объема оперативного лечения, начиная от дилатации и заканчивая объемными реконструктивными оперативными вмешательствами [16]. Однако СШМП в большинстве случаев (50-80%) рецидивируют [7].

СШМП остается одним из самых распространенных и трудно поддающихся лечению осложнений эндоурологических операций на ПЖ. В связи с этим, целью настоящего обзора явился поиск и анализ литературы касающейся оценки эффективности современных методов лечения и профилактики СШМП.

## МАТЕРИАЛЫ И МЕТОДЫ

Нами проведен поиск и анализ публикаций в базах данных PubMed, Scopus, Cochrane library, e-library, по ключевым словам, «склероз шейки мочевого пузыря», «доброкачественная гиперплазия предстательной железы», «рубцовое сужение шейки мочевого пузыря», «баллонная дилатация», «лечение», «bladder neck sclerosis», «benign prostatic hyperplasia», «bladder neck contracture», «bladder neck stenosis», «balloon dilatation» и «treatment». Из анализа исключены тезисы конференций, диссертации, а также их авторефераты. В результате было отобрано 46 публикаций, которые включены в настоящий обзор.

## РЕЗУЛЬТАТЫ

### Современные методы лечения склероза шейки мочевого пузыря

Эндоскопические методы лечения СШМП включают инцизию холодным ножом, электрокаутеризацию, баллонную дилатацию, установку стента и высокочастотную лазерную резекцию [17]. ■

### 1. Инцизия холодным ножом

Важно отметить, что инцизия холодным ножом может потребовать повторных операций со снижением эффективности в каждом последующем случае. Так, по результатам исследования G. Borboroglu и соавт. среди 52 пациентов со СШМП, подвергшихся эндоскопическому лечению 42% требовалась по крайней мере одна повторная процедура, а 11,5% – более двух дополнительных процедур [18].

Существует комбинированная методика, которая сочетает в себе дилатацию и инцизию СШМП. Область шейки мочевого пузыря первоначально расширяют с помощью уретрального баллонного дилатора высокого давления 4×24 см FrUroMaxUltra™. Затем в мочевой пузырь вводится резектоскоп 24 Fr и делается надрез на трех и девяти часах условного циферблата. По данным наблюдения в течение одного года 72% пациентов потребовалось только одна повторная процедура, а в 14% случаев успех был достигнут после двух процедур [19].

T. Vach и соавт. предложили методику инцизии шейки мочевого пузыря с помощью лазерной энергии в положении 5 и 7 часов условного циферблата с использованием 2-микронного лазера непрерывного действия, мощностью 70 Вт (Revolix™, лазерные изделия LiSa®, Катленбург, Германия). Однако этот метод показал 50-процентную частоту рецидивов и частоту успешного повторного вмешательства равную лишь 14,3%, что является сравнительно низким показателем [20].

D. Ramirez и соавт. выполняли глубокий боковой разрез при трансуретральной инцизии на 3 и 9 часах условного циферблата через мышечные волокна на шейке мочевого пузыря. Эффективность составила 86% после двух процедур. Тем не менее, полный успех без стрессового недержания мочи после первой процедуры был достигнут только у 12 пациентов (24% испытуемых) [19].

### 2. Комбинированная терапия рецидивирующего СШМП

Из-за повышенной частоты рецидивирования при использовании традиционных эндоскопических методов лечения СШМП, некоторые исследователи пришли к разработке метода комбинированной трансуретральной инцизии с последующим введением антипролиферативных агентов (митомоцилин С, триамцинолон, гиалуронидазы). С целью уменьшения рецидивов СШМП применяются также комбинированные инъекции стероидных препаратов для борьбы с фиброзом, рубцеванием.

E. Eltahawy и соавт. сообщают о методике введения триамцинолона после инцизии, выполненной гольмиевым лазером, с длительным безрецидивным периодом у 24 (83%) пациентов. Предложенный механизм действия этой комбинации объясняется повышением локальной активности эндогенной коллагеназы в комбинации с эффектами стероидных гормонов [21].

Механизм действия митомоцилина С заключается в ингибировании пролиферации фибробластов, что приводит к уменьшению образования рубцов [22, 23]. J. Vanni и

соавт. сообщают об отсутствии рецидива СШМП в 90% случаев после использования митомоцилина С [23].

В исследовании R. Farrell и соавт. была показана 80% эффективность уретротомии с инъекцией митомоцилина С и последующей периодической самокатетеризацией у пациентов с постлучевым СШМП [24].

D. Redshaw и соавт. показали что введение в мочевой пузырь митомоцилина С после инцизии холодным ножом обеспечило стойкий безрецидивный период у 75% пациентов с СШМП [25].

Исследования инъекций митомоцилина С для лечения СШМП показали успешность восстановления адекватного мочеиспускания после одной процедуры в 58–75% случаев и в 85–89% случаев – после двух курсов введения [23–25].

Несмотря на то, что полученные выводы вызывают научный и клинический интерес, появляются некоторые опасения по поводу безопасности предложенной методики. Следует отметить что при применении митомоцилина С встречаются некоторые осложнения, такие как анафилаксия, некроз шейки мочевого пузыря вследствие неправильной инъекции, а также локальное нарушение процессов заживления уретральной раны, что серьезно ограничивает использование данного препарата в лечении СШМП [26–29].

### 3. Установка уретрального стента

Уретральный стент UroLume™ (American Medical Systems™, США) был впервые представлен в 1988 году E. Milroy как новый малоинвазивный метод для лечения уретральных стриктур. Хотя первоначальные исследования, касающиеся использования UroLume™, были многообещающими, по мере накопления клинического опыта появились сообщения о множествах осложнений, включающих миграцию стента, непроходимость, возникновение вторичной стриктуры, связанное с врастанием ткани в стент, гематурию, инкрустацию стента и необходимость повторной операции [30]. В связи с повышенной частотой осложнений и необходимостью дополнительного оперативного лечения, уретральное стентирование в настоящее время используется редко. Вместо уретрального стентирования часто применяется эндоскопическая баллонная дилатация [31].

### 4. Баллонная дилатация

Баллонная дилатация – малоинвазивная процедура, выполняемая в амбулаторных условиях, которую можно применять как первичный этап лечения СШМП. Процедура баллонной дилатации обеспечивает расширение просвета шейки мочевого пузыря путем радиального растяжения рубцовой ткани с помощью баллонного катетера [32, 33]. Данный метод можно применять как малоинвазивное лечение первой линии при вторичном склерозе шейки мочевого пузыря без облитерации. При этом, в 90% случаев может потребоваться повторная процедура в течение первых 2 лет [27].

Фиброцистоскопия и коаксиальная дилатация с последующей периодической самокатетеризацией и дила-

тацией шейки мочевого пузыря чаще всего используется для лечения стенозов в области везико-уретрального анастомоза (после простатэктомии) и предотвращения рецидива и дальнейшего прогрессирования СШМП. Такие схемы самокатетеризации с дилатацией часто проводятся в амбулаторных условиях, если область рубцовой деформации не протяженная, мягкая и не имеет облитерации [34].

Имеются данные по применению баллонной дилатации как альтернативного метода лечения стриктур уретры. Авторы утверждают, что процедура безопасна, и ее можно выполнять в амбулаторных условиях [27]. Общий показатель эффективности баллонной дилатации при стриктурах уретры составил 84,4%. У пациентов со стриктурой в области везико-уретрального анастомоза в 50% случаев требовалось повторное лечение. У пациентов с послеоперационной рубцовой деформацией шейки мочевого пузыря необходимость в повторной процедуре возникла в 32% случаях [35].

R. Park и соавт. сообщают, что у пациентов со стриктурой везико-уретрального сегмента после простатэктомии, успешно (93%) применялась баллонная дилатация уретры в комбинации с периодической самокатетеризацией и дилатацией в течении 3-х месяцев [36].

Еще одно исследование с включением 48 пациентов продемонстрировало успешное безрецидивное течение послеоперационного периода в течение одного года наблюдения при использовании этого метода. Тем не менее, этот вариант осуществим только среди мотивированных пациентов, так как самокатетеризация с дилатацией требует от пациентов исключительной прилежности и дисциплины. В конечном счете, многие пациенты отка-

зываются от этого метода лечения, вероятно, из-за его негативного влияния на качество жизни [37].

D. Ramirez и соавт. был разработан алгоритм ведения больных с СШМП, которым выполнена эндоскопическая баллонная дилатация и/или инцизия (рис. 1) [38].

Существуют данные об успешном применении баллонной дилатации в качестве первичного лечения СШМП после ортотопической пластики мочевого пузыря сегментом подвздошной кишки (операция Штудера) [39].

При использовании баллонной дилатации могут наблюдаться следующие осложнения: задержка мочи, макрогематурия, инфекция, ложный ход и стриктура уретры.

По данным Европейского урологического общества (EAU) 2020 года, применение баллонной дилатации при нейрогенных нарушениях мочеиспускания не рекомендуется из-за отсутствия достаточного количества публикации по данному вопросу [40].

#### 5. Физиотерапевтическое лечение СШМП

В работах ряда отечественных авторов указывается, что воздействие физиотерапевтических манипуляций на зону оперированной шейки мочевого пузыря (магнитная и электростимулирующая терапия на аппаратно-программном комплексе «Андро-Гин») значительно усиливает микроциркуляцию и трофику тканей. В результате проведенного физиотерапевтического лечения у 66 пациентов не установлено ни одного случая рецидива СШМП после ТУР ШМП [41, 42].

#### 6. Биомедицинские клеточные продукты при лечении фиброза шейки мочевого пузыря

Мезенхимальные стволовые клетки (МСК) могут способствовать восстановлению поврежденных тканей [43].

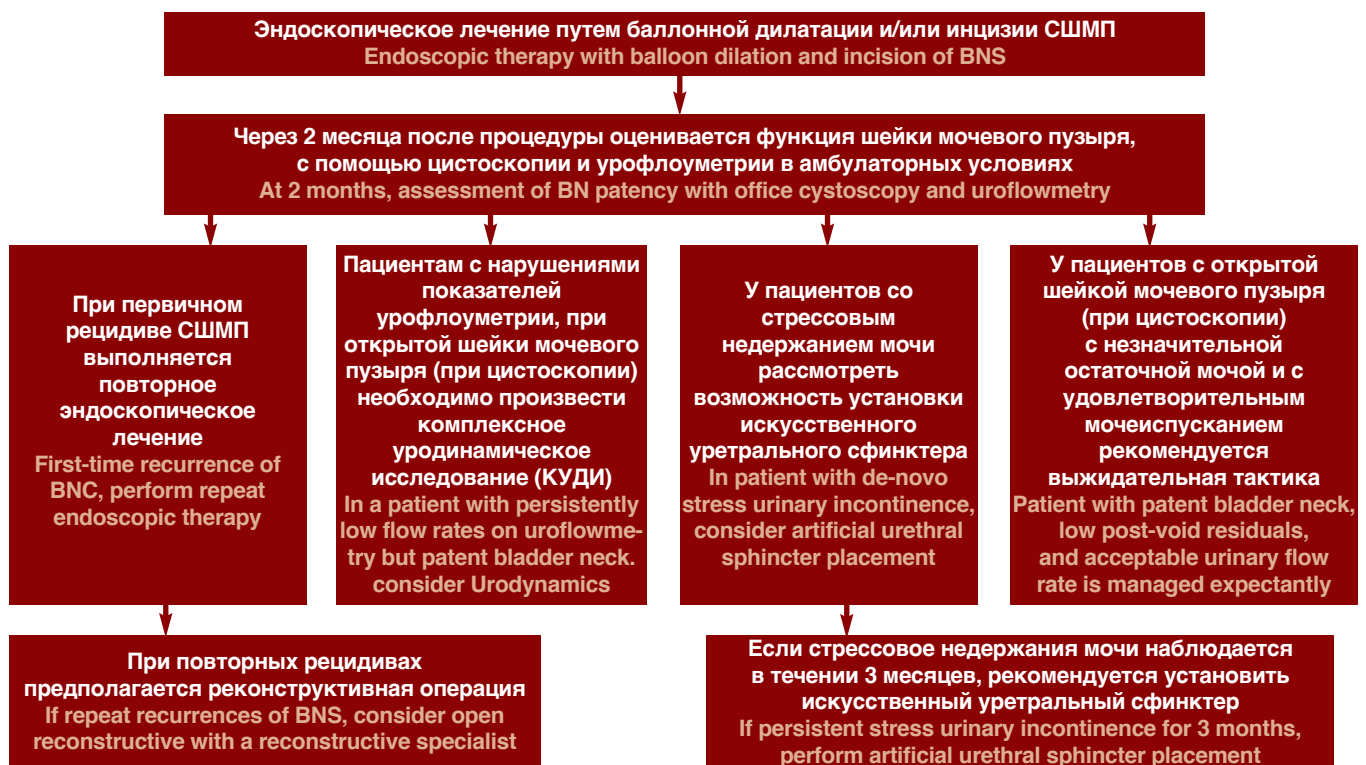


Рис. 1. Алгоритм ведения больных с СШМП, которым выполнена эндоскопическая баллонная дилатация и/или инцизия [38]

Fig. 1. The algorithm of management of patients with bladder neck sclerosis after balloon dilatation and/or incision [38]

путем регулирования ответа иммунокомпетентных и активности структурообразующих клеток, таких как фибробласты, что приводит к выраженному регенеративному и противовоспалительному эффекту. Хорошо известно, что медиаторы воспаления могут привлечь МСК и изменить их секреторный профиль. Считается, что этот процесс облегчает иммунные реакции и заживление ран кожи [43].

Основная теория заключается в том, что МСК выделяют регуляторные пептиды, оказывающие влияние на множество фиброгенетических путей, обладают иммуносупрессивным действием, ингибируют путь трансформирующего фактора роста  $\beta 1$  (TGF $\beta 1$ ) и уменьшают окислительный стресс. TGF $\beta 1$ , аутокринный и паракринный индуктор синтеза белков внеклеточного матрикса фиброгенными клетками, играет главную роль в формировании фиброза [44]. Активированный TGF $\beta 1$  может фосфорилировать Smad3, связанный с рецептором и активатором синтеза коллагена, что ведет к фиброзу ткани. Активация пути TGF $\beta 1$ /Smad3 является ключевым медиатором не только индукции эпителиально-мезенхимального перехода, но также и синтеза молекул внеклеточного матрикса, таких как коллаген I, фибронектин и коллаген III, ведущих к фиброзу ткани [45].

P. Sangkum и соавт. показали, что местные инъекции TGF $\beta 1$  в стенку уретры у крыс вызвали дезорганизацию коллагеновых пучков в подслизистой и периуретральной ткани. При этом сообщалось, о сужении просвета уретры и формировании рубца на гистологических срезах [46].

Инъекция стволовых клеток, полученных из жировой ткани человека, в область экспериментальной стриктуры противодействует уретральному фиброзу и эластозу и предотвращает функциональные осложнения со стороны мочевого пузыря с частичной обструкцией оттока, вызванной образованием стриктуры мочеиспускательного канала [44].

В исследовании J. Luo и соавт. выявлено, что трансплантация болюсной дозы МСК или их везикул внутриартериальным путем, противодействует образованию стриктур посредством антифиброзного действия у крыс [45].

## ВЫВОДЫ

По данным литературы все предложенные методы имеют свои положительные и отрицательные стороны и могут использоваться в качестве методов лечения СШМП. Трансуретральная резекция, хотя и является в настоящее время основным методом лечения СШМП, характеризуется высокой частотой рецидивов, которая может достигать 38%. По данным литературы перспективным и малоинвазивным методом лечения, рецидивирующего СШМП может являться баллонная дилатация. Данный метод можно применять как первый этап лечения рецидивирующей рубцовой деформации. Также перспективными направлениями в лечении и профилактике СШМП может быть внутривезикулярная инстилляция различных противовоспалительных препаратов и цитостатиков. ■

## ЛИТЕРАТУРА/REFERENCES

- Skolarikos A, Rassweiler J, de la Rosette JJ, Alivizatos G, Scoffone C, Scarpa RM. Safety and efficacy of bipolar versus monopolar transurethral resection of the prostate in patients with large prostates or severe lower urinary tract symptoms: post hoc analysis of a european multicenter randomized controlled trial. *J Urol* 2016;195(3):677–84. <https://doi.org/10.1016/j.juro.2015.08.083>.
- Tao H, Jiang YY, Jun Q, Ding X, Jian DL, Jie D. Analysis of risk factors leading to post-operative urethral stricture and bladder neck contracture following transurethral resection of prostate. *Int Braz J Urol* 2016;42(2):302–11. <https://doi.org/10.1590/S1677-5538.IBJU.2014.0500>.
- Li X, Pan J, Liu Q, He P, Song S, Jiang T. Selective transurethral resection of the prostate combined with transurethral incision of the bladder neck for bladder outlet obstruction in patients with small volume benign prostatic hyperplasia (BPH): a prospective randomized study. *PLoS One* 2013;8(5):e63227. <https://doi.org/10.1371/journal.pone.0063227>.
- Tang Y, Li J, Pu C, Bai Y, Yuan H, Wei Q. Bipolar transurethral resection versus mono-polar transurethral resection for benign prostatic hypertrophy: a systematic review and meta-analysis. *J Endourol* 2014;28(9):1107–14. <https://doi.org/10.1089/end.2014.0188>.
- Elkoushy MA, Elshal AM, Elhilali MM. Reoperation after holmium laser enucleation of the prostate for management of benign prostatic hyperplasia: assessment of risk factors with time to event analysis. *J Endourol* 2015;29(7):797–804. <https://doi.org/10.1089/end.2015.0060>.
- Fallara G, Capogrosso P, Schifano N, Costa A, Candela L, Cazzaniga W. Ten-year follow-up results after holmium laser enucleation of the prostate. *Eur Urol Focus* 2021;7(3):612–7. <https://doi.org/10.1016/j.euf.2020.05.012>.
- Becker B, Orywal AK, Gross AJ, Netsch C. Thulium vapoenucleation of the prostate (ThuVEP) for prostates larger than 85 ml: long-term durability of the procedure. *Lasers Med Sci* 2019;34(8):1637–43. <https://doi.org/10.1007/s10103-019-02760-1>.
- Netsch C, Bach T, Pohlmann L, Herrmann T, Gross AJ. Comparison of 120-200 W 2  $\mu$ m thulium:yttrium-aluminum-garnet vapoenucleation of the prostate. *J Endourol* 2012;26(3):224–9. <https://doi.org/10.1089/end.2011.0173>.
- Gilfrich C., May M., Fahlenbrach C., Günster C., Jeschke E., Popken G. Surgical reintervention rates after invasive treatment for lower urinary tract symptoms due to benign prostatic syndrome: a comparative study of more than 43,000 patients with long-term followup. *J Urol* 2021;205(3):855–63. <https://doi.org/10.1097/JU.0000000000001463>.
- Elshal AM, Elmansy HM, Elhilali MM. Two laser ablation techniques for a prostate less than 60 mL: lessons learned 70 months after a randomized controlled trial. *Urology* 2013;82(2):416–22. <https://doi.org/10.1016/j.urology.2013.02.074>.
- Hu B, Song Z, Liu H, Qiao L, Zhao Y, Wang M. A comparison of incidences of bladder neck contracture of 80- versus 180-W GreenLight laser photoselective vaporization of benign prostatic hyperplasia. *Lasers Med Sci* 2016;31(8):1573–81. <https://doi.org/10.1007/s10103-016-2017-5>.
- Sandhu JS, Gotto GT, Herran LA, Scardino PT, Eastham JA, Rabbani F. Age, obesity, medical comorbidities and surgical technique are predictive of symptomatic anastomotic strictures after contemporary radical prostatectomy. *J Urol* 2011;185(6):2148–52. <https://doi.org/10.1016/j.juro.2011.02.003>.
- Lee YH, Chiu AW, Huang JK. Comprehensive study of bladder neck contracture after transurethral resection of prostate. *Urology* 2005;65(3):498–503. <https://doi.org/10.1016/j.urology.2004.10.082>.
- Grechenkov A, Sukhanov R, Bezrukov E, Butnaru D, Barbagli G, Vasyutin I. Risk factors for urethral stricture and/or bladder neck contracture after monopolar transurethral resection of the prostate for benign prostatic hyperplasia. *Urologia* 2018;85(4):150–7. <https://doi.org/10.1177/0391560318758195>.
- Kim KS, Choi JB, Bae WJ, Kim SJ, Cho HJ, Hong SH. Risk Factors for reoperation after photoselective vaporization of the prostate using a 120 W GreenLight high performance system laser for the treatment of benign prostatic hyperplasia. *Photomed Laser Surg* 2016;34(3):102–7. <https://doi.org/10.1089/pho.2015.4050>.
- Simhan J, Ramirez D, Hudak SJ, Morey AF. Bladder neck contracture. *Transl Androl Urol* 2014;3(2):214–20. <https://doi.org/10.3978/j.issn.2223-4683.2014.04.09>.
- Cindolo L, Marchioni M, Emiliani E., De Francesco P, Primiceri G, Castellan P. Bladder neck contracture after surgery for benign prostatic obstruction. *Minerva Urol Nefrol* 2017;69(2):133–43. <https://doi.org/10.23736/S0393-2249.16.02777-6>.
- Borboroglu PG, Sands JP, Roberts JL, Amling CL. Risk factors for vesicourethral anastomotic stricture after radical prostatectomy. *Urology* 2000;56(1):96–100. [https://doi.org/10.1016/s0090-4295\(00\)00556-2](https://doi.org/10.1016/s0090-4295(00)00556-2).
- Ramirez D, Zhao LC, Bagrodia A, Scott JF, Hudak SJ, Morey AF. Deep lateral transurethral incisions for recurrent bladder neck contracture: promising 5-year experience using a standardized approach. *Urology* 2013;82(6):1430–5. <https://doi.org/10.1016/j.urology.2013.08.018>.
- Bach T, Herrmann TRW, Cellarius C, Gross AJ. Bladder neck incision using a 70 W 2-micron continuous wave laser (RevoLix). *World J Urol* 2007;25(3):263–7. <https://doi.org/10.1007/s00345-007-0169-4>.
- Eltahawy E, Gur U, Virasoro R, Schlossberg SM, Jordan GH. Management of recurrent anastomotic stenosis following radical prostatectomy using holmium laser and steroid injection. *BJU Int* 2008;102(7):796–8. <https://doi.org/10.1111/j.1464-410X.2008.07919.x>.
- Mazdak H, Meshki I, Ghassami F. Effect of mitomycin C on anterior urethral stricture recurrence after internal urethrotomy. *Eur Urol* 2007;51(4):1089–92. <https://doi.org/10.1016/j.euro.2006.11.038>.
- Vanni AJ, Zinman LN, Buckley JC. Radial urethrotomy and intralesional mitomycin C for the management of recurrent bladder neck contractures. *J Urol* 2011;186(1):156–60. <https://doi.org/10.1016/j.juro.2011.03.019>.
- Farrell MR, Sherer BA, Levine LA. Visual Internal urethrotomy with intralesional mitomycin C and short-term clean intermittent catheterization for the management of recurrent urethral strictures and bladder neck contractures. *Urology* 2015;85(6):1494–9. <https://doi.org/10.1016/j.urology.2015.02.050>.
- Redshaw JD, Broghammer JA, Smith TG 3rd, Voelzke BB, Erickson BA, McClung CD. Intralesional injection of mitomycin C at transurethral incision of bladder neck contracture may offer limited benefit: TURNS Study Group. *J Urol* 2015;193(2):587–92. <https://doi.org/10.1016/j.juro.2014.08.104>.

26. Moran DE, Moynagh MR, Alzanki M, Chan VO, Eustace SJ. Anaphylaxis at image-guided epidural pain block secondary to corticosteroid compound. *Skeletal Radiol* 2012;41(10):1317-8. <https://doi.org/10.1007/s00256-012-1440-3>.
27. Kaynar M, Gul M, Kucur M, Celik E, Bugday MS, Goktas S. Necessity of routine histopathological evaluation subsequent to bladder neck contracture resection. *Cent Eur J Urol* 2016;69(4):353-7. <https://doi.org/10.5173/cej.2016.874>.
28. Hou JCT, Landas S, Wang CY, Shapiro O. Instillation of mitomycin C after transurethral resection of bladder cancer impairs wound healing: an animal model. *Anticancer Res* 2011;31(3):929-32.
29. Oddens JR, van der Meijden APM, Sylvester R. One immediate postoperative instillation of chemotherapy in low risk Ta, T1 bladder cancer patients. Is it always safe? *Eur Urol* 2004;46(3):336-8. <https://doi.org/10.1016/j.eururo.2004.05.003>.
30. Elliott DS, Boone TB. Combined stent and artificial urinary sphincter for management of severe recurrent bladder neck contracture and stress incontinence after prostatectomy: a long-term evaluation. *J Urol* 2001;165(2):413-5. <https://doi.org/10.1097/00005392-200102000-00014>.
31. Ramirez D, Simhan J, Hudak SJ, Morey AF. Standardized approach for the treatment of refractory bladder neck contractures. *Urol Clin North Am* 2013;40(3):371-80. <https://doi.org/10.1016/j.ucl.2013.04.012>.
32. Yu SC, Wu HY, Wang W, Xu LW, Ding GQ, Zhang ZG. High-pressure balloon dilation for male anterior urethral stricture: single-center experience. *J Zhejiang Univ Sci B* 2016;17(9):722-7. <https://doi.org/10.1631/jzus.20160096>.
33. Аббосов Ш.А., Охоботов Д.А., Сорокин Н.И., Шомаруфов А.Б., Шапаров Б.М., Наджимитдинов Я.С. Оценка эффективности баллонной дилатации рубцового сужения шейки мочевого пузыря после трансуретральных вмешательств на предстательной железе. *Вестник урологии* 2021;9(1):5-13. [Abbosov Sh.A., Okhobotov D.A., Sorokin N.I., Shomarufov A.B., Shaparov B.M., Nadzhimiddinov Ya.S. Balloon dilatation of cicatricial bladder neck contracture: evaluation of the efficacy after transurethral prostate interventions. *Urology Herald = Vestnik urologii* 2021;9(1):5-13. (In Russian)]. <https://doi.org/10.21886/2308-6424-2021-9-1-5-13>.
34. Simhan J, Ramirez D, Hudak S, Morey A. Bladder neck contracture. *Translational andrology and urology* 2014;3(2):214-20. <https://doi.org/10.3978/j.issn.2223-4683.2014.04.09>.
35. Chhabra JS, Balaji SS, Singh A, Mishra S, Ganpule AP, Sabnis RB. Urethral balloon dilatation: factors affecting outcomes. *Urol Int* 2016;96(4):427-31. <https://doi.org/10.1159/000443704>.
36. Park R, Martin S, Goldberg JD, Lepor H. Anastomotic strictures following radical prostatectomy: insights into incidence, effectiveness of intervention, effect on continence, and factors predisposing to occurrence. *Urology* 2001;57(4):742-6. [https://doi.org/10.1016/s0090-4295\(00\)01048-7](https://doi.org/10.1016/s0090-4295(00)01048-7).
37. Lubahn JD, Zhao LC, Scott JF, Hudak SJ, Chee J, Terlecki R. Poor quality of life in patients with urethral stricture treated with intermittent self-dilation. *J Urol* 2014;191(1):143-7. <https://doi.org/10.1016/j.juro.2013.06.054>.
38. Ramirez D, Simhan J, Hudak SJ, Morey AF. Standardized approach for the treatment of refractory bladder neck contractures. *Urol Clin North Am* 2013;40(3):371-80. <https://doi.org/10.1016/j.ucl.2013.04.012>.
39. Kim BK, Song MH, Du SH, Yang WJ, Song YS. Neovesical-urethral anastomotic stricture successfully treated by ureteral dilation balloon catheter. *Korean J Urol* 2010;51(9):660-2. <https://doi.org/10.4111/kju.2010.51.9.660>.
40. Guidelines on Neuro-urology European Association of Urology, 2020. [cited 2021 June 4] URL: <https://uroweb.org/guideline/neuro-urology/>
41. Навишочникова Н.А., Крупин В.Н., Ключай В.В. Профилактика рецидивов склероза шейки мочевого пузыря. *Современные технологии в медицине* 2011(3):171-3. [Nashivochnikova N.A., Krupin V.N., Klochay V.V. Prevention of recurrences of sclerosis of the neck of the urinary bladder. *Modern technologies in medicine = Sovremennyye tekhnologii v meditsine* 2011(3):171-3. (In Russian)].
42. Неймарк А.И. Трансуретральная термотерапия в лечении доброкачественной гиперплазии простаты. Изд-во Алт. Барнаул, 1995; 51 с. [Neymark A.I. Transurethral thermotherapy in the treatment of benign prostatic hyperplasia. Publishing house Alt. Barnaul, 1995;51 p. (In Russian)].
43. Broekman W, Amatngalim GD, de Mooij-Eijk Y, Oostendorp J, Roelofs H, Taube C. TNF-alpha and IL-1beta-activated human mesenchymal stromal cells increase airway epithelial wound healing in vitro via activation of the epidermal growth factor receptor. *Respir Res* 2016(17):3. <https://doi.org/10.1186/s12931-015-0316-1>.
44. Castiglione F, Dewulf K, Hakim I, Weyne E, Montorsi F, Russo A. Adiposederived stem cells counteract urethral stricture formation in rats. *Eur Urol* 2016;70(6):1032-41. <https://doi.org/10.1016/j.eururo.2016.04.022>.
45. Luo J, Zhao S, Wang J, Luo L, Li E, Zhu Z. Bone marrow mesenchymal stem cells reduce urethral stricture formation in a rat model via the paracrine effect of extracellular vesicles. *J Cell Mol Med* 2018;22(9):4449-59. <https://doi.org/10.1111/jcmm.13744>.
46. Sangkum P, Gokce A, Tan RBW, Bouljihad M, Kim H, Mandava SH. Transforming growth factor-beta1 induced urethral fibrosis in a rat model. *J Urol* 2015;194(3):820-7. <https://doi.org/10.1016/j.juro.2015.02.014>.

**Сведения об авторах:**

Аббосов Ш.А. – врач-уролог, аспирант кафедры урологии и андрологии факультета фундаментальной медицины МГУ имени М.В. Ломоносова; Москва, Россия; shuhrat0770@mail.ru, РИНЦ AuthorID 1115784

Сорокин Н.И. – д.м.н., профессор, руководитель урологической службы медицинского научно-образовательного центра МГУ, ведущий научный сотрудник отдела урологии и андрологии факультета фундаментальной медицины, МГУ им. М.В. Ломоносова; Москва, Россия; nisorokin@mail.ru, РИНЦ AuthorID 668235

Кадрев А.В. – к.м.н., заведующий отделением ультразвуковой диагностики, научный сотрудник отдела урологии и андрологии Медицинского научно-образовательного центра МГУ имени М.В. Ломоносова, ассистент кафедры ультразвуковой диагностики ФГБОУ ДПО «Российская медицинская академия непрерывного профессионального образования» Минздрава России; Москва, Россия; akadrev@yandex.ru, РИНЦ AuthorID 528301

Шомаруфов А.Б. – врач-уролог, аспирант кафедры урологии и андрологии факультета фундаментальной медицины МГУ имени М.В. Ломоносова; Москва, Россия; doctor.shomarufov@gmail.com, РИНЦ AuthorID 6330-0871

Стригунов А.А. – врач-уролог, аспирант кафедры урологии и андрологии факультета фундаментальной медицины МГУ имени М.В. Ломоносова; Москва, Россия; an-strigunov@yandex.ru, РИНЦ AuthorID 1104847

Кабанова О.О. – студентка 6-го курса ФФМ МГУ им. М.В. Ломоносова; Москва, Россия; kabanova.olya2012@gmail.com

Нестерова О.Ю. – ординатор кафедры урологии и андрологии факультета фундаментальной медицины МГУ имени М.В. Ломоносова; Москва, Россия; oy.nesterova@gmail.com

Шапаров Б.М. – врач-уролог, аспирант кафедры урологии и андрологии ФФМ ГОУ ВПО МГУ им. М.В. Ломоносова; Москва, Россия; trafford09@mail.ru, РИНЦ AuthorID 986656

Камалов А.А. – Академик РАН, профессор, доктор медицинских наук, заведующий кафедрой урологии и андрологии факультета фундаментальной медицины МГУ имени М.В. Ломоносова, директор медицинского научно-образовательного центра МГУ имени М.В. Ломоносова; Москва, Россия; priemnaya@mc.msu.ru, РИНЦ AuthorID 759356

**Вклад авторов:**

Аббосов Ш.А. – разработка дизайна исследования, подведение итогов исследования, 15%  
Сорокин Н.И. – анализ релевантных научных публикаций по теме, поиск и обзор публикаций по теме исследования, написание текста статьи, 15%  
Кадрев А.В. – анализ релевантных научных публикаций по теме, 10%  
Шомаруфов А.Б. – написание текста статьи, 15%  
Стригунов А.А. – анализ релевантных научных публикаций по теме, 5%  
Кабанова О.О. – анализ релевантных научных публикаций по теме, 10%  
Нестерова О.Ю. – написание текста статьи, 5%  
Шапаров Б.М. – поиск и обзор публикаций по теме исследования, 10%  
Камалов А.А. – подведение итогов исследования, 15%

**Конфликт интересов:** Авторы заявляют об отсутствии конфликта интересов.

**Финансирование:** Исследование проведено без спонсорской поддержки.

**Статья поступила:** 19.07.21

**Результаты рецензирования:** 30.07.21

**Исправления получены:** 17.08.21

**Принята к публикации:** 28.08.21

**Information about authors:**

Abbosov S.A. – urologist, graduate student, Department of Urology and Andrology, Faculty of Fundamental Medicine, Lomonosov Moscow State University; Moscow, Russia; shuhrat0770@mail.ru, <https://orcid.org/0000-0002-6212-3693>

Sorokin N.I. – Dr. Sc., professor, head of the urological service of the Medical Research and Education Center, Lomonosov Moscow State University, leading researcher in the Department of Urology and Andrology, Faculty of Fundamental Medicine, Lomonosov Moscow State University; Moscow, Russia; nisorokin@mail.ru, <https://orcid.org/0000-0001-9466-7567>

Kadrev A.V. – PhD, Head of Ultrasound Diagnostics Department; Researcher, Department of Urology and Andrology, Medical Research and Education Center of Lomonosov Moscow State University; Assistant Professor, Diagnostic Ultrasound Division, Russian Medical Academy of Continuous Professional Education; Moscow, Russia; akadrev@yandex.ru, <https://orcid.org/0000-0002-6375-8164>

Shomarufov A.B. – urologist, graduate student, Department of Urology and Andrology, Faculty of Fundamental Medicine, Lomonosov Moscow State University; Moscow, Russia; doctor.shomarufov@gmail.com, <https://orcid.org/0000-0001-9271-0808>

Strigunov A.A. – urologist, graduate student Department of Urology and Andrology, Faculty of Fundamental Medicine, Lomonosov Moscow State University; Moscow, Russia; an-strigunov@yandex.ru, <https://orcid.org/0000-0003-4518-634X>

Kabanova O.O. – 6th year student of the Faculty of Fundamental Medicine Lomonosov Moscow State University; Moscow, Russia; kabanova.olya2012@gmail.com, <https://orcid.org/0000-0003-2936-0571>

Nesterova O.Yu. – resident physician at the Department of Urology and Andrology of the Faculty of Fundamental Medicine Lomonosov Moscow State University; Moscow, Russia; oy.nesterova@gmail.com, <https://orcid.org/0000-0003-3355-4547>

Shaparov B.M. – urologist, graduate student, Department of Urology and Andrology, Faculty of Fundamental Medicine, Lomonosov Moscow State University; Moscow, Russia; trafford09@mail.ru, <https://orcid.org/0000-0002-0232-1567>

Kamalov A.A. – Academician of the Russian Academy of Sciences, Professor, Dr. Sc., Head of the Department of Urology and Andrology, Faculty of Fundamental Medicine, Lomonosov Moscow State University; Director of the Medical Research and Education Center of Lomonosov Moscow State University; Moscow, Russia; priemnaya@mc.msu.ru, <https://orcid.org/0000-0003-4251-7545>

**Authors' contributions:**

Abbosov Sh.A. – developing the research design, research summary, 15%  
Sorokin N.I. – analysis of relevant literature, search and analysis of publications on the topic of the article, article writing, 15%  
Kadrev A.V. – analysis of relevant literature, 10%  
Shomarufov A.B. – article writing, 15%  
Strigunov A.A. – analysis of relevant literature, 5%  
Kabanova O.O. – analysis of relevant literature, 10%  
Nesterova O.Yu. – article writing, 5%  
Shaparov B.M. – search and analysis of publications on the topic of the article, 10%  
Kamalov A.A. – research summary, 15%

**Conflict of interest.** The authors declare no conflict of interest.

**Financing.** The study was performed without external funding.

**Received:** 19.07.21

**Peer review:** 30.07.21

**Corrections received:** 17.08.21

**Accepted for publication:** 28.08.21