

<https://doi.org/10.29188/2222-8543-2024-17-3-94-99>

Тучные клетки в сочетании с обеднением микробиома яичка как фактор патогенеза необструктивного мужского бесплодия

КЛИНИЧЕСКИЙ СЛУЧАЙ

Н.Г. Кульченко¹, М.В. Фаниев¹, З.А. Кадыров¹, Д.А. Атякшин¹, Р.А. Ханферян¹, Р.С. Францев², Т.В. Григорьева³, М.И. Маркелова³

¹ Российский Университет Дружбы Народов им. Патриса Лумумбы; д. 6, ул. Миклухо-Маклая, г. Москва, 117198, Россия

² Ставропольский Государственный Медицинский Университет Министерства Здравоохранения России; д. 310, ул. Мира, г. Ставрополь, 355017, Россия

³ Казанский Федеральный Университет; д. 18, к. 1, ул. Кремлевская, г. Казань, Республика Татарстан, 420008, Россия

Контакт: Фаниев Михаил Владимирович, faniev.mv@gmail.com

Аннотация:

Введение. Мужское бесплодие — это сложное заболевание с множеством потенциальных причин, включая гормональный дисбаланс, анатомические проблемы, генетические факторы, факторы образа жизни и многое другое. В настоящее время существует достаточно обширная группа бесплодных мужчин с неустановленными причинами заболевания.

Клинический случай. В данном клиническом наблюдении демонстрируется пациент, у которого причиной азооспермии стало увеличение количества тучных клеток в интерстициальной ткани яичка и обеднение микробиома яичка. Тучные клетки в яичке, находящиеся в тесном контакте со структурами стенки семенного канальца, способствуют дисфункции гематотестикулярного барьера.

Заключение. Увеличение тучных клеток в интерстиции яичка у мужчин может оказывать негативное влияние на сперматогенез. На примере описанного клинического случая впервые показано, что увеличение числа триптазопозитивных клеток в сочетании с обеднением микробиома яичка способствует развитию мужского бесплодия. Однако же вопрос: какие сигнальные механизмы способствуют этому процессу — требует дальнейшего изучения.

Ключевые слова: мужское бесплодие; микробиота; нарушения сперматогенеза; тучные клетки; необструктивная азооспермия; триптаза; гемато-тестикулярный барьер; азооспермия; синдром клеток Сертоли.

Для цитирования: Кульченко Н.Г., Фаниев М.В., Кадыров З.А., Атякшин Д.А., Ханферян Р.А., Францев Р.С., Григорьева Т.В., Маркелова М.И. Тучные клетки в сочетании с обеднением микробиома яичка как фактор патогенеза необструктивного мужского бесплодия. *Экспериментальная и клиническая урология* 2024;17(3):94-99; <https://doi.org/10.29188/2222-8543-2024-17-3-94-99>

<https://doi.org/10.29188/2222-8543-2024-17-3-94-99>

Mast cells in combination with depletion of testicular microbiome as a factor in the pathogenesis of non-obstructive male infertility

CLINICAL CASE

N.G. Kulchenko¹, M.V. Faniev¹, Z.A. Kadyrov¹, D.A. Atiakshin¹, R.A. Khanferyan¹, R.S. Frantsev², T.V. Grigoryeva³, M.I. Markelova³

¹ RUDN University; 6, st. Miklouho-Maclay, Moscow, 117198, Russia

² Stavropol State Medical University of the Ministry of Health of Russia; 310, st. Mira, Stavropol, 355017, Russia Federation, Russia; 10/1, Minin and Pozharsky Square Nizhny Novgorod, Nizhny Novgorod Region, 603005, Russia

³ Kazan Federal University; 18, building 1, st. Kremlevskaya, Kazan, Republic of Tatarstan, 420008, Russia

Contacts: Mikhail V. Faniev, faniev.mv@gmail.com

Summary:

Introduction. Male infertility is a complex disease with many potential causes, including hormonal imbalance, anatomical problems, genetic factors, lifestyle factors, and more. Currently, there is a fairly large group of infertile men with unspecified causes of the disease.

Clinical case. This clinical observation demonstrates a patient whose azoospermia was caused by an increase in the number of mast cells (MC) in the interstitial tissue of the testicle and depletion of the testicular microbiome. MC in the testicle, which are in close contact with the structures of the wall of the seminiferous tubule, contribute to dysfunction of the hematotesticular barrier.

Conclusion. An increase in mast cells in the testicular interstitium in men can have a negative effect on spermatogenesis. Using this clinical case, it was shown for the first time that an increase in the number of tryptase-positive cells in combination with depletion of the testicular microbiome contributes to the development of male infertility. However, the question of what signaling mechanisms facilitate this process requires further study.

Key words: male infertility; microbiota; spermatogenesis disorders; mast cells; non-obstructive azoospermia; tryptase; blood-testis barrier; azoospermia; Sertoli cell-only syndrome.

For citation: Kulchenko N.G., Faniev M.V., Kadyrov Z.A., Atiakshin D.A., Khanferyan R.A., Frantsev R.S., Grigoryeva T.V., Markelova M.I. Mast cells in combination with depletion of testicular microbiome as a factor in the pathogenesis of non-obstructive male infertility. *Experimental and Clinical Urology* 2024;17(2):94-99; <https://doi.org/10.29188/2222-8543-2024-17-2-94-99>

ВВЕДЕНИЕ

Учитывая снижение рождаемости во многих странах мира, бесплодие в семейных парах является медицинской и социальной проблемой. В настоящее время женский и мужской факторы бесплодия встречаются с одинаковой частотой. Однако причины мужского бесплодия остаются до конца не выясненными. Поэтому в последние годы наблюдается рост интереса к пониманию причин мужского бесплодия, что отражается на методах лечения этой патологии.

Сперматогенез, как репродукция мужских половых клеток, это сложный процесс, в основе которого лежит взаимодействие эндокринной и иммунной систем и микробиоты. Поэтому нарушения согласованности этих процессов отражается как на количестве, так и на качестве сперматозоидов.

У человека стенка семенных канальцев образует тестикулярный компартмент, который содержит несколько слоев гладкомышечных, «миоидных», перитубулярных клеток и внеклеточного матрикса. Кроме того, созревающие половые клетки защищены от иммунных клеток интерстиция яичка структурами гемато-тестикулярного барьера, что делает мужскую гонаду иммунно привилегированным органом. Следовательно, изменения архитектуры гемато-тестикулярного барьера и клеточного состава интерстиция яичка отражаются на качестве сперматогенеза, что приводит к мужскому бесплодию.

Среди иммунных клеток в интерстиции яичка в норме присутствуют тучные клетки, количество которых увеличивается при различных патологических ситуациях. Более того, накопление тучных клеток может указывать на продолжающееся воспаление [1]. Тучные клетки наиболее известны своей ролью в патогенезе воспалительных, гиперчувствительных и фиброзных заболеваний и в норме они встречаются во многих периферических тканях. Известно участие тучных клеток в патогенезе эндометриоза, болезни Крона и воспалительных заболеваний кишечника, а также в развитии легочного и печеночного фиброза. Существует информация, что количество тучных клеток значимо увеличивается в яичке у бесплодных мужчин. Однако до сих пор не известно, что является сигналом для сохранения активности тучных клеток и поддержания воспаления в яичке у бесплодных мужчин.

Наряду с этим, изучение микробиома тестикулярной ткани является одной из самых динамичных областей исследования нашего времени, особенно после усовершенствования в технологии сбора и анализа данных о последовательностях ДНК [2]. Существующий микробиом в яичках может играть определенную роль в регуляции иммунных реакций и поддержании репродуктивного здоровья мужчины [3]. Оценка микробиома яичек все еще находится на стадии изучения.

Точный состав и значение микроорганизмов, которые могут присутствовать в ткани яичек, до конца не изучены. Предполагается, что микробиом в яичке человека менее разнообразен и обилен по сравнению с другими частями тела из-за присутствия гемато-тестикулярного барьера. Однако было установлено, что наиболее распространенными типами микроорганизмов в яичках у мужчин были *Actinobacteria*, *Bacteroidetes*, *Firmicutes* и *Proteobacteria* [4]. Микробиом яичка может отличаться у разных людей в зависимости от их образа жизни, индивидуальной гигиены, сексуальной практики, сексуальных партнеров и диеты [5].

Поэтому целью данного клинического наблюдения стало изучение связи между таксономическим микробным разнообразием микробиома и активностью тучных клеток в яичке у конкретного мужчины с секреторным бесплодием.

КЛИНИЧЕСКИЙ СЛУЧАЙ

Пациент А., 34 года состоит в браке 2 года. Контрацептивы не использует. Женский фактор бесплодия исключает. Ранее в браке не состоял. Детей нет. Год назад обращался к андрологу с целью обследования на предмет выявления возможных причин бесплодия. Впервые в жизни проведен анализ спермограммы, ранее по данной проблеме в медицинские учреждения не обращался. На момент обращения в спермограмме была зафиксирована олигоастенозооспермия. На протяжении одного года лечился консервативно, получал антиоксидантную терапию, полиненасыщенные жирные кислоты омега-3, микроэлементы. Однако показатели эякулята не улучшались.

Полгода назад пациент обратился в центр репродуктивной и клеточной медицины, в отделение вспомогательных репродуктивных технологий, где при очередном обследовании была выявлена азооспермия.

При осмотре: пациент А. нормостенического типа телосложения, рост 182 см, индекс массы тела 23,64 кг/м², рост волос на теле по мужскому типу. Оба яичка расположены в мошонке. Вены обоих семенных канатиков не расширены. Кариотип 46 XY. Данные спермограммы (ВОЗ, 2010): объем 1,8 мл, цвет серо-желтый, консистенция умеренно-вязкая, разжижение – 40 мин, рН 7,2, **сперматозоиды отсутствуют**, лейкоциты – 0,2 млн/л, лецитиновые зерна – скудное количество, IgG<22%. По данным ультразвукового исследования (УЗИ), размер и структура обоих яичек не изменены, вены обоих семенных канатиков не расширены. Показатели гормонального профиля пациента представлены в таблице 1.

Таким образом, на основании лабораторно-клинических данных пациенту А. был установлен клинический диагноз: первичное мужское бесплодие, гипергонадотропный гипогонадизм, необструктивная азооспермия. ■

Учитывая отсутствие половых клеток в эякуляте, пациенту А. была выполнена открытая биопсия яичка/TESE (Testicular Sperm Extraction – тестикулярная экстракция спермы). Материала для криоконсервации не получено. Полученная путем открытой биопсии яичка ткань и материал мазков из уретры, помимо патогистологического и иммуногистохимического исследования, были направлены для проведения метода высокопроизводительного секвенирования (NGS – next generation sequencing). Также биоптаты яичка фиксировали в нейтральном растворе 10% формалина в течение 2-3 сут. с последующей окраской гистологических срезов. Оценка качества сперматогенеза производилась на срезах яичка, окрашенных гематоксилином и эозином, а для детекции тучных клеток применялась иммуногистохимическая окраска с анти-МСТ (Anti-Mast Cell Tryptase).

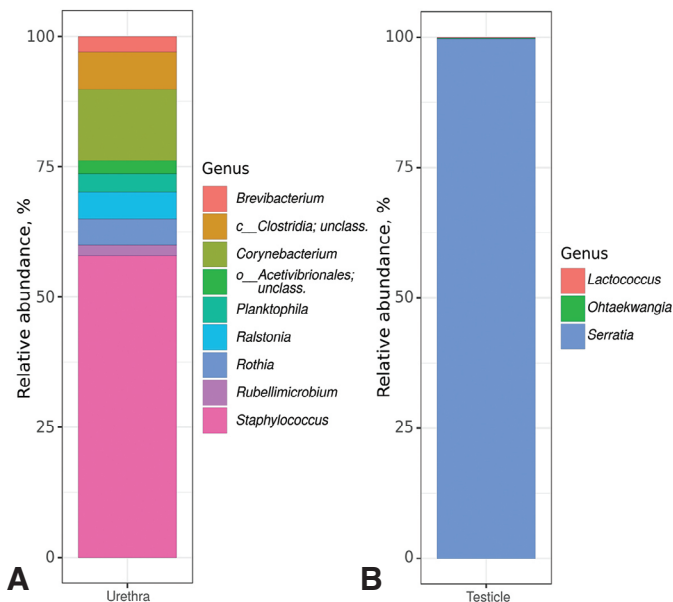


Рис. 1. Таксономический состав бактериального сообщества исследуемых образцов на уровне родов, выявленный методом секвенирования ампликонов гена 16S рРНК. А – Микробиота уретры. В – Микробиота ткани яичка
Fig. 1. Taxonomic composition of the bacterial community of the studied samples at the genus level, revealed by sequencing the 16S rRNA gene amplicons. А – Urethral microbiota. В – Testicular tissue microbiota

С помощью секвенирования ампликонов гена 16S рРНК было проведено исследование таксономического состава микробиоты уретры и ткани яичка. В микробиоте уретры среди классифицированных таксонов наибольшую долю бактериального сообщества составляли представители родов *Staphylococcus* (57,9%, *Firmicutes phylum*), *Corynebacterium* (13,7%, *Actinobacteria phylum*) и неопределенный представитель класса *Clostridia* (7,1%, *Firmicutes phylum*) (рис. 1А). Микробиота ткани яичка характеризовалась бедностью сообщества с абсолютным преобладанием рода *Serratia* (99,7%, *Proteobacteria phylum*). Также были выявлены представители родов *Ohtaekwangia* (0,2%, *Bacteroidota phylum*) и *Lactococcus* (0,1%, *Firmicutes phylum*) (рис. 1В).

Морфологический анализ среза яичка, окрашенного гематоксилином и эозином, выявил наличие синдрома клеток Сертоли во всех извитых семенных канальцах яичка, базальной мембраны извитых семенных канальцев с очагами фиброза, полнокровия сосудов (рис. 2). В интерстиции яичка присутствуют очаги

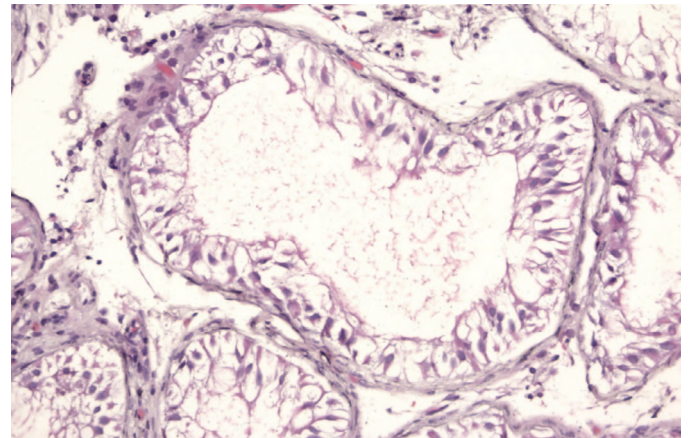


Рис. 2. Яичко пациента А. Окраска гематоксилином и эозином. Увеличение $\times 20$. Нарушение сперматогенеза – синдром клеток Сертоли во всех извитых семенных канальцах яичка, базальная мембрана извитых семенных канальцев с очагами фиброза, полнокровие сосудов
Fig. 2. Testicle of patient A. Hematoxylin and eosin staining. Magnification $\times 20$. Impaired spermatogenesis – Sertoli cell syndrome in all convoluted seminiferous tubules of the testicle, basement membrane of the convoluted seminiferous tubules with foci of fibrosis, vascular congestion

Таблица 1. Показатели уровней гормонов пациента А
Table 1. Hormonal levels of patient A

Гормоны Hormones	Результат Result	Референсный интервал Reference interval
Фолликулостимулирующий гормон (мМЕ/мл) Follicle-stimulating hormone (mIU/ml)	19,4*	1,5-12,4
Лютеинизирующий гормон (мМЕ/мл) Luteinizing hormone (mIU/ml)	5,14	1,7-8,6
Пролактин (мМЕ/мл) Prolactin (mIU/ml)	273	97,0-449,0
Эстрадиол (пг/мл) Estradiol (pg/ml)	34,4	7,6-42,6
Общий тестостерон (нг/мл) Total testosterone (ng/ml)	3,9	2,4-8,3

*показатель, который находится за пределами референсного интервала
*an indicator that is outside the reference interval

фиброза и участки с лейкоцитарной инфильтрацией. Количество тучных клеток в 1 мм² интерстиция яичка было 114,7; при этом доля интерстициальных тучных клеток составила 63,8%, а перитубулярных – 36,2% (рис. 3). Тесный контакт тучных клеток со стенкой извитого семенного канальца, который мы выявили, может быть причиной нарушения гематотестикулярного барьера и сперматогенеза у наблюдаемого пациента.

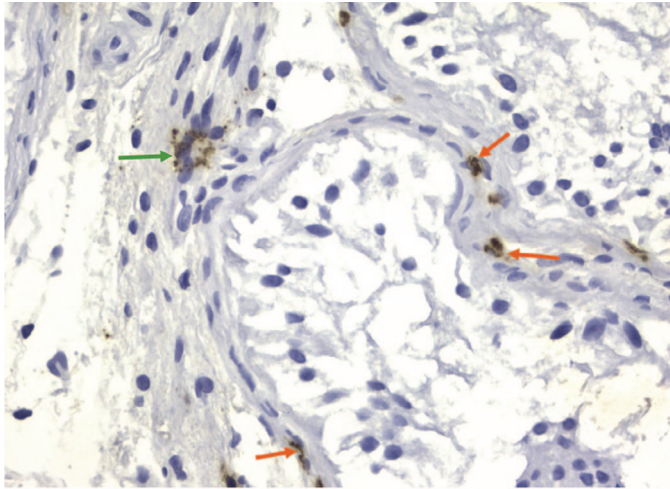


Рис. 3. Яичко пациента А. Иммуногистохимическая окраска с анти-МСТ (Anti-Mast Cell Tryptase). Увеличение ×40. Зеленая стрелка указывает на тучную дегранулированную триптаза-позитивную тучную клетку, которая находится в интерстиции яичка. Красные стрелки указывают на триптазопозитивные тучные клетки, которые находятся перитубулярно

Fig. 3. Testis of patient A. Immunohistochemical staining with anti-MCT (Anti-Mast Cell Tryptase). Magnification ×40. Green arrow points to mast cell, degranulated tryptase-positive, located in the interstitium of the testis. Red arrows point to tryptase-positive mast cells, which are located peritubularly

Учитывая полученную гистологическую картину в яичке у пациента А., можно сделать вывод, что перспективы консервативного и хирургического лечения мужского бесплодия нет. Паре было предложено выполнение протокола вспомогательных репродуктивных технологий с донацией сперматозоидов.

ОБСУЖДЕНИЕ

Вирусная и бактериальная инфекции являются частыми причинами, вызывающими мужское бесплодие. При хроническом воспалении даже после элиминации бактерий сперматогенный эпителий остается разрушенным, а для восстановления сперматогенеза в яичках требуется более трех месяцев. Однако при хроническом и рецидивирующем воспалении яичек активные иммунные клетки вырабатывают биологически активные вещества, которые могут губительно влиять на сперматогенез. По данным М. Alfano и соавт., у пациентов с идиопатической необструктивной азооспермией преобладали *Firmicutes* и *Actinobacteria*, и значительного уменьшалось количество *Bacteroidetes* и *Proteobacteria* ($p=0,00002$) [4]. Результаты исследования N.M. Molina и соавт. обнаружили, что род бактерий

Prevotella был наиболее распространенным в ткани яичек у бесплодных мужчин, что может указывать на его негативное влияние на сперматогенез [6].

Тучные клетки – это иммунные клетки, которые играют важнейшую роль в защите организма от патогенов и в различных иммунных реакциях, включая аллергию и воспаление. Одной из важных функций тучных клеток является их способность высвобождать различные биологически активные молекулы при активации, включая протеазы (в частности – триптазу) [7]. Тучные клетки высвобождают протеазы для участия в различных физиологических процессах, но при определенных условиях они также могут способствовать повреждению тканей и воспалению.

Тучные клетки чаще всего находятся в соединительной ткани белочной оболочки яичка и придатка яичка. У человека тучные клетки в избытке присутствуют как непосредственно под белочной оболочкой яичка, так и в интерстициальной ткани между семенными канальцами. Тучные клетки у человека появляются в семенниках уже в плодном периоде; их количество увеличивается в младенчестве, уменьшается в детстве и снова увеличивается в начале полового созревания [8]. Считается, что в яичках человека увеличение количества интерстициальных тучных клеток приводит к изменениям в морфологии яичка [9], нарушению сперматогенеза [10] и, следовательно, к мужскому бесплодию.

Впервые анализ содержания тучных клеток в яичке был проведен S. Agarwal и соавт. в конце прошлого века. Был выполнен сравнительный подсчет количества тучных клеток в одном мм² в группе мужчин с бесплодием (олигозооспермия и азооспермия по показателям спермы) и у здоровых мужчин. Авторы заметили нарушение сперматогенеза по мере увеличения количества тучных клеток в интерстиции яичка. Так, у мужчин, имеющих уровень сперматогенеза 1-4 балла по Johnson's количество тучных клеток было значительно больше (57,7 клеток/мм²) по сравнению с здоровыми мужчинами ($p<0,001$) [11].

В начале 20 века D.D. Ara и соавт. оценивали триптазопозитивные тучные клетки в яичке. Авторы сравнивали активность тучных клеток у здоровых и бесплодных мужчин, кроме того, оценивался фиброз интерстиция и перитубулярной области яичек с помощью анализа содержания виментина и альфа-гладкомышечного актина. Во всех наблюдаемых случаях авторы выявили присутствие тучных клеток в интерстиции яичка. Во всех случаях тучные клетки в основном локализовались в интерстиции. Было выявлено значительное увеличение общего числа и интерстициальных тучных клеток, продуцирующих триптазу, у бесплодных мужчин с выявленным склерозом семенных канальцев по сравнению с контрольной группой ($p=0,04$ и $p=0,024$ соответственно). Таким образом, ■

было показано, что триптазаактивные тучные клетки вовлечены в этиологию мужского бесплодия и оказывают повреждающее действие на сперматогенез, особенно на этапе формирования склероза и атрофии извитых семенных канальцев [12].

Таким образом, при морфологическом анализе гонады у бесплодных мужчин актуальным является изучение распределения и миграции тучных клеток в различных отделах яичка. По данным G. Haidl и соавт. в 2011 г., близкое расположение тучных клеток к структурам яичка, особенно к семенным канальцам, имеет большое значение в патологии бесплодия человека. То есть чем ближе тучные клетки к зародышевым клеткам, тем более прямое влияние они могут оказывать на фертильность через секретируемые медиаторы. Из-за этих характеристик необходимо учитывать толщину стенки канальца и состояние гематотестикулярного барьера при обсуждении и анализе влияния тучных клеток на половые клетки и фертильность [13].

Наше исследование показало, что увеличение тучных клеток в яичке, особенно в состоянии дегрануляции, которые находятся в тесном контакте с семенными канальцами, указывает на связь между пролиферацией тучных клеток и дисфункцией гематотестикулярного барьера. Так же у наблюдаемого пациента

было выявлено обеднение палитры микробного пейзажа в яичке с абсолютным преобладанием представителя фило *Proteobacteria* рода *Serratia*. Можно предположить, что наличие преобладающего количества триптазаактивных тучных клеток стимулирует деятельность фибробластов и синтез коллагена, что приводит к фиброзу и склерозу тканей. Результаты нашего исследования совпадают с результатами G. Haidl и соавт., которые обратили внимание на то, что активация тучных клеток приводит к фиброзным процессам в яичке, что изменяет проницаемость гематотестикулярного барьера [13].

ЗАКЛЮЧЕНИЕ

Увеличение числа тучных клеток в интерстиции яичка у мужчин может оказывать негативное влияние на сперматогенез. На примере описанного клинического случая мы впервые показываем, что увеличение числа триптазопозитивных клеток в сочетании с обеднением микробиома яичка способствует развитию мужского бесплодия. Однако же вопрос: какие сигнальные механизмы способствуют этому процессу – требует дальнейшего изучения. ■

ЛИТЕРАТУРА / REFERENCES

- Mayerhofer A, Walenta L, Mayer C, Eubler K, Welter H. Human testicular peritubular cells, mast cells and testicular inflammation. *Andrologia* 2018;50(11):e13055. <https://doi.org/10.1111/and.13055>.
- Allen-Vercoe E. Bringing the gut microbiota into focus through microbial culture: recent progress and future perspective. *Curr Opin Microbiol* 2013;16(5):625-9. <https://doi.org/10.1016/j.mib.2013.09.008>.
- Lundy SD, Sangwan N, Parekh NV, Selvam MKP, Gupta S, McCaffrey P, et al. Functional and taxonomic dysbiosis of the gut, urine, and semen microbiomes in male infertility. *Eur Urol* 2021;79(6):826-36. <https://doi.org/10.1016/j.eururo.2021.01.014>.
- Alfano M, Ferrarese R, Locatelli I, Ventimiglia E, Ippolito S, Gallina P, et al. Testicular microbiome in azoospermic men-first evidence of the impact of an altered microenvironment. *Hum Reprod* 2018;33(7):1212-7. <https://doi.org/10.1093/humrep/dey116>.
- Altmäe S, Franasiak JM, Mändar R. The seminal microbiome in health and disease. *Nat Rev Urol* 2019;16(12):703-21. <https://doi.org/10.1038/s41585-019-0250-y>.
- Molina NM, Plaza-Díaz J, Vilchez-Vargas R, Sola-Leyva A, Vargas E, Mendoza-Tesarik R, et al. Assessing the testicular sperm microbiome: a low-biomass site with abundant contamination. *Reprod Biomed Online* 2021;43(3):523-31. <https://doi.org/10.1016/j.rbmo.2021.06.021>.
- Welter H, Huber A, Lauf S, Einwang D, Mayer C, Schwarzer JU, Köhn FM, Mayerhofer A. Angiotensin II regulates testicular peritubular cell function via AT1 receptor: a specific situation in male infertility. *Mol Cell Endocrinol* 2014;393(1-2):171-8. <https://doi.org/10.1016/j.mce.2014.06.011>.
- Meineke V, Frungieri MB, Jessberger B, Vogt H, Mayerhofer A. Human testicular mast cells contain tryptase: increased mast cell number and altered distribution in the testes of infertile men. *Fertil Steril* 2000;74(2):239-44. [https://doi.org/10.1016/s0015-0282\(00\)00626-9](https://doi.org/10.1016/s0015-0282(00)00626-9).
- Hussein MR, Abou-Deif ES, Bedaiwy MA, Said TM, Mustafa MG, Nada E, et al. Phenotypic characterization of the immune and mast cell infiltrates in the human testis shows normal and abnormal spermatogenesis. *Fertil Steril* 2005;83(5):1447-53. <https://doi.org/10.1016/j.fertnstert.2004.11.062>.
- Schmid N, Stöckl JB, Flenkenthaler F, Dietrich KG, Schwarzer JU, Köhn FM, et al. Characterization of a non-human primate model for the study of testicular peritubular cells-comparison with human testicular peritubular cells. *Mol Hum Reprod* 2018;24(8):401-10. <https://doi.org/10.1093/molehr/gay025>.
- Agarwal S, Choudhury M, Banerjee A. Mast cells and idiopathic male infertility. *Int J Fertil* 1987;32(4):283-6.
- Apa DD, Cayan S, Polat A, Akbay E. Mast cells and fibrosis on testicular biopsies in male infertility. *Arch Androl* 2002;48(5):337-44. <https://doi.org/10.1080/01485010290099183>.
- Haidl G, Duan YG, Chen SJ, Kohn FM, Schuppe HC, Allam JP. The role of mast cells in male infertility. *Expert Rev Clin Immunol* 2011;7(5):627-34. <https://doi.org/10.1586/eci.11.57>.

Сведения об авторах:

Кульченко Н.Г. – к.м.н., уролог, врач ультразвуковой диагностики, доцент кафедры анатомии человека лечебного факультета РУДН, старший научный сотрудник Научно-образовательного ресурсного центра инновационных технологий иммунофенотипирования, цифрового пространственного профилирования и ультраструктурного анализа РУДН; Москва, Россия; РИНЦ Author ID 543055, <https://orcid.org/0000-0002-4468-3670>

Фаниев М.В. – к.м.н., доцент кафедры эндоскопической урологии факультета непрерывного медицинского образования медицинского института РУДН; Москва, Россия; РИНЦ Author ID 1056145, <https://orcid.org/0000-0002-7323-3126>

Кадыров З.А. – д.м.н., профессор, зав. каф. эндоскопической урологии, Российский университет дружбы народов; Москва, Россия; РИНЦ Author ID 721133, <https://orcid.org/0000-0002-1108-8138>

Атыкшин Д.А. – к.м.н., руководитель Научно-образовательного ресурсного центра инновационных технологий иммунофенотипирования, цифрового пространственного профилирования и ультраструктурного анализа Российского университета дружбы народов; Москва, Россия; РИНЦ Author ID 264075, <https://orcid.org/0000-0002-8347-4556>

Ханферян Р.А. – к.м.н., профессор Медицинского института Российского государственного медицинского университета Минздрава России; Ставрополь, Россия; РИНЦ Author ID 77869, <https://orcid.org/0000-0003-1178-7534>

Францев Р.С. – к.м.н., уролог, доцент кафедры урологии Ставропольского государственного медицинского университета Минздрава России; Ставрополь, Россия; РИНЦ Author ID 844410, <https://orcid.org/0009-0000-8893-7938>

Григорьева Т.В. – к.м.н., ведущий научный сотрудник научно-исследовательской лаборатории «Мультиомиксные технологии живых систем», Казанский федеральный университет, Институт фундаментальной медицины и биологии; Казань, Россия; РИНЦ Author ID 616577, <https://orcid.org/0000-0001-5314-7012>

Маркелова М.И. – научный сотрудник научно-исследовательской лаборатории «Мультиомиксные технологии живых систем», Казанский федеральный университет, Институт фундаментальной медицины и биологии; Казань, Россия; РИНЦ Author ID 976359, <https://orcid.org/0000-0001-7445-2091>

Вклад авторов:

Кульченко Н.Г. – сбор и обработка материала, редактирование текста статьи, 15%
 Фаниев М.В. – сбор и обработка материала, редактирование текста, 15%
 Кадыров З.А. – разработка концепции статьи, редактирование текста статьи, 20%
 Атыкшин Д.А. – сбор и анализ данных о больном, написание текста, 10%
 Ханферян Р.А. – сбор и анализ данных о больном, написание текста, 10%
 Францев Р.С. – поиск и анализ литературы, 10%
 Григорьева Т.В. – написание текста статьи, 10%
 Маркелова М.И. – статистический анализ полученных данных, 10%

Конфликт интересов: Авторы декларируют отсутствие явных и потенциальных конфликтов интересов, связанных с публикацией настоящей статьи.

Финансирование: Статья подготовлена без спонсорской поддержки.

Статья поступила: 10.03.2024

Результаты рецензирования: 17.05.2024

Исправления получены: 21.06.2024

Принята к публикации: 30.06.2024

Information about authors:

Kulchenko N.G. – PhD, urologist, ultrasound diagnostics doctor, the associate professor at the department of Human Anatomy, medical faculty, Peoples Friendship University of Russia, Senior Researcher of the Scientific and Educational Resource Center for Innovative Technologies of Immunophenotyping, Digital Spatial Profiling and Ultrastructural Analysis of the Peoples' Friendship University of Russia; Moscow, Russia; RSCI Author ID 543055, <https://orcid.org/0000-0002-4468-3670>

Faniev M.V. – PhD, Associate Professor of the department of endoscopic urology of faculty of continuous medical education of medical institute of Peoples' Friendship University of Russia; Moscow, Russia; RSCI Author ID 1056145, <https://orcid.org/0000-0002-7323-3126>

Kadyrov Z.A. – Dr. Sci., professor, head of dept. of endoscopic urology, Peoples' Friendship University of Russia; Moscow, Russia; RSCI Author ID 721133, <https://orcid.org/0000-0002-1108-8138>

Atyakhshin D.A. – PhD, head of the Scientific and Educational Resource Center for Innovative Technologies of Immunophenotyping, Digital Spatial Profiling and Ultrastructural Analysis of the Peoples' Friendship University of Russia; Moscow, Russia; RSCI Author ID 264075, <https://orcid.org/0000-0002-8347-4556>

Khanferyan R.A. – PhD, professor of Medical Institute of Peoples' Friendship University of Russia; Moscow, Russia; RSCI Author ID 77869, <https://orcid.org/0000-0003-1178-7534>

Frantsev R.S. – PhD, Urologist, Associate Professor at the Department of Urology of the Stavropol State Medical University of the Ministry of Health of Russia; Stavropol, Russia; RSCI Author ID 844410, <https://orcid.org/0009-0000-8893-7938>

Grigoryeva T.V. – PhD, Leading Researcher, Scientific Research Laboratory «Multimix Technologies of Living Systems», Kazan Federal University, Institute of Fundamental Medicine and Biology; Kazan, Russia; RSCI Author ID 616577, <https://orcid.org/0000-0001-5314-7012>

Markelova M.I. – Researcher, Scientific Research Laboratory «Multimix Technologies of Living Systems», Kazan Federal University, Institute of Fundamental Medicine and Biology; Kazan, Russia; RSCI Author ID 976359, <https://orcid.org/0000-0001-7445-2091>

Authors' contributions:

Kulchenko N.G. – collection and processing of material, editing of the text of the article, 15%
 Faniev M.V. – collection and processing of material, editing of the text, 15%
 Kadyrov Z.A. – development of the concept of the article, editing of the text of the article, 20%
 Atyakhshin D.A. – collection and analysis of data on the patient, writing of the text, 10%
 Khanferyan R.A. – collection and analysis of data on the patient, writing of the text, 10%
 Frantsev R.S. – search and analysis of literature, 10%
 Grigoryeva T.V. – writing of the text of the article, 10%
 Markelova M.I. – statistical analysis of the obtained data, 10%

Conflict of interest. The authors declare that there are no obvious or potential conflicts of interest related to the publication of this article.

Financing. The article was made without financial support.

Received: 10.03.2024

Peer review: 17.05.2024

Corrections received: 21.06.2024

Accepted for publication: 30.06.2024