

<https://doi.org/10.29188/2222-8543-2026-19-1-40-43>

# Тактика лечения фиброэпителиальных опухолей мочевыводящих путей

КЛИНИЧЕСКОЕ НАБЛЮДЕНИЕ

**С.А. Замятнин<sup>1,2</sup>, И.С. Гончар<sup>2</sup>**

<sup>1</sup> Кафедра урологии Санкт-Петербургского государственного педиатрического медицинского университета Минздрава России, Санкт-Петербург, Россия

<sup>2</sup> Сеть медицинских центров «Высокий статус», Санкт-Петербург, Россия

**Контакт:** Гончар Ирина Сергеевна, [bonechka@mail.ru](mailto:bonechka@mail.ru)

## Аннотация:

**Введение.** Фиброэпителиальная опухоль мочевыводящих путей является редким заболеванием, имеет мезенхимальное происхождение и представлена стромой, формирующей основание полипа и фиброваскулярную тканью, покрытой сверху слоем эпителия. Диагноз фиброэпителиального полипа (ФЭП) устанавливается во время цистоскопии или уретероскопии и по результатам гистологического исследования, что связано с отсутствием специфических симптомов, лабораторных и неинвазивных критериев, позволяющих отличить его от злокачественного новообразования.

**Цель исследования:** оценка возможности эндоскопической лазерной резекции ФЭП мочеточника и анализ ранних послеоперационных осложнений.

**Клиническое наблюдение.** Представлены собственные клинические наблюдения двух успешно выполненных эндоскопических резекций ФЭП мочеточника. Данные литературы отражают эволюцию способов хирургического вмешательства, ближайшие и отдаленные результаты лечения ФЭП мочеточников и мочевого пузыря.

**Заключение.** В настоящее время предпочтительным является эндоскопический метод резекции ФЭП мочевыводящих путей, доказавший свою эффективность и безопасность. Обязательным является отдаленное послеоперационное наблюдение с целью своевременного выявления рецидива новообразования и развития стриктуры мочеточника.

**Ключевые слова:** фиброэпителиальный полип; опухоль мочеточника; полип мочеточника; резекция опухоли мочеточника.

**Для цитирования:** Замятнин С.А., Гончар И.С. Тактика лечения фиброэпителиальных опухолей мочевыводящих путей. Экспериментальная и клиническая урология 2026;19(1):40-43; <https://doi.org/10.29188/2222-8543-2026-19-1-40-43>

<https://doi.org/10.29188/2222-8543-2026-19-1-40-43>

# Management of fibroepithelial tumors of the urinary tract

CLINICAL OBSERVATION

**S.A. Zamyatnin<sup>1,2</sup>, I.S. Gonchar<sup>2</sup>**

<sup>1</sup> Department of Urology of Saint Petersburg State Pediatric Medical University, Saint Petersburg, Russia

<sup>2</sup> Medical centers «High status», Saint Petersburg, Russia

**Contacts:** Irina S. Gonchar, [bonechka@mail.ru](mailto:bonechka@mail.ru)

## Summary:

**Introduction.** Fibroepithelial tumor of the urinary tract is a rare disease of mesenchymal origin, consisting of stroma forming the base of the polyp and fibrovascular tissue covered by an epithelial layer. The diagnosis of fibroepithelial polyp is established during cystoscopy or ureteroscopy and based on histological examination, due to the absence of specific symptoms, laboratory tests, and noninvasive criteria that distinguish it from a malignant neoplasm.

**The aim** of this study was to evaluate the feasibility of endoscopic laser resection of ureteral fibroepithelial polyps and analyze early postoperative complications.

**Clinical observation.** This paper presents our own clinical observations of two successful endoscopic resections of ureteral fibroepithelial polyps. Literature data reflect the evolution of surgical techniques and the immediate and long-term outcomes of treating fibroepithelial polyps of the ureters and bladder.

**Conclusion.** Endoscopic resection of urinary tract fibroepithelial tumors is currently the preferred method, having proven its effectiveness and safety.

**Key words:** fibroepithelial polyp; ureteral tumor; ureteral polyp; ureteral tumor resection.

**For citation:** Zamyatnin S.A., Gonchar I.S. Management of fibroepithelial tumors of the urinary tract. Experimental and Clinical Urology 2026;19(1):40-43; <https://doi.org/10.29188/2222-8543-2026-19-1-40-43>

## ВВЕДЕНИЕ

Фиброэпителиальная опухоль мочевыводящих путей (ФОМП), или фиброэпителиальный полип (ФЭП) считается редким заболеванием. Представляет собой опухоль мезенхимального происхождения, представленную стромой, формирующей основание полипа и фиброваскулярной тканью, покрытой сверху слоем эпителия. С учетом происхождения, помимо мочевыводящих путей, ФЭП встречаются в желудочно-кишечном тракте, на коже, на миндалинах, в женских половых органах (влагалище, вульве, шейке матки) [1, 2]. Внешне напоминающие конгломераты цилиндрической формы, они чаще диагностируются в проксимальном отделе мочеточника. Данная локализация, по данным зарубежных авторов, определяется в 59% наблюдений, в среднем и дистальном отделах мочеточника в равной степени – по 18% случаев. Значительно реже можно встретить мультифокальное распространение опухоли, а также ФЭП в мочевом пузыре [3, 4].

Этиология и патогенез образования ФЭП до настоящего времени не до конца изучены. Существует мнение, что они могут быть врожденными и медленно растущими образованиями, либо развиваться в результате хронических заболеваний мочевыводящих путей, например при инфекции или нарушении уродинамики [1, 5–8]. Встречаются исследования, предполагающие, что ключевую роль в патогенезе играет мутация гена *DICER1* [4]. О возможном врожденном генезе свидетельствуют представленные в литературе случаи диагностированных ФЭП у детей [5, 9, 10], а также статистические данные, показывающие, что фиброэпителиомы составляют от 0,5 до 4% всех причин, вызывающих гидронефроз в возрасте до 18 лет [10]. У взрослых ФЭП диагностируются так же крайне редко, преимущественно у мужчин [3, 6]. Однако, вследствие малого количества наблюдений, данные о гендерных различиях в частоте возникновения заболевания неоднозначны [11].

Диагноз ФЭП устанавливается во время цистоскопии или уретероскопии и по результатам гистологического исследования. Это связано с отсутствием специфических симптомов, лабораторных и неинвазивных критериев, которые позволяют отличить полип от злокачественного новообразования [6, 11]. Учитывая, что эндовидеохирургические методы являются стандартными и обязательными для верификации любого образования мочевыводящих путей, основные сложности связаны не с этапом постановки диагноза, а с выбором тактики лечения, допустимости выполнения резекции ФЭП во время проведения уретероскопии, риска развития стриктуры и рецидивирования процесса.

*Цель исследования* – оценка возможности эндоскопической лазерной резекции фиброэпителиального

полипа мочеточника и анализ ранних послеоперационных осложнений.

## КЛИНИЧЕСКОЕ НАБЛЮДЕНИЕ

Мы представляем 2 успешно выполненные эндоскопические резекции ФЭП мочеточника. До момента выявления доброкачественной опухоли у обоих пациентов в анамнезе метакхронный рак, одной из локализаций которых являлся мочевой пузырь.

В первом наблюдении, у мужчины, 72 лет, спустя 10 мес после трансуретральной резекции (ТУР) опухоли мочевого пузыря выявлен папиллярный рак щитовидной железы, произведена резекция органа. Во втором случае, у мужчины, 74 лет, была выполнена резекция опухоли сигмовидной кишки, а спустя 3 года диагностирована уротелиальная карцинома мочевого пузыря, также выполнена ТУР. Оба пациента получали внутривезикулярную БЦЖ терапию. Динамическое наблюдение после ТУР опухоли мочевого пузыря и БЦЖ-терапии проводилось в течение первого года ежеквартально, со второго года – каждые 6 мес. При очередном ультразвуковом исследовании (УЗИ) и МРТ-скрининге органов малого таза у пациентов были диагностированы образования в мочевыводящих путях. В первом случае через 2 года после резекции уротелиальной карциномы выявлена опухоль около 4 см в нижней трети правого мочеточника, пролабирующая через устье в мочевой пузырь (рис. 1). У второго пациента спустя 2,5 года после ТУР определено подозрение на наличие рецидива новообразования в области устья мочеточника. Во время уретероскопии визуализированы полиповидные образования, свободно выходящие из мочеточника в полость мочевого пузыря. ■

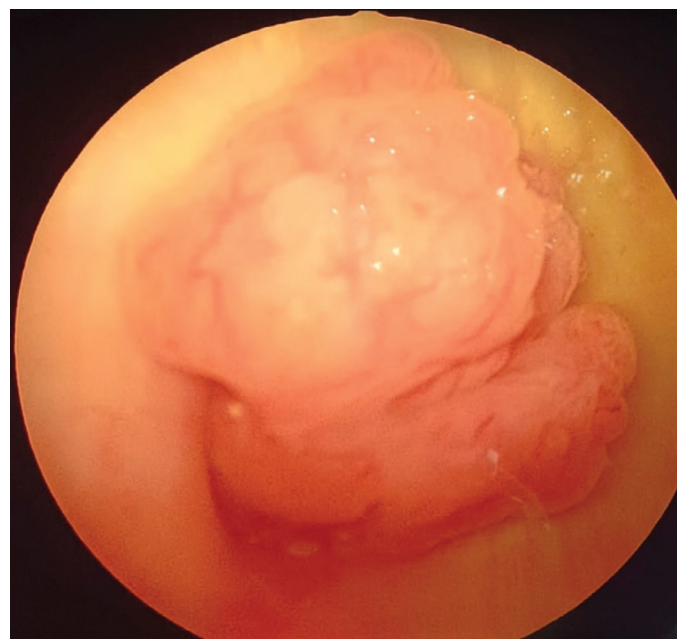

Рис. 1. Большой X. Фиброэпителиальный полип мочеточника, пролабирующий в полость мочевого пузыря.

Fig. 1. Patient X. Fibroepithelial polyp of the ureter prolapsing into the bladder.

Нарушения уродинамики верхних мочевыводящих путей в обоих случаях диагностировано не было. Выполнена резекция основания полипа и установкой стента. Дистальный отдел мочеточника и устье в обоих наблюдениях были дилатированы за счет объемного образования, что не представляло технических сложностей для заведения ригидного уретероскопа до основания опухоли. Окончательно диагноз подтверждался морфологически.

Удаление мочеточникового стента выполнялось через 1 мес после операции. УЗИ-контроль почек и мочевого пузыря проводились через 1 и 3 мес; мультиспиральная компьютерная томография-урография (МСКТ-урография) выполнялась через 3 и 6 мес после операции. Результаты не показали наличия сужения мочеточника в месте резекции и нарушения уродинамики верхних мочевыводящих путей.

Представленные результаты показали, что у обоих пациентов имел место онкологический анамнез. Возраст пациентов превышал 70 лет. Наши наблюдения демонстрируют, что ФЭП могут развиваться быстро и достигать крупных размеров – 3–4 см в течение 6 месяцев без каких-либо клинических проявлений (рис. 2). Часто ФЭП определяется, как случайная находка, в рамках профилактического осмотра или при диагностическом поиске причин нарушения уродинамики верхних мочевыводящих путей [3].

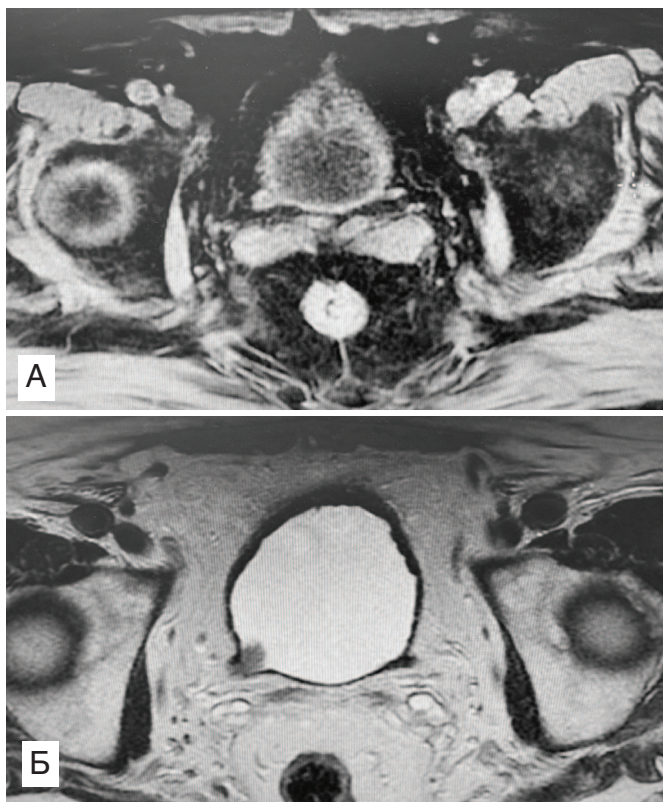


Рис. 2. Больной X. МРТ исследование мочевого пузыря и тазового отдела мочеточника с разницей в 6 мес: А – нет признаков опухолевидного образования правого мочеточника; Б – опухолевидное образование дистального отдела правого мочеточника через 6 мес  
Fig. 2. Patient X. MRI examination of the bladder and pelvic ureter with a difference of 6 months: А – no signs of a tumor-like formation in the right ureter; Б – a tumor-like formation in the distal part of the right ureter after 6 months

## ОБСУЖДЕНИЕ

Описанные наблюдения мы подкрепляем анализом данных литературы, отражающих эволюцию способов хирургического вмешательства, ближайшие и отдаленные результаты лечения ФЭП мочеточников и мочевого пузыря. Обзор литературы основывался на анализе базы данных PMC (PubMed Central) и публикаций в научной электронной библиотеке eLibrary.

Представленные в литературе данные о диагностике и лечении ФЭП основываются на небольших сериях наблюдений или случаях из практики [11, 12]. Это связано с редкостью патологии. R. Kumar и соавт. указали, что в период с 1932 по 2013 г. опубликованы материалы всего о 236 случаях ФЭП [13]. A. Gross и соавт. в своем анализе указали, что в период с 1950 по 2015 г. в мире описано в общей сложности 242 случая ФЭП мочеточника [14], то есть в среднем по 3–5 случая фиброэпителиом мочевого пузыря в год. Учитывая небольшое количество наблюдений тактика ведения этой группы пациентов определяется общепринятыми подходами и зависит от наличия обструкции, инфекции мочевыводящих путей и интраоперационным подозрением на злокачественность процесса [8]. В случаях ФЭП мочевого пузыря определение лечебно-диагностического подхода, как правило, не вызывает сомнений, в то время как при диагностировании подобного образования в верхних мочевыводящих путях каждый случай становится индивидуальным. Именно с этим связаны разнообразие представленных хирургических методов и дискуссии.

В большинстве публикаций в период до 2010 г. авторы предлагали основной тактикой хирургического лечения – резекцию мочеточника в области ФЭП с формированием прямого анастомоза [1, 5, 12]. С развитием и доступностью эндоскопической техники открытые оперативные вмешательства отошли на второй план и являются редко проводимыми. В настоящее время резекция мочеточника по поводу ФЭП производится преимущественно с использованием лапароскопической или роботизированной техники. Обоснованием подобной хирургической тактики считается низкий риск развития послеоперационных осложнений, техническую невозможность эндоскопического удаления крупных полипов, а также наличие широкого основания опухоли. В первую очередь исследователи ссылаются на высокие риски формирования послеоперационных стриктур мочеточника или рецидива опухоли [8, 14]. Частота развития послеоперационных стриктур мочеточника достигает 14%. Несмотря на указанные преимущества, в последние годы отмечается рост публикаций, демонстрирующих эффективность иссечения полипа во время нефро- или уретероскопии [15, 16, 13]. Современные исследования показывают эффективность и безопасность эндоско-

пической резекции с использованием тулиевого лазера. Авторы провели 21 лазерную резекцию ФЭП в 3-х медицинских центрах в период с 2007 по 2018 г. [17]. Наши и другие российские наблюдения также подтверждают возможность и безопасность эндоскопического лазерного иссечения ФЭП мочевого пузыря [18].

## ЗАКЛЮЧЕНИЕ

Несмотря на то, что фиброэпителиальный полип мочевого пузыря в большинстве случаев имеет специфиче-

ский вид во время эндоскопического исследования, обязательным является гистологическое подтверждение диагноза с целью исключения онкопатологии. Еще недавно основной тактикой лечения этой группы пациентов являлась резекция мочевого пузыря, а в некоторых, редких случаях даже нефроуретерэктомия. В настоящее время предпочтительным является эндоскопический метод, доказавший свою эффективность и безопасность. Обязательным считается отдаленное послеоперационное наблюдение с целью своевременного выявления рецидива ФЭП и развития стриктуры мочевого пузыря. ■

## ЛИТЕРАТУРА/REFERENCES

1. Гулиев Б.Г., Комяков Б.К., Ал-Аттар Т.Х. Фиброэпителиальные полипы лоханки и мочевого пузыря. *Урология*. 2016;(2):104-8. [B.G. Guliev, B.K. Komaykov, T.Kh. Al-Attar Fibroepithelial polyps of renal pelvis and ureter. *Urologiya. = Urologia*. 2016;(2):104-8. (In Russian)].
2. Kurniawati EM, Djunaedi F, Kurniasari N. Giant fibroepithelial polyps of the vulva in a woman with uterine myoma and primary infertility: A case report and literature review. *Am J Case Rep*. 2022; 23: e 933198-1-e933198-8. <https://doi.org/10.12659/AJCR.933198>.
3. Childs MA, Umbreit EC, Krambeck AE, Sebo TJ, Patterson DE, Gettman MT. Fibroepithelial Polyps of the Ureter: A Single-Institutional Experience. *J Endourol*. 2009;23(9):1415-9. <https://doi.org/10.1089/end.2009.0403>
4. Han LM, Weiel JJ, Longacre TA, Folkins AK. DICER1-associated tumors in the female genital tract: Molecular basis, clinicopathologic features, and differential diagnosis. *Adv Anat Pathol*. 2022;29(5):297-308. <https://doi.org/10.1097/PAP.0000000000000351>.
5. Brummel W, Fritsche HM, Huber E, Wieland WF, Ganzer R. A Patient with Fibroepithelial Polyp of the Ureter – A Rare Condition Mimicking Malignancy: A Case Report. *Case Rep Urol*. 2012;2012:901693. <https://doi.org/10.1155/2012/901693>.
6. Лоран О.Б., Серегин И.В., Борзетовская В.В., Саидов А.С., Данилова Н.В., Андреева Ю.Ю. Фиброэпителиальный полип лоханки. *Урология*. 2012;(6):88-91. [Loran O.B., Seregin I.V., Borzetsovskaya V.V., Saidov A.S., Danilova N.V., Andreeva Yu.Yu. Fibroepithelial polyp of the renal pelvis. *Urologiya*. 2012;(6):88-91 (In Russian)].
7. Cho SY, Oh KJ, Jung W, Kim HJ, Lee SH, Lee JY, Lee DS. The natural course of incidental ureteral polyp during ureteroscopy: KSER research. *BMC Urol*. 2023;23(1):101. <https://doi.org/10.1186/s12894-023-01249-y>.
8. Akdere H, Çevik G. Rare fibroepithelial polyp extending along the ureter: A case report. *Balkan Med J* 2018;35(3):275-277. <https://doi.org/10.4274/balkanmedj.2017.1537>.
9. Chen X, Luo H. Ultrasound findings of fibroepithelial polyp in the fetal bladder: a case report. *Front Oncol*. 2024;14:1484918. <https://doi.org/10.3389/fonc.2024.1484918>.
10. Fukui S, Yoshida T, Nakao K, Matsuzaki T, Kinoshita H. Successful endoscopic treatment using thulium YAG laser for multiple ureteral fibroepithelial polyps in a pediatric patient. *IJU Case Rep*. 2022; 5(3):183-5. <https://doi.org/10.1002/iju5.12432>.
11. Kim JY, Yu JH, Sung LH, Kim HJ, Cho DY. Ureteral fibroepithelial polyp protruding into the bladder which mimics a bladder tumour: a case report and literature review. *Transl Androl Urol*. 2022;11(5):720-726. <https://doi.org/10.21037/tau-21-1041>.
12. Turunc T, Kuzgunbay B, Canpolat T. Ureteral fibroepithelial polyps with calculi: a case series. *J Med Case Rep*. 2008;2:280. <https://doi.org/10.1186/1752-1947-2-280>.
13. Kumar RA, Madaa M, Frankel J, Bird V, Kumar U. Ureteral fibroepithelial polyp: A diagnostic challenge. *Urol Case Rep*. 2021;40:101940. <https://doi.org/10.1016/j.eucr.2021.101940>.
14. Gross AR, Stencil M, Hale N, Naturale R. Robotic resection of a fibroepithelial polyp arising in the setting of nephrolithiasis. *Urol Case Rep*. 2020;34:101449. <https://doi.org/10.1016/j.eucr.2020.101449>.
15. deh A, Sarrafzadeh F, Nourbala MH, Saburi A, Telkabadi Z. Giant ureteral fibroepithelial polyp presenting as a bladder mass resected ureteroscopically: A case report. *Nephrourol Mon*. 2013;5(1):706-8. <https://doi.org/10.5812/numonthly.4933>
16. Cao Y, Chen Q, Zhong H, Xuan HQ, Xia L, Xue W. Treatment of large fibroepithelial polyps in the proximal ureter with antegrade plus retrograde endoscopic laser polypectomy. *Medicine (Baltimore)*. 2018;97(32): e11747. <https://doi.org/10.1097/MD.00000000000011747>.
17. Gu J, Li D, Shang L, Chen X, Dai Y, Deng X, et al. Thulium Laser in the management of ureteral fibroepithelial polyps: A multicenter retrospective study. *J Laparoendosc Adv Surg Tech A*. 2021;31(11):1241-1246. <https://doi.org/10.1089/lap.2020.0811>.
18. Казачков Е.Л., Лебедева М.К., Гоголева Д.В. и др. Фиброэпителиальный стромальный полип вульвы с атипичными клетками, ассоциированный с беременностью. *Клиническая и экспериментальная морфология*. 2024; 13(4):86-91. [Kazachkov E.L., Lebedeva M.K., Gogoleva D.V., Sychugov G.V., Kazachkova E.A., Medvedeva U.A., Dub A.A. Fibroepithelial stromal polyp of the vulva with atypical cells associated with pregnancy. *Klinicheskaya i eksperimental'naya morfologiya. = Clinical and Experimental Morphology*. 2024;13(4):86-91 (In Russian)]. <https://doi.org/10.31088/CEM2024.13.4.86-91>.

### Сведения об авторах:

Замятин С.А. – д.м.н., профессор кафедры урологии Санкт-Петербургского государственного педиатрического медицинского университета Минздрава России, медицинский директор сети медицинских клиник «Высокий статус», Санкт-Петербург, Россия; RINIC Author ID: 672273, <https://orcid.org/0000-0002-8453-2148>

Гончар И.С. – к.м.н., врач-уролог, заместитель главного врача по медицинской части сети медицинских клиник «Высокий статус», Санкт-Петербург, Россия; RINIC Author ID: 906010, <https://orcid.org/0000-0003-1702-9849>

### Вклад авторов:

Замятин С.А. – написание статьи, разработка концепции, 50%  
Гончар И.С. – написание статьи, редактирование статьи, 50%

**Конфликт интересов.** Авторы заявляют об отсутствии конфликта интересов.

**Финансирование.** Статья подготовлена без финансовой поддержки.

**Соблюдение прав пациентов.** Пациенты подписали информированное согласие на публикацию.

**Статья поступила:** 03.06.2025

**Результаты рецензирования:** 17.08.2025

**Исправления получены:** 25.10.2025

**Принята к публикации:** 23.11.2025

### Information about authors:

Zamyatnin S.A. – Dr. Sci., Professor of the Department of Urology of Saint Petersburg State Pediatric Medical University of the Ministry of Health of the Russian Federation, Medical Director of the network of medical clinics «High Status», Saint Petersburg, Russia; RSCI Author ID: 672273, <https://orcid.org/0000-0002-8453-2148>

Gonchar I.S. – PhD, Deputy Chief Physician for Medical Affairs at the High Status network of medical clinics, Saint Petersburg, Russia; RSCI Author ID: 906010, <https://orcid.org/0000-0003-1702-9849>

### Authors' contributions:

Zamyatnin S.A. – writing the article, developing the concept, 50%  
Gonchar I.S. – writing the article, editing the article, 50%

**Conflict of interest.** The authors declare no conflict of interest.

**Financing.** The article was made without financial support.

**Compliance with patient rights.** The patients gave written informed consent to the publication.

**Received:** 03.06.2025

**Peer review:** 17.08.2025

**Corrections received:** 25.10.2025

**Accepted for publication:** 23.11.2025