

<https://doi.org/10.29188/2222-8543-2026-19-1-59-65>

Применение эндовидеохирургии в лечении травм органов мочевыделительной системы

КЛИНИЧЕСКОЕ ИССЛЕДОВАНИЕ

Г.Ш. Шанава¹⁻³, М.С. Мосоян^{2,3}, А.А. Сиваков¹, Д.А. Шелипанов², Р.Е. Никулин¹, Д.Г. Путренок⁴

¹ Санкт-Петербургский научно-исследовательский институт скорой помощи имени И.И. Джанелидзе, Санкт-Петербург, Россия

² Национальный медицинский исследовательский центр имени В.А. Алмазова Минздрава России, Санкт-Петербург, Россия

³ Первый Санкт-Петербургский государственный медицинский университет имени академика И.П. Павлова Минздрава России, Санкт-Петербург, Россия

⁴ Городская поликлиника № 38, Санкт-Петербург, Россия

Контакт: Шанава Гоча Шахиевич, dr.shanavag@mail.ru

Аннотация:

Введение. Травмы органов мочевыделительной системы в структуре общего травматизма составляют от 3 до 10% случаев. Появление современных методов диагностики и лечения способствовало изменению тактики ведения пациентов с повреждениями органов мочевыделительной системы (МВС). Показания к проведению открытых оперативных вмешательств сужаются. В свою очередь, эндовидеохирургия стала альтернативой открытым операциям.

Цель исследования – определить место эндовидеохирургического способа в лечении травм органов МВС.

Материалы и методы. В ретроспективное исследование включены 37 пациентов, находившихся на стационарном лечении в научно-исследовательском институте скорой помощи им. И.И. Джанелидзе за период с 2009 по 2023 г. с травмами органов МВС. Также изучены результаты лечения 5 пациентов из Национального медицинского исследовательского центра им. В.А. Алмазова, которым выполняли реконструктивные операции по поводу интраоперационных травм органов МВС с 2021 по 2024 г. Лечение всех пациентов выполнялось с использованием эндовидеохирургического способа.

Результаты. В научно-исследовательском институте скорой помощи им. И.И. Джанелидзе пациентам (n=37) с травмами органов МВС выполняли следующие оперативные вмешательства: лапароскопическое ушивание внутрибрюшинного разрыва мочевого пузыря (n=34), лапароскопическое ушивание комбинированного разрыва мочевого пузыря (n=2), лапароскопическое иссечение разорванной кисты почки (n=1). В послеоперационном периоде осложнений не наблюдалось. Летальных исходов не было. В Национальном медицинском исследовательском центре им. В.А. Алмазова выполнен лапароскопический уретеронеоцистоанастомоз (n=2), робот-ассистированный уретероуретероанастомоз (n=1), робот-ассистированная ангиопластика поврежденных добавочных почечных сосудов (n=2). В послеоперационном периоде у пациентов также не отмечено осложнений, летальных исходов.

Заключение. Эндовидеохирургический способ становится альтернативой открытым традиционным операциям при лечении травм органов МВС. При внутрибрюшинных и комбинированных разрывах мочевого пузыря, а также повреждениях мочеточника оптимально выполнять реконструктивные операции эндовидеохирургическим способом. Данный метод лечения травмы почки и задней уретры является перспективным и требует дальнейшего изучения.

Ключевые слова: травма почки; травма мочеточника; травма мочевого пузыря; лечение травм органов мочевыделительной системы; эндовидеохирургия.

Для цитирования: Шанава Г.Ш., Мосоян М.С., Сиваков А.А., Шелипанов Д.А., Никулин Р.Е., Путренок Д.Г. Применение эндовидеохирургии в лечении травм органов мочевыделительной системы. Экспериментальная и клиническая урология 2026;19(1):59-65; <https://doi.org/10.29188/2222-8543-2026-19-1-59-65>

<https://doi.org/10.29188/2222-8543-2026-19-1-59-65>

The role of endovideosurgery in the treatment of urotrauma

CLINICAL STUDY

G.Sh. Shanava¹⁻³, M.S. Mosoyan^{2,3}, A.A. Sivakov¹, D.A. Shelipanov², R.E. Nikulin¹, D.G. Putrenok⁴

¹ I.I. Dzhanelidze Research Institute of Emergency Medicine, Saint Petersburg, Russia

² V.A. Almazov National Medical Research Centre, Saint Petersburg, Russia

³ Academician I.P. Pavlov First St. Petersburg State Medical University, Saint Petersburg, Russia

⁴ City polyclinic No. 35, Saint Petersburg, Russia

Contacts: Gocha Sh. Shanava, dr.shanavag@mail.ru

Summary:

Introduction. Urogenital trauma accounts for 3–10% of all trauma cases. Modern diagnostic tools and less invasive technologies have shifted the paradigm of management of the patients with urogenital system injuries, reducing the need for open surgery. Endovideosurgery has emerged as a viable alternative.

Objective of the study. To determine the place of endovideosurgery in treating urogenital trauma.

Materials and methods. This retrospective study included 37 patients who received treatment at the I.I. Dzhanelidze Research Institute of Emergency Medicine between 2009 and 2023 with urogenital system injuries. Furthermore, the treatment outcomes of 5 patients from the V.A. Almazov National Medical Research Center who underwent reconstructive surgery for intraoperative urotrauma between 2021 and 2024 were analyzed. All patients received treatment using an endovideosurgical approach.

Results. At the I.I. Dzhanelidze Research Institute of Emergency Medicine the following surgical interventions were performed on 37 patients with urogenital trauma: laparoscopic repair of intraperitoneal bladder rupture ($n=34$), laparoscopic repair of combined bladder rupture ($n=2$), and laparoscopic excision of a ruptured renal cyst ($n=1$). No postoperative complications or mortality were observed. At the V.A. Almazov National Medical Research Center laparoscopic ureteroneocystostomy ($n=2$), robot-assisted ureteroureterostomy ($n=1$), and robot-assisted angioplasty of damaged accessory renal vessels ($n=2$) were performed. No postoperative complications or mortality were observed in these patients either.

Conclusion. Endovideosurgery is emerging as an alternative to traditional open surgery in the management of urogenital trauma. For intraperitoneal and combined bladder ruptures, as well as ureteral injuries, reconstructive surgery via an endovideosurgical approach is considered optimal. The applicability of endovideosurgery to renal and posterior urethral injuries remains a promising area requiring further investigation.

Key words: bladder trauma; injury management; endovideosurgery; renal trauma; ureteral trauma.

For citation: Shanava G.Sh., Mosoyan M.S., Sivakov A.A., Shelipanov D.A., Nikulin R.E., Putrenok D.G. The role of endovideosurgery in the treatment of uretrauma. *Experimental and Clinical Urology* 2026;19(1):59-65; <https://doi.org/10.29188/2222-8543-2026-19-1-59-65>

ВВЕДЕНИЕ

Травмы органов мочевыделительной системы (МВС) составляют от 3 до 10% случаев от всех видов травматизма [1–4]. По механизму возникновения различают закрытые, открытые и ятрогенные травмы органов МВС [2, 4, 5].

Исторически лечение повреждений органов МВС в большинстве случаев осуществлялось хирургическим способом в ходе лапаротомии или люмботомии. Однако появление современных медицинских технологий изменило тактику лечения травм органов МВС [4, 6–8]. В настоящее время при повреждениях почки, мочеточника, мочевого пузыря и уретры лечение осуществляется различными способами: консервативным, эндоскопическим, рентгенэндоваскулярным, перкутанным, эндовидеохирургическим (ЭВХ) и в ходе традиционных открытых оперативных вмешательств [2, 9, 10]. Выбор метода лечения определяется тяжестью повреждения мочевыделительного органа, состоянием пострадавшего и опытом специалиста, оказывающего медицинскую помощь. Так, при ушибе или разрыве паренхимы почки лечение осуществляется консервативным методом [9, 11, 12]. При кровотечении проводится рентгенэндоваскулярная эмболизация почечного сосуда [10, 12, 13]. Лишь при некупируемом кровотечении, размождении почки или отрыве ренальных сосудов применяется традиционное хирургическое вмешательство лапаротомным или люмботомическим доступом [1, 4, 14].

При ушибе или перфорации мочеточника выполняется эндоскопическая установка мочеточникового стента [3, 15, 16]. В случаях неполного повреждения мочеточника диаметром <50% одни специалисты ограничиваются эндоскопическим стентированием, а другие выполняют хирургическую ревизию и ушивание разрыва [4, 16, 17]. При неполном повреждении мочеточника диаметром >50% большинство авторов

склоняются к ушиванию разрыва. А при полном пересечении или лигировании мочеточника проводятся реконструктивные операции [3, 18–20].

В случаях ушиба мочевого пузыря осуществляется консервативное лечение. При полном разрыве всех слоев мочевого пузыря выполняется герметичное ушивание дефекта [3, 21, 22].

Во время легких повреждений уретры, ушибе и растяжении, устанавливается уретральный катетер и проводится медикаментозное лечение, а при разрыве или отрыве мочеиспускательного канала – первичная или вторичная реконструктивная операция [4, 23].

Показания для проведения традиционных открытых оперативных вмешательств при травмах органов МВС постепенно сужаются. Альтернативой открытым операциям в последние десятилетия стала ЭВХ, которая успешно применяется при лечении внутрибрюшинного разрыва мочевого пузыря и повреждений мочеточника [21, 22, 24]. Также начинают появляться публикации о применении ЭВХ методик в случаях лечения травм почек [25, 26]. Внедрение роботической хирургии с артикуляционными инструментами открыли новые перспективы оперативного лечения травм органов МВС ЭВХ способом [27].

Несмотря на актуальность и перспективность применения ЭВХ способа для лечения травм органов МВС, публикаций на данную тему представлено недостаточно.

Цель исследования – определить место ЭВХ способа в лечении травм органов МВС.

МАТЕРИАЛЫ И МЕТОДЫ

В исследование были включены 37 пострадавших, прошедших лечение травм органов МВС лапароскопическим способом за период с 2009 по 2023 г. в научно-исследовательском институте скорой помощи (НИИ СП) имени И.И. Джанелидзе. Также были изучены ре-

зультаты лечения 5 пациентов из Национального медицинского исследовательского центра (НМИЦ) имени В.А. Алмазова, которым выполнялись реконструктивные операции по поводу интраоперационных травм органов МВС с 2021 по 2024 г. лапароскопическим и роботическим способами.

Критериями включения в ретроспективное исследование были возраст старше 18 лет, наличие повреждений органов МВС, лечение которых осуществлялось ЭВХ способами в ходе лапароскопии и/или робот-ассистированных операций. В исследование не были включены пациенты с травмами органов МВС, получившие консервативное лечение, рентгенэндоваскулярные и/или открытые хирургические вмешательства.

В НИИ СП им. И.И. Джанелидзе лечение травм органов МВС ЭВХ способом осуществлялись на лапароскопических стойках Karl Storz и Olympus. В НМИЦ им В.А. Алмазова оперативные вмешательства выполнялись с применением лапароскопической стойки Karl Storz, хирургических роботических систем Da Vinci Si, Da Vinci Xi.

В НИИ СП им. И.И. Джанелидзе лапароскопическим способом проводились следующие операции: ушивание внутрибрюшинного разрыва мочевого пузыря и резекция поврежденной кисты почки. В НМИЦ им. В.А. Алмазова при интраоперационной травме нижней трети мочеточника лапароскопическим способом выполнялся уретеронеоцистоанастомоз. Роботическим способом осуществлялись уретоуретероанастомоз и ангиопластика поврежденных добавочных почечных сосудов.

Статистический анализ проводился с применением программы Jamovi, версия 2.3.21.0 (Jamovi project, 2022, Сидней, Австралия). Данные представлены медианой и межквартильным размахом [25; 75 перцентили]. Для оценки статистической значимости различий между 2 независимыми группами использовался U-критерий Манна-Уитни. При оценке статистической значимости полученных результатов была выбрана вероятность случайной ошибки $<5\%$ ($p < 0,05$).

РЕЗУЛЬТАТЫ

В НИИ СП им. И.И. Джанелидзе 37 пациентов были доставлены с болями в животе. Из общего количества пациентов 35 (94,6%) были мужчины, а 2 (5,4%) – женщины. Медиана возраста пациентов составила 59 [50–66] лет.

При госпитализации 26 (70,3%) пациентов наличие травмы отрицали. В ходе сбора анамнеза пациенты, отрицающие травму, указали на имеющуюся у них на протяжении длительного времени дизурию, обусловленную у 24 (64,9%) гиперплазией предстательной железы, а у 2 (5,4%) – стриктурой уретры. У остальных

11 (29,7%) пострадавших боли были ассоциированы с травмами. Среди них 6 (16,2%) пострадавших повреждения получили при автотравме, 4 (10,8%) – в результате падения с высоты, а 1 (2,7%) – в ходе бытового конфликта. У 8 (21,6%) пострадавших имелись сочетанные повреждения головы, грудной клетки и конечностей. Во время госпитализации 21 (56,8%) пострадавший находился в алкогольном опьянении.

При обследовании у 34 (91,9%) пациентов были выявлены внутрибрюшинные разрывы мочевого пузыря. У 2 (5,4%) пострадавших имелись комбинированные – внутрибрюшинные и внебрюшинные – разрывы мочевого пузыря. У одного пациента имел место разрыв солитарной кисты почки, сопровождавшийся кровотечением.

У 26 (70,3%) пациентов, исключавших при поступлении наличие травмы, был выявлен спонтанный внутрибрюшинный разрыв мочевого пузыря. Всем пациентам, вошедшим в исследуемую группу в НИИ СП им. И.И. Джанелидзе, выполнялась лапароскопия. Внутрибрюшинные разрывы мочевого пузыря ушивались герметично интракорпоральными швами (рис. 1).

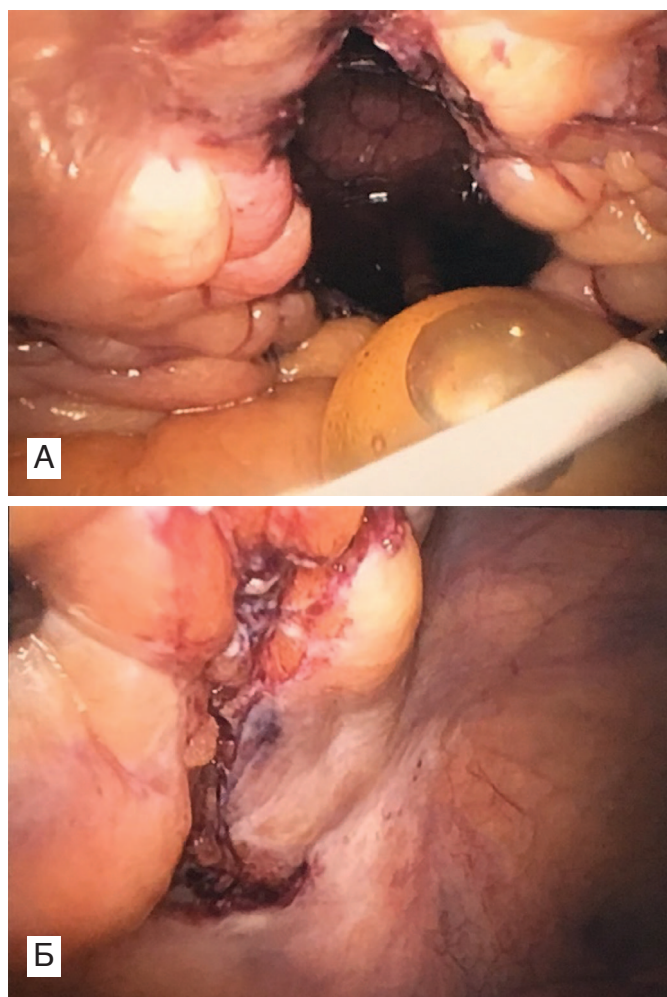


Рис. 1. Лапароскопия: А – внутрибрюшинный разрыв мочевого пузыря (катетер Фолея в брюшной полости); Б – ушитый внутрибрюшинный разрыв мочевого пузыря
Fig. 1. Laparoscopy: A – intraperitoneal bladder rupture (Foley catheter in the abdominal cavity); B – suture of the vesical injury

Двум пациентам с комбинированным травматическим повреждением, включающим внебрюшинные и внутрибрюшинные разрывы мочевого пузыря, было выполнено лапароскопическое ушивание. Для этого вначале через внутрибрюшинный разрыв в полость мочевого пузыря заводились эндоскопические инструменты. Со стороны слизистой внебрюшинный разрыв мочевого пузыря ушивался герметично. Затем накладывали непрерывные швы на внутрибрюшинный разрыв мочевого пузыря.

Дренаж мочевого пузыря 26 (70,3%) пациентам с заболеваниями нижних мочевыводящих путей осуществлялось уретральным катетером и надлобковой эпицистостомой. А 9 (24,3%) мужчинам, не имеющих заболевания нижних мочевыводящих путей, и 2 (5,4%) женщинам дренаж мочевого пузыря проводилось только уретральным катетером. Во всех случаях лапароскопическое ушивание разрыва мочевого пузыря заканчивалось санацией брюшной полости и дренированием малого таза.

Пациенту с разрывом солитарной кисты в ходе лапароскопии проводилась ревизия почки. После выполнения гемостаза свободная капсула разорванной кисты почки была иссечена. Забрюшинное пространство и брюшная полость санировались. В забрюшинное пространство был установлен дренаж, выведенный через поясничную область. Брюшина была ушита для отграничения забрюшинного пространства от брюшной полости. Операция была завершена дренированием брюшной полости.

В послеоперационном периоде ни у кого из пациентов, перенесших лапароскопическое ушивание разрыва мочевого пузыря и резекцию поврежденной солитарной кисты почки, осложнений не было. Пациенты с изолированными разрывами мочевого пузыря выписаны из стационара спустя 5–7 сут после операции. Пострадавшие с сочетанными травмами выписывались из стационара через 18–39 сут. Длительность их пребывания в стационаре была обусловлена политравмой. Пациент с разрывом солитарной кисты был выписан на 7-е сут после операции.

В НМИЦ им. В.А. Алмазова ЭХВ лечение проводилось 5 пациентам: 2 – лапароскопическим способом, 3 – робот-ассистированным. Среди них было 4 мужчин и 1 женщина. Медиана возраста пациентов составила 54 [52–61] года.

Лапароскопическим способом выполнялся уретеронеоцистоанастомоз по поводу интраоперационного повреждения нижней трети мочеточника, произошедшего во время проведения хирургической и гинекологической операций. В обоих случаях пациентам перед формированием анастомоза устанавливали мочеточниковые стенты.

В одном случае дислокация из нижней полой вены кава-фильтра, установленного 17 лет назад, привела к

повреждению верхней трети правого мочеточника. Пациенту роботическим способом был осуществлен уретероуретероанастомоз с интраоперационным стентированием мочеточника (рис. 2).

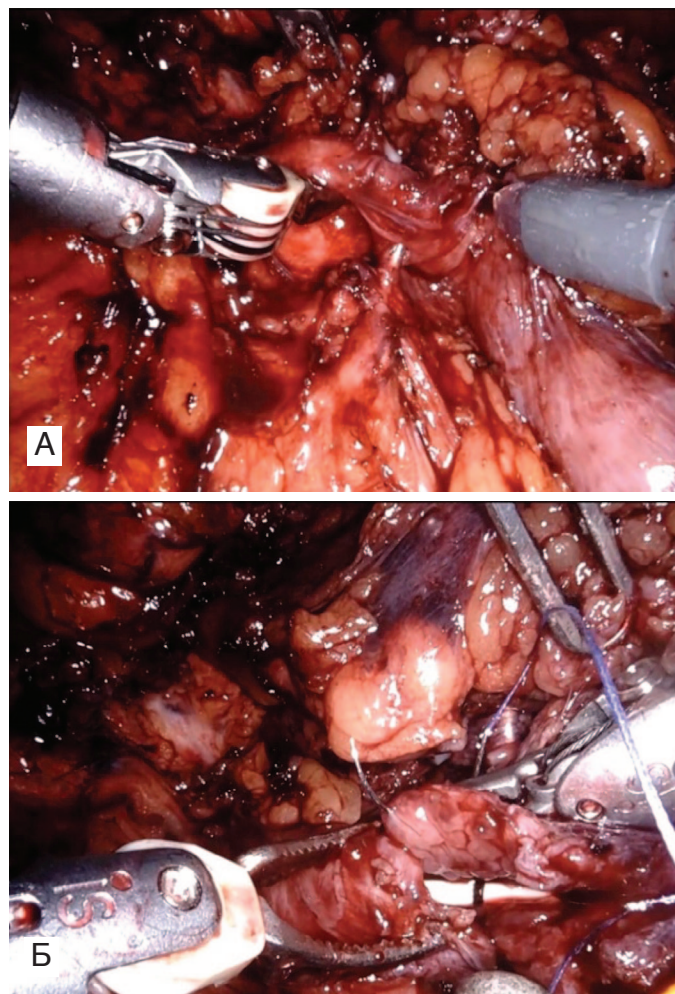


Рис. 2. Робот-ассистированная операция: А – повреждение мочеточника кава-фильтром; Б – формирование уретероуретероанастомоза после спатуляции и интраоперационного стентирования мочеточника
Fig. 2. Robot-assisted surgery: A – ureteral injury due to cava filter dislocation; B – ureteroureterostomy formation after spatulation and intraoperative ureteral stenting

Роботическим способом также проводилась ангиопластика двум пациентам, у которых произошло повреждение добавочной почечной артерии и вены во время выполнения резекции почки. В обоих случаях добавочные почечная артерия и вена были случайно повреждены на этапе мобилизации ренальных сосудов. Повреждение артерии и вены было не полным. Одному пациенту роботическим способом выполнили ушивание поврежденной добавочной почечной артерии (рис. 3), а другому – вены.

При дальнейшем наблюдении у всех пациентов, перенесших реконструктивные операции на верхних мочевыводящих путях и добавочных почечных сосудах лапароскопическим и роботическим способами в НМИЦ им. В.А. Алмазова, осложнений не было. Длительность пребывания в стационаре пациентов, перенесших лапароскопический уретеронеоцистоанастомоз,

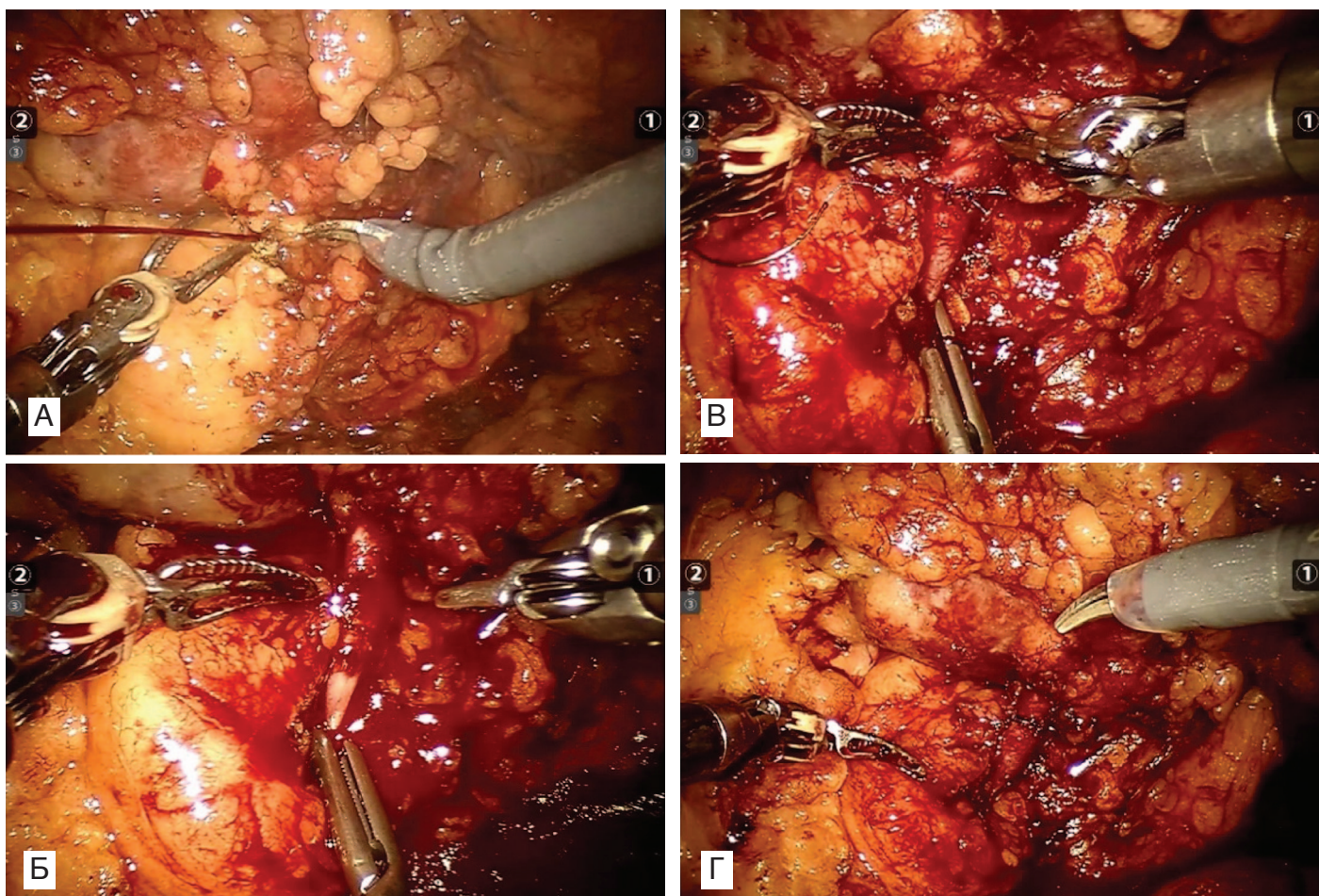


Рис. 3. Робот-ассистированное ушивание поврежденной добавочной почечной артерии: А – кровотечение из добавочной почечной артерии при его неполном повреждении; Б – мобилизация поврежденной добавочной артерии (наложен сосудистый зажим); В – наложение сосудистого шва; Г – проверка на герметичность после ушивания добавочной артерии (сосудистый зажим снят)
 Fig. 3. Robot-assisted repair of a damaged accessory renal artery: A – bleeding from a partially injured accessory renal artery; B – mobilization of the damaged accessory renal artery (a vascular clamp is applied to the accessory renal artery); C – application of a vascular suture; D – the accessory artery after suturing (vascular clamp removed)

составила 8 сут. Пациенты после роботических операций находились в стационаре 7 сут.

ОБСУЖДЕНИЕ

Преимущества ЭВХ способа лечения общеизвестны: косметические швы, непродолжительные сроки пребывания пациентов в стационаре, короткая реабилитация, низкие риски развития послеоперационных грыж [21, 22, 24]. В связи с малой инвазивностью ЭВХ способа у урологов, оказывающих экстренную медицинскую помощь, растет интерес к применению лапароскопии и робот-ассистированным операциям в лечении травм органов МВС [21, 26, 27].

В настоящее время успешно выполняются лапароскопические операции при изолированных внутрибрюшинных разрывах мочевого пузыря [21, 22]. Однако наш опыт показал, что ЭВХ способ применим и при комбинированных повреждениях мочевого пузыря, позволяя ушить как внебрюшинный, так и внутрибрюшинные разрывы. Определенные вопросы при

выборе способа лечения возникают при сочетанных внутрибрюшинных травмах мочевого пузыря с органами брюшной полости. В таких случаях выбор хирургического доступа – лапаротомия или лапароскопия – решается коллегиально вместе с хирургами.

Помимо лечения внутрибрюшинной травмы мочевого пузыря, лапароскопия успешно применяется при повреждениях мочеточника. В основном, как указывают данные литературы и наши наблюдения, лапароскопическое восстановление мочеточника выполняется при интраоперационных уретеротравмах, которые выявляются в ходе хирургического вмешательства [18]. Периодически публикуются результаты ЭВХ лечения посттравматических осложнений поврежденной мочеточника [19, 28].

В литературе представлено мало данных об ЭВХ лечении повреждений почки [26]. И совсем нет информации о лечении травмы задней уретры ЭВХ способом. Однако возможности роботической хирургии позволяют проведение ревизии забрюшинной гематомы, нефроррафии, резекции и нефрэктомии. ■

Также роботическая хирургия в перспективе может стать эффективным способом для проведения реконструктивной операции при повреждениях задней уретры.

В настоящее время лишь только отсутствие доступности роботической хирургии в медицинских учреждениях, оказывающих экстренную помощь, пока еще ограничивает его применение в лечении травм органов МВС.

ЗАКЛЮЧЕНИЕ

ЭВХ способ становится альтернативой открытым традиционным операциям при лечении травм органов МВС. При внутрибрюшинных и комбинированных разрывах мочевого пузыря, а также повреждениях мочеоточника оптимально выполнять реконструктивные операции ЭВХ способом. Данный метод лечения травмы почки и задней уретры является перспективным и требует дальнейшего изучения. ■

ЛИТЕРАТУРА / REFERENCES

- Khoschnau S, Jabbour G, Al-Hassani A, El-Menyar A, Abdelrahman H, et al. Traumatic kidney injury: an observational descriptive study. *Urol Int.* 2020;104(1-2):148-55. <https://doi.org/10.1159/000504895>
- Ledderose S, Beck V, Chaloupka M, Kretschmer A, Strittmatter F, Tritschler S Management of ureteral injuries. *Der Urologe.* 2019;58(2):197-206. <https://doi.org/10.1007/s00120-019-0864-y>
- Sahai A, Ali A, Barratt R, Belal M, Biers S, Hamid R, et al. British Association of Urological Surgeons (BAUS) consensus document: management of bladder and ureteric injury. *BJU Int.* 2021;128(5):539-47. <https://doi.org/10.1111/bju.15404>
- Coccolini F, Moore EE, Kluger Y, Biffi W, Leppaniemi A, Matsumura Y, et al. Kidney and uro-trauma: WSES-AAST guidelines. *World J Emerg Surg.* 2019;14(1):54. <https://doi.org/10.1186/s13017-019-0274-x>
- Horiguchi A, Shinchi M, Ojima K, Iijima K, Inoue K, Inoue T, et al. The Japanese Urological Association's clinical practice guidelines for urotrauma 2023. *Int J Urol.* 2024;31(2):98-110. <https://doi.org/10.1111/iju.15331>
- Erlich T, Kitrey ND. Renal trauma: the current best practice. *Ther Adv Urol.* 2018;10(10):295-303. <https://doi.org/10.1177/17562872187875>
- Colaco M, Navarrete RA, MacDonald SM, Stitzel JD, Terlecki RP. Nationwide procedural trends for renal trauma management. *Ann Surg.* 2019;269(2):367-9. <https://doi.org/10.1097/SLA.0000000000002475>
- Petrone P, Perez-Calvo J, Brathwaite CE, Islam S, Joseph DAK. Traumatic kidney injuries: a systematic review and meta-analysis. *Int J Surg.* 2020;74:13-21. <https://doi.org/10.1016/j.ijisu.2019.12.013>
- Михайликов Т.Г., Исаков М.Н., Ярцев П.А., Джаграев К.Р. Множественная закрытая травма живота и эволюция подхода к лечению разрывов почки 4-5 степени. *Экспериментальная и клиническая урология.* 2020;(5):80-5. [Mikhailikov TG, Isakov MN, Yartsev PA, Dzhaagraev KR. Multiple abdominal trauma and evolution in treatment of renal trauma 4-5 grade. *Ekspierimentalnaya i klinicheskaya urologiya = Experimental and Clinical Urology.* 2020;(5):80-5 (In Russian)]. <https://doi.org/10.29188/2222-8543-2020-13-5-80-85>
- Schild-Suhren S, Yilmaz E, Biggemann L, Seif A, Torsello GF, Uhlig A, et al. Management of injuries to the parenchymal abdominal organs. *Zentralbl Chir.* 2024;149(04):359-67. <https://doi.org/10.1055/a-2301-7951>
- Chouhan JD, Winer AG, Johnson C, Weiss JP, Hyacinthe LM. Contemporary evaluation and management of renal trauma. *Can J Urol.* 2016;23(2):8191-7.
- Sujenthiran A, Elshout PJ, Veskima E, MacLennan S, Yuan Y, Serafetinidis E, et al. Is nonoperative management the best first-line option for high-grade renal trauma? A systematic review. *Eur Urol Focus.* 2019;5(2):290-300. <https://doi.org/10.1016/j.euf.2017.04.011>
- Smith T A, Eastaway A, Hartt D, Quencer KB. Endovascular embolization in renal trauma: a narrative review. *Ann Transl Med.* 2021;9(14):1198. <https://doi.org/10.21037/atm-20-4310>
- Keihani S, Xu Y, Presson AP, Hotaling JM, Nirula R, Piotrowski J, et al. Con-
- temporary management of high-grade renal trauma: results from the American Association for the Surgery of Trauma Genitourinary Trauma study. *J Trauma Acute Care Surg.* 2018;84(3):418-25. <https://doi.org/10.1097/TA.0000000000001796>
- Long J A, Savoie PH, Boissier R. Management of complications of upper urinary tract trauma (kidney and ureter). *Prog Urol.* 2021;31(15):1014-21. <https://doi.org/10.1016/j.purol.2021.07.009>
- Mendonca SJ, Pan JSM, Li G, Brandes SB. Real-world practice patterns favor minimally invasive methods over Ureteral reconstruction in the initial treatment of severe blunt Ureteral trauma: A national trauma data bank analysis. *J Urol.* 2021;205(2):470-6. <https://doi.org/10.1097/JU.0000000000001347>
- Цыганов С.В., Сафазада Р.Р., Соболев А.С. Малоинвазивное лечение ятрогенной травмы мочеоточников после гинекологических операций. *Экспериментальная и клиническая урология.* 2020;5:120-4. [Tsyganov SV, Safazada RR, Sobolev AS. Minimally invasive treatment of iatrogenic ureter injury after gynecological surgery. *Ekspierimentalnaya i klinicheskaya urologiya. = Experimental and Clinical Urology.* 2020;5:120-4. (In Russian)] <https://doi.org/10.29188/2222-8543-2020-13-5-120-124>
- Zhao Y, Tan W J. Ureteral injury. *Dis Colon Rectum.* 2023;66(11):1421-4. <https://doi.org/10.1097/DCR.0000000000003032>
- Мосоян М.С., Шанава Г.Ш., Никулин Р.Е. Робот-ассистированная хирургия при лечении послеоперационных стриктур нижней трети мочеоточника. *Креативная хирургия и онкология.* 2023;13(1):21-6. [Mosoyan MS, Shanava GSh, Nikulin RE. Robot-assisted surgery in treating postoperative strictures of lower third of ureter. *Kreativnaya khirurgiya i onkologiya = Creative surgery and oncology.* 2023;13(1):21-6. (In Russian)]. <https://doi.org/10.24060/2076-3093-2023-3>
- Ширшов В.Н., Дорончук Д.Н., Шатиришвили О.К., Константинова И.М., Оболонков В.Ю., Лебедев Ю.И. Опыт лечения ятрогенных повреждений мочеоточников. *Клиническая практика.* 2016;1(25):3-10. [Shirshov VN, Doronchuk DN, Shatirishvily OK, Konstantinova IM, Obolonkov VYu, Lebedev YuI. Experience in the treatment of iatrogenic damage of the ureters. *Clinical practice = Journal of Clinical Practice.* 2016;1(25):3-10. (In Russian)].
- Исаков М.Н., Михайликов Т.Г., Ярцев П.А. Сравнение оперативных методов лечения при разрыве мочевого пузыря. *Экспериментальная и клиническая урология.* 2020;5:86-90. [Isakov MN, Mikhailikov TG, Yartsev PA. Comparison of surgical treatment of bladder rupture. *Ekspierimentalnaya i klinicheskaya urologiya = Experimental and Clinical Urology.* 2020;5:86-90. (In Russian)]. <https://doi.org/10.29188/2222-8543-2020-13-5-86-90>
- Arnold MR, Lu CD, Thomas BW, Sachdev G, Cunningham KW, Vaio R, et al. Advancing the use of laparoscopy in trauma: repair of intraperitoneal bladder injuries. *Am Surg.* 2019;85(12):1402-4. <https://doi.org/10.1177/00031348190850123>
- Horiguchi A. Management of male pelvic fracture urethral injuries: Review and current topics. *Int J Urol.* 2019;26(6):596-607. <https://doi.org/10.1111/>

ЛИТЕРАТУРА/REFERENCES

- iju.13947
24. Bansal D, Chaturvedi S, Maheshwari R, Kumar A. Role of laparoscopy in the era of robotic surgery in urology in developing countries. *Indian J Urol.* 2021;37(1):32-41. https://doi.org/10.4103/iju.IJU_252_20
25. Lan J, Huang G, Chen S, Zhou W, Yang H. Retroperitoneal laparoscopic renorrhaphy for post-percutaneous nephrolithotomy hemorrhage: a case report. *J Int Med Res.* 2022;50(9): 03000605221123392. <https://doi.org/10.1177/03000605221123392>
26. Koto MZ, Matsevych Y, Mosai F, Balabyeki M, Aldous C. Laparoscopic management of retroperitoneal injuries from penetrating abdominal trauma in haemodynamically stable patients. *J Minim Access Surg.* 2019;15(1):25-30. https://doi.org/10.4103/jmas.JMAS_199_17
27. Griffin C, Crute W, White W. Robotic-assisted laparoscopic repair of a penetrating extraperitoneal bladder injury. *Urology.* 2023;181:e205. <https://doi.org/10.1016/j.urology.2023.08.009>
28. Yuan C, Li Z, Wang J, Zhang P, Meng C, Li D, et al. Ileal ureteral replacement for the management of ureteral avulsion during ureteroscopic lithotripsy: a case series. *BMC Surg.* 2022;22(1):262. <https://doi.org/10.1186/s12893-022-01690-0>

Сведения об авторах:

Шанава Г.Ш. – к.м.н., доцент кафедры урологии НМИЦ им. В.А. Алмазова Минздрава России, врач-уролог отделения урологии НИИ скорой помощи им. И.И. Джанелидзе, Санкт-Петербург, Россия; РИНЦ Author ID: 638850, <https://orcid.org/0009-0006-2599-4023>

Мосоян М.С. – д.м.н., заведующий кафедрой урологии с курсом роботической хирургии с клиникой НМИЦ им В.А. Алмазова Минздрава России, руководитель Центра роботической хирургии, Санкт-Петербург, Россия; РИНЦ Author ID: 57208982777, <https://orcid.org/0000-0003-3639-6863>

Сиваков А.А. – к.м.н., доцент, заведующий отделением урологии, научный сотрудник отдела неотложной хирургии НИИ скорой помощи им. И.И. Джанелидзе, Санкт-Петербург, Россия; РИНЦ Author ID: 434496, <https://orcid.org/0009-0001-4504-7545>

Шелипанов Д.А. – к.м.н., ассистент, заведующий отделением урологии НМИЦ им. В.А. Алмазова Минздрава России, Санкт-Петербург, Россия; <https://orcid.org/0000-0003-3799-0020>

Никulin Р.Е. – врач-уролог отделением урологии НИИ скорой помощи им. И.И. Джанелидзе, Санкт-Петербург, Россия; РИНЦ Author ID: 1239032, <https://orcid.org/0000-0001-8809-1389>

Путренко Д.Г. – врач-гинеколог Городская поликлиника №38, Женская консультация № 35, Санкт-Петербург, Россия; <https://orcid.org/0009-0005-1032-8354>

Вклад авторов:

Шанава Г.Ш. – разработка концепции исследования, постановка исследовательского вопроса, написание текста, создание иллюстраций, финальное редактирование текста, 40%
Мосоян М.С. – разработка концепции исследования, финальное редактирование текста, 10%
Сиваков А.А. – сбор и обработка материала, написание текста, 10%
Шелипанов Д.А. – сбор и обработка материала, написание текста, 10%
Никulin Р.Е. – сбор и обработка материала, написание текста, создание иллюстраций, 20%
Путренко Д.Г. – сбор и обработка материала, написание текста, 10%

Конфликт интересов. Авторы заявляют об отсутствии конфликта интересов.

Финансирование. Статья подготовлена без финансовой поддержки.

Статья поступила: 18.05.2025

Результаты рецензирования: 18.08.25

Исправления получены: 8.12.25

Принята к публикации: 20.03.2026

Information about authors:

Shanava G.Sh. – PhD, Associate Professor, urologist of Dzhanelidze Research Institute of Emergency Medicine, Saint Petersburg, Russia; RSCI Author ID: 638850, <https://orcid.org/0009-0006-2599-4023>

Mosoyan M.S. – Dr. Sci., Professor of the department of urology with the course of robotic surgery with clinic, head of the center for robotic surgery of Almazov National Medical Research Centre, Saint Petersburg, Russia; RSCI Author ID: 57208982777, <https://orcid.org/0000-0003-3639-6863>

Sivakov A.A. – PhD, Associate Professor, Head of the Urology Department of Dzhanelidze Research Institute of Emergency Medicine, Saint Petersburg, Russia; RSCI Author ID: 434496, <https://orcid.org/0009-0001-4504-7545>

Shelipanov D.A. – PhD, Faculty Assistant, Head of the Urology Department of V.A. Almazov Medical Research Centre, Saint Petersburg, Russia; <https://orcid.org/0000-0003-3799-0020>

Nikulin R.E. – urologist of Dzhanelidze Research Institute of Emergency Medicine, Saint Petersburg, Russia, RSCI Author ID: 1239032, <https://orcid.org/0000-0001-8809-1389>

Putrenok D.G. – gynecologist of Polyclinic No. 38, Women's Consultation Office No. 35, Saint Petersburg, Russia; <https://orcid.org/0009-0005-1032-8354>

Authors' contributions:

Shanava G.Sh. – conceptualization, project administration, writing the text of the manuscript, creation of illustrations, final text editing, 40%
Mosoyan M.S. – conceptualization, project administration, final text editing, 10%
Sivakov S.S. – review of publications on the topic of the article, writing the text, 10%
Shelipanov D.A. – review of publications on the topic of the article, writing the text, 10%
Nikulin R.E. – review of publications on the topic of the article, writing the text of the manuscript, creation of illustrations, 20%
Putrenok D.G. – review of publications on the topic of the article, writing the text, 10%

Conflict of interest. The authors declare no conflict of interest.

Financing. The article was made without financial support.

Received: 18.05.2025

Peer review: 18.08.25

Corrections received: 8.12.25

Accepted for publication: 20.03.2026